

# Investigating the effect of calcium sulfate on liver hemorrhage control in an animal model

Saeed Nouri<sup>1</sup>, Mohammad Reza Sharif<sup>2\*</sup>, Yunes Panahi<sup>1</sup>, Mostafa Ghanei<sup>1</sup>, Marzieh Aalinezhad<sup>2</sup>

<sup>1</sup> Chemical Injuries Research Center, Baqiyatallah University of Medical Sciences, Tehran, Iran

<sup>2</sup> Trauma Research Center, Kashan University of Medical Sciences, Kashan, Iran

(Received 26 Apr, 2014 Accepted 2 mar, 2015)

## Abstract

**Background:** The control of parenchymal hemorrhage especially in liver parenchyma, despite surgical science progresses is still one of the challenges surgeons face saving the patients' lives and there is a research challenge between the researchers in this field to introduce a more effective method. This study aimed to determine the hemostatic effect of calcium sulfate on controlling the bleeding from liver parenchymal tissue.

**Materials and methods:** In this animal model study 60 male Wistar rats were used. A length of two cm and a depth of half a cm incision were made on each mouse's liver and the hemostasis time was measured using calcium sulfate different concentrations (5%, 10%, 15%, 25%, and 50%) and the control method (i.e. control of bleeding by suturing). Finally, the obtained data were entered into SPSS software and analyzed using Kruskal-Wallis test and Mann-Whitney, Kolmogorov-Smirnov.

**Results:** The hemostasis time of calcium sulfate concentration groups was significantly less than that of the control group ( $p < 0.01$ ).

**Conclusion:** Calcium sulfate is an effective hemostatic agent in controlling liver parenchymal tissue hemorrhage in an animal model.

**Keywords:** Hemostasis, Calcium Sulfate, Liver.

## بررسی اثر کلسیم سولفات در کنترل خونریزی کبدی در مدل حیوانی

سعید نوری<sup>۱</sup>، محمد رضا شریف<sup>۲\*</sup>، یونس پناهی<sup>۱</sup>، مصطفی قانع<sup>۱</sup>، مرضیه عالی نژاد<sup>۲</sup>

<sup>۱</sup> مرکز تحقیقات آسیب های شیمیایی، دانشگاه علوم پزشکی بقیه الله تهران

<sup>۲</sup> مرکز تحقیقات تروما، دانشگاه علوم پزشکی کاشان

### چکیده

**سابقه و هدف:** کنترل خونریزی پارانشیمی خصوصاً بافت کبد علی رغم پیشرفت علم جراحی، کماکان یکی از چالش های روبروی جراحان برای حفظ جان بیماران می باشد. یک رقابت پژوهشی بر سر معرفی روش موثر تر بین پژوهشگران این زمینه وجود دارد. این مطالعه به منظور تعیین اثر هموستاتیک کلسیم سولفات در کنترل خونریزی بافت پارانشیمی کبدی انجام گردید.

**روش بررسی:** در این مطالعه مدل حیوانی ۶۰ رت نر نژاد ویستار مورد استفاده قرار گرفت. بر روی کبد هر رت برشی به طول ۲ سانتی متر و عمق ۰/۵ سانتی متر داده شد و زمان برقراری هموستاز با استفاده از غلظت های مختلف کلسیم سولفات (۰/۵، ۱/۰، ۱/۵، ۲/۵، ۵/۰) و روش کنترل (کنترل خونریزی بوسیله بخیه زدن) اندازه گیری شد. داده های به دست آمده وارد نرم افزار SPSS شده و با Kruskal-wallis test و Mann-Whitney مورد تجزیه و تحلیل قرار گرفتند.

**یافته ها:** زمان برقراری هموستاز ناشی از گروه های غلظتی کلسیم سولفات از گروه بخیه به صورت معنی دار کمتر بود ( $P < 0/01$ ).

**نتیجه گیری:** کلسیم سولفات یک ماده هموستاتیک موثر در کنترل خونریزی بافت پارانشیمی کبد در مدل حیوانی می باشد.

**واژگان کلیدی:** هموستاز، کلسیم سولفات، کبد.

### مقدمه

و خاصیت لخته کنندگی قوی است که پس از تماس با مواد پروتئینی به سرعت موجب انعقاد آنها می شود (۱۷). از سوی دیگر با توجه به درصد قابل توجه پروتئین در خون، از کلسیم سولفات به عنوان ماده هموستاتیک نیز در خونریزی خارجی در اعمال جراحی دندانپزشکی نیز استفاده می شود (۱۸). یون های موجود در این ترکیب با پروتئین های موجود در خون واکنش می دهند و موجب منعقد شدن این پروتئین ها می شوند و این پروتئین های منعقد شده بدون نیاز به سیستم انعقادی بدن موجب بسته شدن دهانه مویرگ های کوچک می شوند (۱۹). معرفی یک ماده هموستاتیک موضعی که برای اعمال عملکرد خود نیاز به عملکرد طبیعی هموستاتیک بدن و عملکرد طبیعی کبد نداشته باشد، می تواند علاوه بر ارتقاء جایگاه مواد هموستاتیک موضعی، یک گزینه درمانی جدید برای کنترل خونریزی بافت پارانشیمی کبد را در اختیار جراحان قرار دهد. در همین راستا، این مطالعه به تعیین اثر هموستاتیک کلسیم سولفات در کنترل خونریزی بافت

کنترل خونریزی در ارگان های توپر از جمله کبد به علت شبکه عروقی غنی، حتی در اتاق عمل نیز کار بسیار دشواری می باشد (۱). در کبد عروق خونی آنقدر کوچک هستند که با تکنیک های معمول مورد استفاده در جراحی قابل بسته شدن نمی باشند (۲-۴) از سوی دیگر تعداد عمل های جراحی که در آن نیاز به برش بر روی کبد می باشد همچون: متاستاتکتومی و ترومای کبد، روز به روز در حال افزایش می باشد (۵-۷). کماکان مهمترین علت مورتالیتی در بیماران با ترومای کبد، خونریزی می باشد (۸-۱۱). مورتالیتی و موربیدیتی بالای ترومای کبد به حجم خون زیادی که بیمار از دست می دهد و مدت زمان زیادی که کنترل این خونریزی به بیمار تحمیل می کند نسبت داده می شود (۱۶-۱۲). کلسیم سولفات با فرمول  $CaSO_4$  ماده ای با خاصیت اسیدی

آدرس نویسنده مسئول: کاشان، بیمارستان شهید بهشتی، مرکز تحقیقات تروما، دکتر محمد رضا شریف

(e-mail: dr.mrsharif@yahoo.com)

تاریخ دریافت مقاله: ۱۳۹۳/۲/۶

تاریخ پذیرش مقاله: ۱۳۹۳/۱۲/۱۱

## کبدی

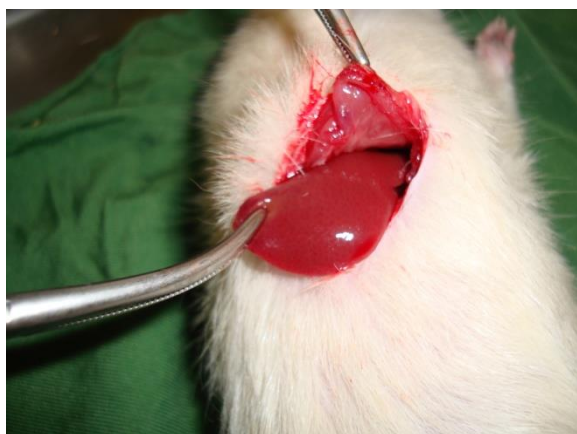پارانشیمی کبدی در سال ۱۳۹۲ در دانشگاه علوم پزشکی کاشان پرداخت.

## مواد و روشها

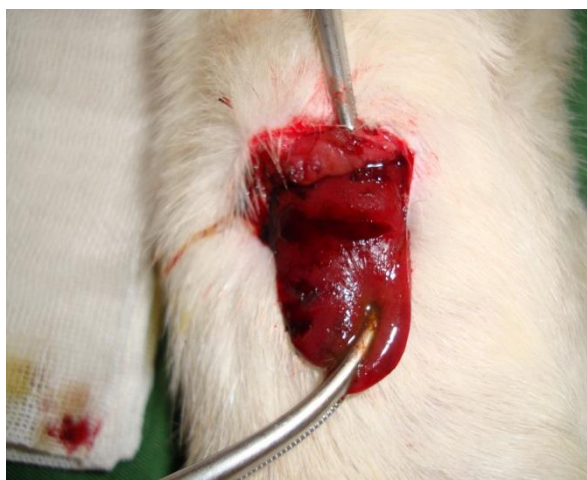تحقیق به روش تجربی انجام گرفت. در این مطالعه، اصول اخلاقی ذکر شده در راهنمای اخلاقی پژوهش بر حیوانات وزارت بهداشت، درمان و آموزش پزشکی به طور کامل رعایت شد (۲۰). ۶۰ رت نر نژاد ویستار با وزن ۲۳۰-۱۸۰ گرم به طور تصادفی در ۶ گروه ۱۰ تایی قرار گرفتند. یک هفته قبل از انجام مطالعه، کلیه رت‌ها در دمای اتاق ( $21 \pm 1$ ) درجه سانتی‌گراد) و سیکل روشنایی / خاموشی ۱۲ ساعته (روشنایی از ۸ صبح تا ۸ شب) نگه داری شدند. کلیه رت‌ها دسترسی آزاد به غذای استاندارد (standard rat chaw) و آب داشتند.

پس از یک هفته، توسط تزریق داخل صفاقی ترکیب کتامین و زایلازین (کتامین ۱۰۰ میلی گرم به ازای هر کیلوگرم و زایلازین ۱۰ میلی گرم به ازای هر کیلوگرم) رت‌ها بیهوش شدند و در وضعیت سوپاین بر روی تخت عمل قرار داده شدند و پوست و زیرجلد در ناحیه شکم رت‌ها با انجام برش باز شد و پس از مشخص شدن کبد یک لوب کبدی از جایگاه آناتومیک خود به خارج از حفره شکمی کشیده شد (شکل ۱). برای ایجاد برش یکسان از نظر عمق، بر روی بیستوری یک نشان رنگی به فاصله ۰/۵ سانتی متر از نوک قرار داده شد تا بتوان عمق یکسانی را برش داد و برای برش با طول یکسان از یک خط کش استفاده شد و برشی به طول ۲ سانتی متر و عمق ۰/۵ سانتی متر روی کبد داده شد (۱۵).

کلسیم سولفات از شرکت مرک آلمان (Merck, Darmstadt, Germany) خریداری شد و با استفاده از آب مقطر غلظت‌های ۰/۵۰٪، ۰/۲۵٪، ۰/۱۵٪، ۰/۱۰٪ و ۰/۵٪ از کلسیم سولفات تهیه شد. پس از ایجاد برش بر روی کبد با استفاده از سرنگ انسولین ۰/۵ میلی لیتر از محلول کلسیم سولفات در غلظت‌های ۰/۵۰٪، ۰/۲۵٪، ۰/۱۵٪، ۰/۱۰٪ و ۰/۵٪ روی محل برش در کبد هر رت ریخته شد، به طوری که از هر غلظت مورد نظر کلسیم سولفات بر روی یک گروه از رت‌ها استفاده شد. جهت تجویز حجم یکسان از غلظت‌های مختلف کلسیم سولفات از سرنگ انسولین استفاده شد و هر بار ۰/۵ میلی لیتر از هر غلظت با سرنگ بر روی محل خونریزی ریخته شد. با کرومومتر زمان هموستاز اندازه گیری و ثبت شد (شکل ۲).



شکل ۱. برش در پوست و زیر جلد برای دسترسی به لوب کبدی در حفره شکمی رت نر نژاد ویستار



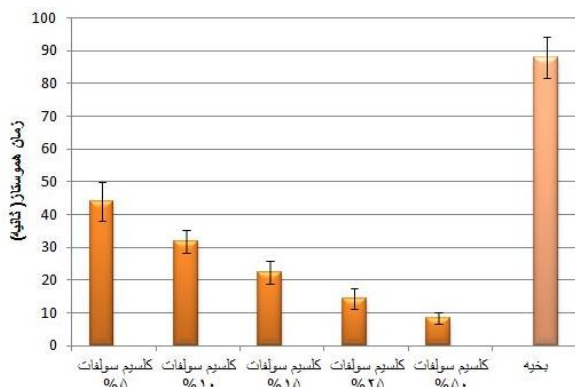
شکل ۲. کنترل خونریزی کبد با استفاده از کلسیم سولفات در رت نر نژاد ویستار

زمان هموستاز در این مطالعه، زمان مورد نیاز جهت خشک شدن کامل محل خونریزی و عدم ترشح خون از ناحیه برش در نظر گرفته شد. میانگین ده زمان به عنوان زمان هموستاز در آن غلظت در نظر گرفته شد. روش استاندارد جهت کنترل خونریزی کبد استفاده از بخیه می‌باشد. جهت مقایسه با روش استفاده از کلسیم سولفات، زمان مورد نیاز جهت برقراری هموستاز کبدی به وسیله روش بخیه زدن (کلیه بخیه‌ها توسط یک جراح زده شد) نیز بر روی یک گروه از رت‌ها که شرایط یکسانی از نظر اندازه برش بر روی کبد با گروه‌های دریافت کننده کلسیم سولفات داشتند، ثبت شد و میانگین ۱۰ زمان به عنوان زمان هموستاز با استفاده از روش بخیه در نظر گرفته شد و با نتایج حاصل از روش استفاده از کلسیم سولفات مورد مقایسه قرار گرفت. پس از کنترل خونریزی کبد،

و تحلیل قرار گرفت. با توجه به توزیع متغیر غیرنرمال در آزمون Kolmogorov- Smirnov داده‌های به دست آمده با آزمون‌های آماری Kruskal- wallis test و Mann - Whitney انجام گرفت.

### یافته‌ها

میانگین زمان هموستاز در گروه‌های کلسیم سولفات ۵٪، ۱۰٪، ۱۵٪، ۲۵٪ و ۵۰٪ به ترتیب  $42/80 \pm 5/90$ ،  $31/80 \pm 3/35$ ،  $23/30 \pm 3/49$ ،  $14/30 \pm 3/24$ ،  $8/40 \pm 1/82$ ، ثانیه بود و در گروه کنترل (بخیه) میانگین زمان هموستاز  $88/30 \pm 6/30$  بود. در تمامی گروه‌ها هموستاز کبدی به طور کامل برقرار شد. زمان برقراری هموستاز در ۶ گروه با هم از لحاظ آماری تفاوت معنی‌داری را نشان داد. ( $P < 0/01$ ). بین گروه‌های اول تا پنجم در مقایسه با گروه ششم (گروه کنترل) اختلاف معنی‌دار وجود داشت و زمان مورد نیاز برای برقراری هموستاز با استفاده از غلظت‌های مختلف کلسیم سولفات نسبت به روش بخیه زدن کمتر بود ( $P < 0/01$ ) (نمودار ۱).

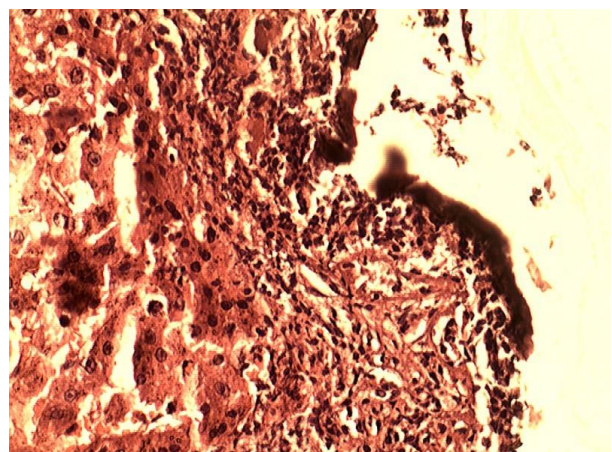


نمودار ۱. مقایسه میانگین زمان هموستاز گروه کنترل با کلسیم سولفات

فراوانی گریدهای پاتولوژی بر حسب گروه‌های مورد مطالعه در جدول ۱ ارائه گردیده و نشان می‌دهد که در هیچ یک از گروه‌های مورد مطالعه، گرید پاتولوژی صفر، سه، چهار و پنج مشاهده نشد. در تمامی گروه‌های غلظتی ۵ درصد، ۱۰ درصد و ۱۵ درصد کلسیم سولفات و همچنین گروه کنترل (بخیه) گرید پاتولوژی یک مشاهده شد. در گروه‌های غلظتی ۲۵ درصد و ۵۰ درصد کلسیم سولفات به ترتیب ۶۰ درصد و ۷۰ درصد گرید پاتولوژی دو مشاهده شد. تفاوت معنی‌داری بین گروه آلومینیوم سولفات ۲۵ و ۵۰ درصد از نظر درجه بندی

زیرجلد و پوست دوباره بسته شد و جهت جلوگیری از عفونت به هر کدام از رت‌ها ۵۰ میلی گرم کفلین به صورت داخل صفاقی تزریق شد (cefalotin / 10 mL, Aspen Pharmacare) بر اساس راهنمای (Igr Australia Pty Ltd, Australia). اخلاقی مورد استفاده به هر کدام از رت‌ها ۵۰ میلی گرم پتدین ۲ بار در روز (صبح و عصر) به عنوان ضد درد تجویز شد (DBL Pethidine Hydrochloride/50mg per 1 cc, Hospira, Malaysia).

در نهایت پس از یک هفته دوباره با استفاده از تزریق داخل صفاقی ترکیب کتامین و زایلازین (کتامین ۱۰۰ میلی گرم به ازای هر کیلوگرم و زایلازین ۱۰ میلی گرم به ازای هر کیلوگرم) رت‌ها بیهوش شدند و در وضعیت سوپاین بر روی تخت عمل قرار داده شدند و یک برش روی محل برش قبلی داده شد و کبد رت‌ها جدا و بلافاصله در فرمالین فیکس شد و جهت گزارش پاتولوژی به آزمایشگاه ارسال گردید. معیارهای شدت ضایعات بندی پاتولوژی در نمای بافت شناسی در ۶ درجه التهاب بر اساس شدت ضایعات بندی استاندارد مورد استفاده در مطالعات مشابه (۲۱) (واکنش التهابی بافت کبد به کلسیم سولفات به عنوان یک جسم خارجی) تقسیم بندی شد: ۰ بدون تغییر، ۱ با انفیلتراسیون التهابی جزئی و بدون ادم، ۲ انفیلتراسیون التهابی جزئی تا خفیف همراه با ادم خفیف، ۳ انفیلتراسیون التهابی خفیف تا متوسط و ادم متوسط، ۴ التهاب متوسط همراه نوتروفیل‌های پراکنده و ادم پراکنده، ۵ التهاب شدید در سراسر بافت و نیز تغییرات ادماتو، فیروز و خونریزی.



شکل ۳. سد تشکیل شده از پروتئین‌های خونی منعقد شده در اثر واکنش با کلسیم سولفات

اطلاعات به دست آمده با استفاده از نرم افزار آماری SPSS version 16.0 (SPSS, Inc., Chicago, IL, USA) مورد تجزیه



## کبدی

پاتولوژی در تست آماری کای دو مشاهده نشد ( $p=0/2$ ) (جدول ۱).

دسترس، می‌باشد. روش استاندارد و شایع‌ترین روشی که برای کنترل خونریزی ناشی از پارگی کبد مورد استفاده قرار می‌گیرد، بستن عروق منطقه پاره شده کبد به وسیله بخیه‌های

**جدول ۱.** فراوانی گرید پاتولوژی بافت کبدی (بر اساس شدت التهاب) یک هفته پس از تماس با غلظت‌های مختلف کلسیم سولفات و روش

بخیه زدن		گرید پاتولوژی				
کلسیم سولفات ۵٪	کلسیم سولفات ۱۰٪	کلسیم سولفات ۱۵٪	کلسیم سولفات ۲۵٪	کلسیم سولفات ۵۰٪	بخیه	
۱۰	۱۰	۱۰	۴	۳	۱۰	
۰	۰	۰	۶	۷	۰	
۱۰	۱۰	۱۰	۱۰	۱۰	۱۰	
					مجموع	
					۱۰(۱۰۰)	
					۰(-)	
					۱۰(۱۰۰)	

## بحث

نتایج به دست آمده در این تحقیق نشان داد کلسیم سولفات نسبت به روش استاندارد کنونی که شامل بخیه زدن عمقی پارانشیم کبدی می‌باشد، به صورت چشمگیری زمان کمتری برای کنترل خونریزی نیاز دارد و حتی کمترین غلظت کلسیم سولفات به کار رفته در این مطالعه زمان بسیار کمتری برای برقراری هموستاز کبدی نسبت به روش بخیه زدن داشته است. تاکنون هیچ مطالعه‌ای جهت تعیین اثربخشی کلسیم سولفات در برقراری هموستاز پارانشیم کبدی انجام نشده است و مطالعه حاضر اولین مطالعه‌ای می‌باشد که کلسیم سولفات را به عنوان یک گزینه درمانی در کنترل خونریزی بافت‌های پارانشیمی در یک مطالعه مدل حیوانی معرفی می‌کند. از این رو سعی شد با ارسال بافت کبدی پس از مواجهه با کلسیم سولفات برای گزارش پاتولوژی به آزمایشگاه پاتولوژی، اثرات پاتولوژیک این ماده هموستاتیک در قالب همین مطالعه مورد ارزیابی قرار گیرد. برای این منظور از شدت ضایعات بندی پاتولوژیک برای تعیین میزان التهاب بافت کبدی ناشی از تماس با کلسیم سولفات به عنوان یک جسم خارجی استفاده شد. گزارش پاتولوژی بافت‌های کبدی ارسال شده به آزمایشگاه پاتولوژی نشان کلسیم سولفات حتی در غلظت‌های بسیار بالا (۵۰٪) نیز موجب التهابی بیشتر از شدت ضایعات پاتولوژی ۲ نشده است و واکنش سیستم دفاعی رت به این ماده هموستاتیک تفاوت چندانی با روش استاندارد مورد استفاده در کنترل خونریزی کبدی نداشته است. در حال حاضر در مراکز درمانی، انتخاب تکنیک مورد استفاده برای به حداقل رساندن خونریزی در حین اعمال جراحی بر روی کبد بر اساس انتخاب شخصی پزشکان و تجربه آنها و امکانات در

عمقی و یا پک کردن می‌باشد. (۲۶-۲۲). باید در نظر داشت کنترل خونریزی کبدی با استفاده از بخیه موجب افزایش آسیب پارانشیم و ایسکمیک شدن بافت‌های سالم کبد می‌شود و از سوی دیگر بافت پارانشیمی کبد، بافت مناسبی برای بخیه زدن نیست و در صورت کم تجربه بودن جراح، خود بخیه نیز می‌تواند موجب تشدید پارگی پارانشیم کبد شود. استفاده از روش پک کردن نیز خطر خونریزی مجدد و ایجاد سندرم کمپارتمان شکمی را بدنبال دارد که یک جراحی دیگر را به بیمار تحمیل خواهد کرد. از سوی دیگر مواد موضعی مورد استفاده برای برقراری هموستاز در بافت کبدی موجب تحریک هموستاز در سطح برش بافت پارانشیمال کبد می‌شوند و در واقع برای اعمال عملکرد خود نیازمند سیستم هموستاتیک طبیعی بدن می‌باشند و این یک نقطه ضعف برای این دسته دارویی می‌باشد، چرا که بسیاری از مواردی که کبد نیاز به جراحی دارد، از جمله سیروز کبدی، عملکرد هموستاتیک بدن نیز به علت اختلال عملکرد کبد مختل می‌باشد. اندک مطالعات انجام شده بر روی مواد هموستاتیک موضعی دلالت بر سودمند بودن این مواد موضعی در کاهش زمان هموستاز و کم کردن نیاز بیماران به خون و فرآورده‌های خونی داشته‌اند و در نتیجه باعث بهبود پیش آگهی بیماران پس از عمل جراحی بر روی کبد شده است (۳۱-۲۷). کلسیم سولفات بر خلاف تمامی مواد هموستاتیک شناخته شده، از طریق واکنش شیمیایی با خون اثر هموستاتیک خود را اعمال می‌کند و این خاصیت کلسیم سولفات را یک ماده هموستاتیک بسیار کارآمد می‌کند که برای اعمال اثر خود نیازمند عملکرد طبیعی کبد و یا سیستم هموستاتیک بدن نیست (۱۷). نکته دیگری که باید مورد توجه قرار بگیرد، خاصیت اسیدی کلسیم سولفات است

متفاوت این ماده هموستاتیک نسبت به دیگر مواد هموستاتیک موضعی که برای اعمال عملکرد خود نیازمند سیستم هموستاتیک طبیعی بدن نمی‌باشد، یک ماده هموستاتیک موضعی بسیار موثر در کنار روش‌های دیگر در کنترل خونریزی بافت پارانشیمال کبدی می‌باشد.

### تشکر و قدردانی

این مطالعه بر اساس طرح تحقیقاتی با شماره ثبت ۹۱۱۲۴ و کد کمیته اخلاق ۲۹/۵/۱/۴۲ پ در دانشگاه علوم پزشکی کاشان انجام شد. از معاونت پژوهشی دانشگاه علوم پزشکی کاشان به خاطر حمایت مالی از این مطالعه سپاسگزاری می‌گردد.

که موجب می‌شود این ماده شیمیایی پس از واکنش با پروتئین‌های خون با ایجاد یک سد پروتئینی منعقد شده، از خروج خون از داخل عروق جلوگیری کند و از سوی دیگر از پیشروی خود کلسیم سولفات به درون عروق و ایجاد عوارض سیستمیک احتمالی نیز پیشگیری کند (شکل ۳) (۱۸). Kim در مطالعه خود ذکر می‌کند یک ماده هموستاتیک ایده آل باید خونریزی را در کوتاه‌ترین زمان ممکن متوقف کند، به راحتی قابل حمل باشد، سازگار با حیات باشد، کمترین عارضه را به بیمار تحمیل کند، موجب تاخیر یا اختلال در روند ترمیم بافت نشود و قیمت مناسبی داشته باشد (۳۲). با در نظر گرفتن تعریفی که این پژوهشگر برای یک ماده هموستاتیک موثر ارائه کرده است، کلسیم سولفات نیز با توجه به ویژگی‌های منحصر به فردی که ذکر شد از جمله مکانیسم عمل

### REFERENCES

- Sauaia A, Moore FA, Moore EE, Moser KS, Brennan R, Read RA, et al. Epidemiology of trauma deaths: a reassessment. *J Trauma* 1995; 38:185-93.
- Baykul T, Alanoglu EG, Kocer G. Use of Ankaferd Blood Stopper as a hemostatic agent: a clinical experience. *J Contemp Dent Pract* 2010;11: 88-94.
- McBee WL, Koerner KR. Review of hemostatic agents used in dentistry. *Dent Today* 2005;24:62-65.
- Lemon RR, Steele PJ, Jeansonne BG. Ferric sulfate hemostasis: effect on osseous wound healing. Left in situ for maximum exposure *J Endod* 1993;19:170-73.
- Odabas ME, Erturk M, Cinar C, Tuzuner T, Tulunoglu O. Cytotoxicity of a new hemostatic agent on human pulp fibroblasts in vitro. *Med Oral Patol Oral Cir Bucal* 2011;16: 584-87.
- Goker H, Haznedaroglu IC, Ercetin S, Kirazli S, Akman U, Ozturk Y, et al. Haemostatic actions of the folkloric medicinal plant extract Ankaferd Blood Stopper. *J Int Med Res* 2008;36:163-70.
- Meric Teker A, Korkut AY, Kahya V, Gedikli O. Prospective, randomized controlled clinical trial of Ankaferd Blood Stopper in patients with acute anterior epistaxis. *Eur Arch Otorhinolaryngol* 2010;267:1377-81.
- Çinar C, Odabaş ME, Akca G, Işık B. Antibacterial effect of a new haemostatic agent on oral microorganisms *2012*;4: 151-55.
- Schrivier DA, White CB, Sandor A, Rosenthale ME. A profile of the rat gastrointestinal toxicity of drugs used to treat inflammatory diseases. *Toxicol Appl Pharmacol* 1975;32:73-83.
- Kragh JF Jr, Littrel ML, Jones JA, Walters TJ, Baer DG, et al. Battle casualty survival with emergency tourniquet use to stop limb bleeding. *J Emerg Med* 2009;41: 590-97.
- Kragh JF Jr, Murphy C, Dubick MA, Baer DG, Johnson J, et al. New tourniquet device concepts for battlefield hemorrhage control. *US Army MedDep J* 2011;38-48.
- Nouri S, Sharif MR, Hosseinpour M, Ehteram H. The hemostatic effect of aluminum sulfate in liver bleeding in rat. *Feyz* 2015; 18: 524-30.
- Cogbill TH, Moore EE, Jurkovich GJ, Feliciano DV, Morris JA, Mucha P. Severe hepatic trauma: a multi-center experience with 1335 liver injuries. *J Trauma* 1988;28:1433-38.
- Nouri S, Sharif MR, Tabatabaei F, Farokhi Sh. Investigating the effect of zinc chloride to control external bleeding in rats. *Nurs Midwifery Stud* 2014;3: e22063.
- Nouri S, Sharif MR. Efficacy and safety of ferric chloride in controlling hepatic bleeding; an animal model study. *Hepat Mon* 2014;14:e18652.
- Dodd GD 3rd, Soulen MC, Kane RA, Livraghi T, Lees WR, Yamashita Y, et al. Minimally invasive treatment of malignant hepatic tumors: at the threshold of a major breakthrough. *Radiographics* 2000;20:9-27.

## کبدی

17. Scarano A, Artese L, Piattelli A, Carinci F, Mancino C, Iezzi G. Hemostasis control in endodontic surgery: a comparative study of calcium sulfate versus gauzes and versus ferric sulfate. *J Endod* 2012;38:20-23.
18. Niemczyk SP. Essentials of endodontic microsurgery. *Dent Clin North Am* 2010;54:375-99.
19. Apaydin S, Torabinejad M. The Effect of Calcium Sulfate on Hard-Tissue Healing After Periradicular Surgery. *J Endod* 2004;30:17-21.
20. Institute of Laboratory Animal Resources. Guide for the care and use of laboratory animals. Washington, DC: The National Academies Press; 1996.
21. Nouri S, Amirbeigy M, Hosseinpour M, Abdorrahim K, Sharif MR, Amirbeigy MK. Evaluation of the hemostatic effect of ferric sulphate in controlling external bleeding in mouse at Kashan University of Medical Sciences, 2012. *Iranian Journal of Surgery* 2013;21:21-29. [In Persian]
22. Cue JI, Cryer HG, Miller FB. Packing and planned reexploration for hepatic and retroperitoneal hemorrhage: critical refinements of a useful technique. *J Trauma* 1990;30:1007.
23. Wadia Y, Xie H. Liver repair and hemorrhage control using laser soldering of liquid albumin in a porcine model. *Lasers Surg Med* 2000; 107: 345-52.
24. David Richardson J, Franklin GA, Lukan JK, Carrillo EH, Spain DA, Miller FB, et al. Evolution in the management of hepatic trauma: a 25-year perspective. *Ann Surg* 2000;232:324-30.
25. Pachter HL, Hofstetter SR. The current status of nonoperative management of adult blunt hepatic injuries. *Am J Surg* 1995;169:442-54.
26. Carrillo EH, Richardson JD. The current management of hepatic trauma. *Adv Surg* 2001;35:39-59.
27. Berrevoet F, de Hemptinne B. Use of topical hemostatic agents during liver resection. *Dig Surg* 2007;24:288-93.
28. Heaton N. Advances and methods in liver surgery: haemostasis. *Eur J Gastroenterol Hepatol* 2005;17:3-12.
29. Chapman WC, Clavien PA, Fung J, Khanna A, Bonham A. Effective control of hepatic bleeding with a novel collagen-based composite combined with autologous plasma: results of a randomized controlled trial. *Arch Surg* 2000;135: 1200-204.
30. Schwartz M, Madariaga J, Hirose R, Shaver TR, Sher L, Chari R, et al. Comparison of a new fibrin sealant with standard topical hemostatic agents. *Arch Surg* 2004;139: 1148-54.
31. Jackson MR. Fibrin sealants in surgical practice: an overview. *Am J Surg* 2001; 182:1-7.
32. Kim S, Rethnam S. Hemostasis in endodontic microsurgery. *Dent Clin North Am* 1997;41:499-511.