Research on Medicine Original Article

The Quarterly journal of School of Medicine, Shahid Beheshti University of Medical Sciences Vol.39; No.1; 2015

Evaluating the results of corticocancellous bone autografting for treatment of femoral head osteonecrosis

Manouchehr Vahid Farahmandi[1], Farsad Biglari[2]*

1. assistant professor Shahid Beheshti univeersity of medical sciences, Akhtar hospital
2. resident Shahid Beheshti univeersity of medical sciences, Akhtar hospital

(Received: 2015/3/8 Accept: 2016/1/27)

Abstract

Background: *The definite treatment option for osteonecrosis of femoral head (ONFH) is not clearly understood. In current prospective study, we investigated the outcomes of treatment of ONFH with corticocancellous bone autograft.*

Patients and Methods: *132 hips (96 patients) with ONFH ARCO type II and III were treated with corticocancellous bone autograft from the iliac crest. The pain intensity by numerical rating scale (NRS), range of motion and Harris hip score (HHS) were measured pre- and post-operatively and compared.*

Results: *The mean follow up was 17.9 ± 48.5 months. The progression of the disease was stopped in 120 hips (%90.9). In other 12 hips, the ONFH progressed. Total hip arthroplasty was performed for 10 of these patients. The pain severity decreased significantly (4.1 ± 6.3 vs. 2 ± 1.4) ($p<0.001$). Also, the range of hip motions and Harris hip score (15.3 ± 35.8 vs. 16.2 ± 79.5) increased significantly ($p<0.001$).*

Conclusion: *Removing the necrotic bone and using corticocancellous bone autograft to fill the cavity can be used as an effective treatment method for patients with precollapse stages of ONFH. This technique also decrease the need for early THA.*

Keywords: *Osteonecrosis; Femoral head; Bone graft*

* *Corresponding author:Farsad Biglari, Akhtar hospital / Tehran, Iran*
yoosofjafari@yahoo. com

[Downloaded from pejouhesh.sbmu.ac.ir on 2024-10-12]

پژوهش در پزشکی
مقاله پژوهشی
فصلنامه علمی پژوهشی دانشکده پزشکی دانشگاه علوم پزشکی و خدمات بهداشتی درمانی شهید بهشتی
دور۳۹، شماره ۱، ۱۳۹۴، صفحات ۱۴ تا ۱۹

بررسی نتایج میان مدت درمان استئونکروز سر فمور با اتوگرافت استخوانی کورتیکوکنسلوس

منوچهر وحید فرهمندی[۱]، فرساد بیگلری[۲]

۱. استادیار دانشگاه علوم پزشکی شهید بهشتی، بیمارستان اختر
۲. دستیار دانشگاه علوم پزشکی شهید بهشتی، بیمارستان اختر

تاریخ دریافت مقاله: ۱۳۹۳/۲/۱۷ تاریخ پذیرش مقاله: ۱۳۹۴/۱۱/۷

چکیده

مقدمه: درمان مناسب استئونکروز سر استخوان فمور *(ONFH)* به خوبی شناخته نشده است. در این مطالعه آینده نگر ما به بررسی نتایج درمان *ONFH* با اتوگرافت استخوانی کورتیکوکنسلوس پرداختیم.

موادوروش‌ها: تعداد ۲۳۱ هیپ مبتلا به *ONHF* درجات *II* و *III* براساس‌تقسیم‌بندی *ARCO*، بااستفاده‌ازاتوگرافت کورتیکوکنسلوس به دست آمده از کرست استخوان ایلیاک درمان شدند. پیش از عمل و در آخرین ویزیت پس از عمل، شدت درد براساس *numerical rating scale (NRS)*، دامنه حرکات *(ROM)* مفصل هیپ و معیار *Harris (HHS)*، اندازه‌گیری و مقایسه شد.

یافته‌ها: بیماران برای مدت ۷۱/۹±۸۴/۵ ماه پیگیری شدند و پیشرفت بیماری در ۰۲۱ هیپ (۰۹/۹٪) حفظ شد. در ۲۱ هیپ بیماری به سمت درجه *VI* پیشرفت کرد و در این میان ۰۱ مورد به *AHT* منجر شد. شدت درد به طور معناداری کاهش (۴/۱±۶/۳ در مقابل ۱/۴±۲؛ $p<۰/۱۰۰$). *HHS* (۵۱/۳±۸۳/۵ در مقابل ۶۱/۲±۹۷/۵) و *ROM* به طور معناداری پس از عمل بهبود یافت ($p<۰/۱۰۰$).

نتیجه‌گیری: خارج کردن استخوان نکروز شده و پر کردن حفره سر استخوان فمور با اتوگرافت استخوانی کورتیکو کنسلوس روشی کارآمد برای حفظ سر استخوان فمور در بیماران دچار *ONFH* قبل از بروز کلاپس است و باعث پیشگیری از نیاز به جراحی زودرس *THA* می‌شود.

واژگان کلیدی: استئونکروز، سر فمور، گرافت استخوانی

مقدمه

استئونکروز تروماتیک و غیرتروماتیک سر استخوان فمور (ONFH) همچنان یکی از مسائل چالش برانگیز برای جراحان ارتوپدی است. در مراحل دیررس بیماری، تغییرهای دژنراتیو در مفصل هیپ ایجاد می‌شود که نیازمند آرتروپلاستی هیپ (THA) برای درمان است. هرچند پیشرفت‌های اخیر در تکنیک آرتروپلاستی (طراحی ایمپلنت‌ها، مواد و تجهیزات جراحی و تکنیک‌ها) باعث افزایش طول عمر پروتزها شده، اما از آنجا که ONFH به طور معمول جمعیت جوان و فعال را درگیر می‌کند، ممکن است بیماران نیاز به بیشتر از یک THA داشته باشند. برای جلوگیری از آرتروپلاستی زودرس روش‌های مختلفی از جمله core decompression، استئوتومی پروگزیمال فمور، گرافت استخوانی با و بدون عروق و جایگزین‌های استخوان برای حفظ سر معرفی شده‌اند (۱۷-۱)، اما در اثربخشی این روش‌ها اختلاف نظر وجود دارد و هیچ‌کدام از این روش‌های درمانی نمی‌تواند از پیشرفت بیماری به سمت کلاپس سر استخوان فمور و تغییرهای دژنراتیو مفصل هیپ جلوگیری کند.(۱۸) Rosenwasser و همکاران در سال ۱۹۹۴ تکنیک light bulb را توصیف کردند که در آن استخوان بیمار و مرده با گرافت استخوانی کنسلوس جایگزین می‌شد.(۱۹) در مطالعه حاضر به بررسی نتایج میان مدت درمان ONFH پیشرفته مراحل II و III براساس تقسیم‌بندی ARCO با استفاده از اتوگرافت استخوانی کورتیکوکنسلوس از کرست ایلیاک پرداختیم.

مواد و روش‌ها

در این مطالعه آینده‌نگر، ۱۰۱ بیمار مبتلا به ONFH درجات II و III براساس تقسیم‌بندی ARCO در بیمارستان اختر تهران بررسی شدند. در طول پیگیری سه بیمار محل زندگی خود را تغییر دادند و دو بیمار دیگر از پذیرش معاینه‌های نهایی سر باز زدند. در نتیجه مطالعه با ۹۶ بیمار (۱۳۲ هیپ) انجام شد. داده‌های زمینه‌ای و دموگرافیک در جدول شماره یک ارائه شده‌است. پیش از عمل، از کمیته اخلاق تاییدیه گرفته شد و تمامی بیماران فرم رضایتنامه را امضا کردند. بیماران با سابقه قبلی جراحی هیپ و عفونت از مطالعه خارج شدند. تشخیص ONFH

نویسنده مسئول: دکتر فرساد بیگلری
آدرس: تهران، الهیه، بیمارستان اختر، بخش ارتوپدی
تلفن: ۰۹۱۲۸۱۶۹۱۷۴
yoosofjafari@yahoo. com

[Downloaded from pejouhesh.sbmu.ac.ir on 2024-10-12]

جدول ۱- اطلاعات دموگرافیک و زمینه‌ای بیماران		
تعداد		۱۳۲ هیپ
سن (سال)		۳۳/۷±۵/۳
جنسیت	مرد	۵۷
	زن	۳۹
سمت درگیر	دو طرفه	
	راست	۳۶
	چپ	۷۱
طبقه‌بندی ARCO	II A	۶۱
	II B	۲۷
	II C	۲۴
	III A	۲۶
	III B	۲۳
	III C	۱۷
علت بیماری	کورتیکواستروئید ها	۱۵
	ضربه	۴۸
	دارو	۱۲
	الکل	۱۹
	ایدیوپاتیک	۵

براساس رادیوگرافی ساده قدامی- خلفی (AP) و نماهای lateral frog leg و magnetic resonance imaging (MRI) در نماهای ساژیتال و کرونال قطعی شد. همان‌طور که پیشتر نیز گفته شد، شدت ONFH براساس سیستم تقسیم‌بندی ARCO بررسی (۲۰) و شدت درد براساس مقیاس بصری سنجش درد (VAS)سنجیده شد. هیچ بیماری نبود درد را گزارش نکرد در حالی که ۱۰ بیمار بدترین درد قابل تصور را گزارش کردند. بیماران برای مدت ۴۸/۱۷±۵/۹ ماه (دامنه ۲۲ تا ۷۶ ماه) پیگیری شدند. پیش از عمل، حرکات هیپ اندازه‌گیری و Harris hip score (HHS) برای سنجش عملکرد مفصل هیپ برای تمامی بیماران کامل شد.

تکنیک جراحی

در وضعیت خوابیده به پشت (supine) در حالی که یک کیسه شنی زیر هیپ درگیر گذاشته می‌شود، یک برش هشت سانتی متری در نمای قدامی- خارجی تروکانتر بزرگ ایجاد می‌شود. پس از جداسازی عضله تنسور فاسیالاتا، در امتداد برش پوستی از بین دو عضله تنسور فاسیالاتا و گلوتئوس مدیوس، به کپسول مفصلی می‌رسیم و کپسول را به شکل T برش می‌دهیم. کپسولوتومی با برش عمودی در طول گردن استخوان فمور و یک برش عرضی در طول پریوست استابولار انجام می‌شود. فلپ قدامی برای مشاهده نمای قدامی پروگزیمال فمور به جلو جمع می‌شود. یک پنجره استخوانی کوچک (یک تا ۱/۵ سانتی متر مربع) با استفاده از دریل و استئوتوم در نمای قدامی گردن استخوان فمور ایجاد می‌شود. پس از برداشتن این پنجره، محل استئونکروز با استفاده از فلوروسکوپی تعیین و سپس استخوان نکروز شده تخلیه می‌شود تا به استخوان ساب کندرال برسیم. استخوان اسکلروتیک با یک دریل الکتریکی سوراخ می‌شود تا خونریزی اتفاق بیفتد. بعد از اندازه‌گیری حجم حفره، اتوگرافت چوب کبریت مانند کورتیکوکنسلوس که (با استفاده از برش کوچک در قسمت قدامی استخوان ایلیاک) از ایلئوم حاصل شده بود به‌صورت لایه‌ای در داخل حفره فمورال قرار داده می‌شود تا فضای خالی را پر و از استخوان ساب کندرال حمایت کند. سپس پنجره کورتیکال جای‌گذاری و در محل مربوطه پک شد (شکل ۱). پس از عمل بیماران با معاینه‌های بالینی و

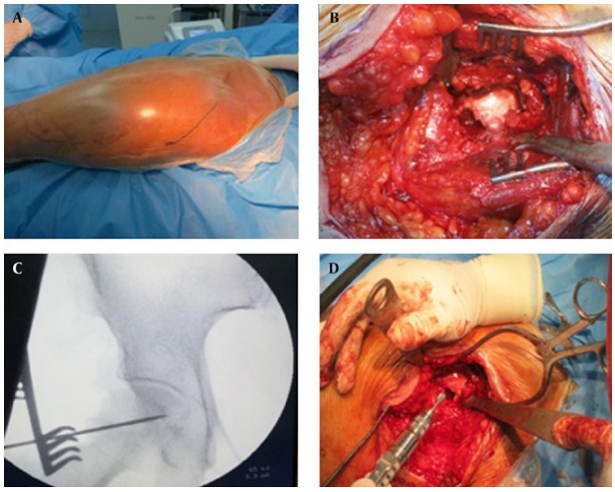

شکل ۱ A) مسیرهای برش استفاده شده در این مطالعه؛ B) یک پنجره با استفاده از دریل و استئوتوم در سطح قدامی گردن فمور ایجاد شد. C) تصویر قدامی خلفی فلوروسکوپی نشان‌دهنده پین جای‌گذاری شده در استخوان نکروز شده است؛ D) استخوان نکروز شده از طریق پنجره برداشته شد و سر فمور با گرافت استخوانی کورتیکوکنسلوس پر شد.

بررسی‌های تصویربرداری پیگیری و پیشرفت AVN و وضعیت غضروف مفصلی با استفاده از رادیوگرافی ساده و MRI سنجیده شد. در ویزیت نهایی ROM هیپ اندازه‌گیری و HHS برای تمامی بیماران کامل شد. به علاوه شدت درد با استفاده از VAS سنجیده شد. در این مطالعه پیشرفت رادیوگرافیک AVN به ARCO درجه IV و نیاز به THA به‌عنوان شکست درمان در نظر گرفته شد. در نهایت پارامترهای قبل و پس از جراحی با استفاده از paired t-test در نرم‌افزار SPSS نسخه ۱۶ مقایسه شدند. $P< 0/05$ معنی دار تلقی شد.

یافته ها

پس از گذشت ۴۸/۵ ماه (به طور میانگین) شکل سر و فضای مفصلی در ۱۱۰ هیپ (۹۰/۹درصد) حفظ شد (شکل ۲).

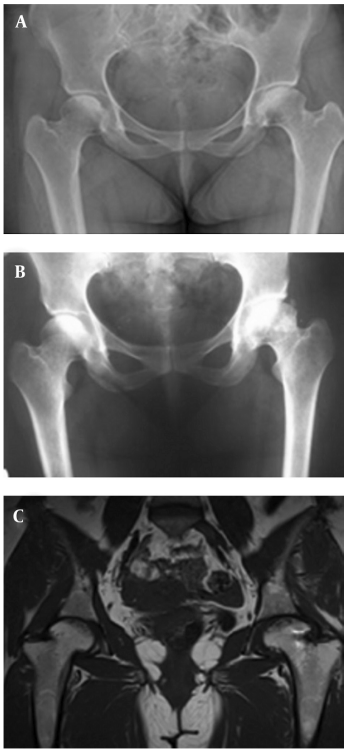

شکل ۲- یک خانم ۲۷ ساله با ONFH دو طرفه ناشی از مصرف کورتیکواستروئید. (A X-ray پیش از عمل قدامی خلفی، نشان‌دهنده ONFH تیپ II B طبقه‌بندی ARCO در سمت چپ و تیپ II در سمت راست. B و X-ray C) قدامی خلفی و MRI پس از ۲۴ ماه توقف پیشرفت AVN را نشان می‌دهند. این بیمار در آخرین ویزیت بدون درد و تقریبا با ROM کامل مفصل هیپ بود.

[Downloaded from pejouhesh.sbmu.ac.ir on 2024-10-12]

متاسفانه در ۱۲ هیپ، بیماری به سمت درجه‌های شدیدتر AVN (درجه IV) پیشرفت کرد و THA برای ۱۰ مورد از این هیپ‌ها انجام شد. میزان شکست درمان در ARCO مرحله IIIB، IIIA، IIC، IIB و IIIC به ترتیب ۸/۷ درصد، ۴/۵ درصد، ۵ درصد، ۱۲/۵درصد و ۴۰درصد بود. نتیجه این روش در تمامی بیماران ONFH با درجه IIA موفقیت‌آمیز بود. جدول شماره دو به مقایسه شدت درد، ROM مفصل هیپ و نمره HHS قبل و پس از عمل می‌پردازد. در ویزیت نهایی شدت درد به طور معناداری کاهش و ROM و HHS افزایش یافتند (P<0/001).

جدول ۲- مقایسه طبقه‌بندی ARCO، دامنه حرکت، مقیاس آنالوگ بصری و نمره Harris هیپ قبل و بعد از عمل

		قبل از عمل	بعد از عمل	P Value
درد (VAS)		۶/۳±۴/۱ (۴-۹)	۱/۴±۲ (۱-۵)	<۰/۰۰۱
دامنه حرکت، درجه	فلکسیون	۵۳/۲±۱۶/۳	۱۱۳±۲۲	<۰/۰۰۱
	اکستانسیون	۶/۵±۳	۴/۹±۲/۱	<۰/۰۰۱
	ابداکسیون	۱۲/۵±۵/۷	۳۷/۳±۱۱	<۰/۰۰۱
	اداکسیون	۱۱/۲±۸/۲	۲۸/۳±۸/۱	<۰/۰۰۱
	چرخش خارجی	۱۵/۲±۵/۱	۳۸/۶±۹	<۰/۰۰۱
	چرخش داخلی	۱۲/۳±۴	۲۶/۴±۷/۳	<۰/۰۰۱
HHS		۳۵/۸±۱۵/۳ (۲۸-۵۱)	۷۹/۵±۱۶/۲ (۶۷-۹۵)	<۰/۰۰۱

بحث

این مطالعه نشان می‌دهد که خارج‌سازی استخوان نکروز شده و پرکردن فضای سر استخوان فمور با استفاده از اتوگرافت استخوانی کورتیکوکنسلوس به دست آمده از کرست‌ایلیاک، روش درمانی مناسبی برای مراحل قبل از کلا پس ONFH و با نتایج مطلوب و بهبود عملکردی همراه است. به این نتیجه رسیدیم که این روش با جلوگیری از پیشرفت AVN و کلاپس سر استخوان فمور و حفظ فضای مفصلی، می‌تواند به طور موثری باعث بهبود درد و ناتوانی بیماران ONFH شود.

ONFH تروماتیک و غیرتروماتیک مشکلی چالش برانگیز و پیچیده برای جراحان هیپ است که می‌تواند جمعیت جوان و فعال را به دلیل جابه‌جایی تروماتیک هیپ یا شکستگی گردن فمور یا علل غیرتروماتیک درگیر کند. هرچند THA می‌تواند به طور موثری باعث تخفیف نشانه‌های بیماری شود، اما از آنجا که ممکن است نیاز به THA دوباره وجود داشته باشد، این تکنیک به نظر خیلی کمک‌کننده نیست. در حال حاضر در بسیاری از کشورها از جمله ایران، استروئیدهای آنابولیک از سوی بسیاری از ورزشکاران خصوصا در بدنسازی استفاده می‌شود که این مورد سبب افزایش خطر ONFH می‌شود. به همین دلیل بسیاری از جراحان سعی در به تعویق انداختن THA تا جای ممکن دارند. درمان‌های غیرجراحی ONFH همانند درمان شوک اکستراکورپورئال (extracorporeal shock wave therapy)، میدان‌های الکترومغناطیسی پالسی، درمان با اکسیژن پرفشار، داروها، ورزش درمانی و داروهای احیاکننده نتایج ناامیدکننده‌ای داشتند.(۲۴-۲۱) علاوه بر آن، عده‌ای از نویسندگان درمان سلولی با استفاده از گرافت اتولوگ مغز استخوان را پیشنهاد کرده‌اند.(۲۵، ۲۶) Mao و همکارانش ۷۸ هیپ مبتلا به ONFH را با استفاده تزریق داخل شریانی مغز استخوان اتولوگ حاوی سلول‌های تک هسته‌ای درمان کردند و پس از پنج سال نتایج مطلوبی را در ۹۲/۳درصد هیپ‌ها مشاهده کردند. هرچند ۷/۷درصد از هیپ‌ها نیازمند THA شد و در ۴۳/۶درصد آن‌ها پیشرفت رادیولوژیک مشاهده شد. به علاوه آن‌ها اذعان داشتند که این روش برای مراحل اولیه بیماری و قبل از ایجاد کلاپس مفید است.(۲۵) از این رو برای به تعویق انداختن THA روش‌های حفظ سر فمور بسیاری با فواید و ضررهای مختص خود معرفی شده‌اند، هرچند موفقیت این روش‌ها همچنان زیر سوال است.(۱۷-۱)

کاهش فشار مرکزی سر فمور با و بدون قرار دادن ایمپلنت تانتالوم یک روش حفظ سر فمور قدیمی و ساده است که در حال حاضر در برخی از مراکز ارتوپدی استفاده می‌شود. Veillette و همکاران، بقای دو ساله و نتایج بالینی و تصویربرداری رفع فشار مرکزی با و بدون ایمپلنت تانتالوم متخلخل را در درمان ۵۸ هیپ مبتلا به ONFH بررسی کردند. بیشتر این هیپ‌ها (۸۴ درصد) براساس سیستم طبقه‌بندی اشتینبرگ در مرحله دو بیماری بودند. نتایج حاکی از آن بود که در ۹ هیپ (۱۵/۵درصد) نیاز به THA پیدا شد. میزان بقا پس از یک سال ۹۱/۸درصد، پس از دو سال ۸۱/۷درصد و پس از چهار سال ۶۸/۱درصد گزارش شد.(۷) همان‌طور که Veillette و همکاران گزارش کردند (۷)، شکست درمان پس از رفع فشار مرکزی و جای‌گذاری ایمپلنت تانتالوم بالا بود و پس از چهار سال حدود یک سوم هیپ‌ها به THA نیاز پیدا کردند. همچنین برداشتن ایمپلنت تانتالوم برای آرتروپلاستی هیپ بسیار مشکل و مخرب است. Smith و همکاران ۱۱۴ هیپ مبتلا به ONFH را با رفع فشار مرکزی درمان کردند و به این نتیجه رسیدند که پس از به طور میانگین سه سال و چهار ماه، در ۶۴ هیپ (۵۶درصد) شکست‌بالینی حاصل و نیاز به جراحی ایجاد شد.(۶) به تازگی، عده‌ای از نویسندگان رفع فشار مرکزی به کمک آرتروسکوپی را برای درمان ONFH معرفی کرده‌اند و مزایای زیادی از جمله ارزیابی وجود غضروف مفصلی و کلاپس ساب کندرال و امکان درمان آسیب‌های بافت نرم و استخوانی دیگر را برای این روش گزارش کرده‌اند.(۲۷، ۲۸) با این حال هیچ مطالعه‌ای نتایج بالینی و تصویربرداری این تکنیک را گزارش نکرده و نیاز به مطالعات بیشتر در این زمینه وجود دارد.

برخی جراحان پیشنهاد کرده‌اند که استفاده از گرافت عروقی فیبولا می‌تواند روش درمانی مناسبی برای ONFH باشد. در یک مطالعه گذشته‌نگر Aldridge و همکاران نتایج درمان ONFH با گرافت عروقی فیبولا در ۲۲۴ هیپ پس از میانگین ۴-۳ سال بررسی کردند. در این بیماران استئونکروز به کلاپس سر فمور منجر شد اما به آرتروز منجر نشد. آن‌ها دریافتند که میزان بقا برای این هیپ‌ها در پیگیری دو ساله ۶۷/۴درصد و در پیگیری پنج‌ساله به طور میانگین، ۶۴/۵درصد بود. میانگین HHS پس از عمل در افرادی که جراحی آن‌ها موفقیت‌آمیز بود از ۵۴/۵ به ۸۱ ارتقا یافت (۱). در یک مطالعه مروری سیستماتیک، Fang و همکارانش نتایج درمان ONFH با گرافت عروقی فیبولا را ارزیابی کردند و به این نتیجه رسیدند که این عمل به نتایج بالینی عالی در ۶۹درصد بیماران منجر می‌شود. میزان تبدیل به THA، کلاپس و عوارض به ترتیب ۱۶/۵درصد، ۱۶/۷درصد و ۲۳/۸درصد بود. آن‌ها نتیجه گرفتند که گرافت عروقی فیبولا یک روش موثر در پیشگیری از پیشرفت ONFH و کلاپس است و می‌تواند به تاخیر یا جلوگیری از جایگزینی هیپ منجر شود.(۴) Fang و همکارانش نتیجه گرفتند که گرافت عروقی فیبولا یک روش موثر در درمان ONFH است اما با عوارض زیادی همراه است.(۴) باید توجه کرد که وقتی استخوان نکروز شده برداشته می‌شود، فضای بزرگی پدید می‌آید که به‌خصوص در بیمارانی که ضایعه آن‌ها وسیع است، نمی‌تواند به طور کامل با گرافت فیبولا پر شود.

Rosenwasser و همکاران تکنیکی را شرح دادند که در آن برداشتن استخوان نکروز شده از طریق یک پنجره در محل تلاقی سر و گردن فمور انجام می‌شود و سپس در بیماران دچار مرحله دو و سه طبقه‌بندی Ficat، سر خالی شده، با گرافت استخوانی کنسلوس پر می‌شود. آنها بیماران را به طور میانگین ۱۲ سال پیگیری کردند و به این نتیجه رسیدند که ۸۷درصد اساسا بدون علامت ماندند و حداقل پیشرفت به سمت استئوآرتریت

[Downloaded from pejouhesh.sbmu.ac.ir on 2024-10-12]

را داشتند.(۱۹) Wang وُ همکاران ONFH غیرتروماتیک (مرحله II و III-A براساس تقسیم‌بندی ARCO) را با یک گرافت استخوانی در پنجره ایجاد شده در گردن فمور (روش light bulb) در ۱۳۸ هیپ درمان کردند. استخوان نکروز شده با ماتریکس استخوانی دمینرالیزه استخوان ایلیاک خود بیمار جایگزین شد. بیماران به مدت ۲۵/۴ ماه پیگیری شدند. آن‌ها دریافتند که میانگین HHS از ۶۲ به ۷۹ به طور معناداری افزایش یافت. در کمترین مدت پیگیری، درمان در ۹۴ هیپ (۶۸درصد) موفقیت آمیز بود. پیشرفت رادیولوژیک بیماری در تمام بیماران مرحله IIA، ۷۶/۷درصد بیماران مرحله IIB و ۵۱درصد بیماران مرحله IIC و IIIA یافت شد. نتایج HHS نشان داد که نتایج خوب و عالی در ۱۰۰درصد بیماران مرحله IIA، ۹۳/۳درصد بیماران مرحله IIB و ۵۹/۶ درصد موارد مرحله IIC و IIIA دیده شد. میزان بقا در مراحل IIA و IIB ۸۵درصد و در مراحل IIC و IIIA ۶۰درصد گزارش شد. برخی بیماران دچار استخوان‌سازی نابجا، عفونت و صدمات پوستی خارجی فمور شدند. در نهایت Wang و همکاران نتیجه گرفتند که این روش می‌تواند در درمان بیماران مراحل زودرس تا متوسط ONFH موثر باشد.(۹) علاوه بر آن Zhang و همکاران به ارزیابی نتایج درمان ONFH با گرافت استخوانی عروقی ایلیاک در ۲۳ هیپ پرداختند. بیماران ۳۱/۵ ماه پیگیری شدند. آن‌ها دریافتند که گرافت عروقی استخوان ایلیاک در درمان ONFH کوتاه و میان مدت موثر است و توصیه کردند که این روش در درمان بیماران ONFH که براساس طبقه‌بندی ARCO دچار مرحله IIB، IIA، I میانی و مرکزی و IIC میانی هستند، موثر است (۸). در یک مطالعه دیگر Chen و همکاران به طور گذشته نگر نتایج گرافت عروقی ایلیاک در درمان بیماران ONFH با کلاپس قطعه‌ای در ۳۳ هیپ با ARCO مرحله IIIA و IIIB را بررسی کردند. تنها هشت مورد (۲۴درصد) از ۳۳ هیپ حفظ شدند. مدت بقا برای تقریبا تمامی بیماران به طور میانگین ۷۴ ماه پس از جراحی بود. ۱۸ مورد از ۲۶ هیپ مرحله IIIA طبقه‌بندی ARCO نیاز به THA پیدا کردند و طول بقا برای هیپ‌های مرحله IIIA به طور میانگین ۸۵ ماه بود. THA ُ برای تمامی هفت بیمار با هیپ مرحله IIIB طبقه‌بندی ARCO انجام شد و میانگین زمان بقا برای هیپ‌های مرحله IIIB، ۳۵ ماه بود. در نهایت Chen و همکاران بیان کردند که گرافت عروقی با روش شرح داده شده در مطالعه آن‌ها برای درمان ONFH با کلاپس قطعه‌ای مناسب نبود.(۳) باوجود سایر روش‌ها، در تکنیک light bulb، استخوان نکروز شده می‌تواند با دیدن حجم داخلی سر فمور با استفاده از فلوروسکوپی به طور کامل برداشته شود. همچنین می‌توانیم به طور کامل فضای سر فمور را با اتوگرافت استخوانی کورتیوکنسلوس از کرست‌ایلیاک پر کنیم. در تکنیک‌هایی که از فیبولا به‌عنوان گرافت استفاده می‌شود، حجم گرافت برای پر کردن فضای خالی سر فمور به طور کامل، مناسب نیست. همچنین برای انجام این جراحی، جا به جایی سر فمور ضروری نیست که این خود خطر پیشرفت AVN و اقدام‌های تهاجمی جراحی را کاهش می‌دهد. هرچند به این نتیجه رسیدیم که مشابه مطالعات قبلی استفاده از تکنیک light bulb، به بیماران در مراحل پیشرفته‌تر ONFH کمتر سود می‌رساند ودرصد زیادی از این بیماران (۳۵/۷درصد) به جراحی پاسخ مناسبی ندادند اما نتایج این روش در بیماران دچار مراحل زودرس ONFH، راضی‌کننده بود.

مشابه دیگر مطالعه‌ها، محدودیت‌هایی در مطالعه ما وجود داشت. در این مطالعه ما به مقایسه نتایج تکنیک خود با دیگر تکنیک‌ها نپرداختیم. در پایان و به‌عنوان نتیجه‌گیری باید گفت که مراحل پیش کلاپس ONFH می‌تواند به طور موفقیت آمیزی با برداشتن استخوان نکروتیک و جای‌گذاری اتوگرافت استخوانی کورتیکوکنسلوس از طریق یک پنجره در سطح قدامی گردن فمور درمان شود. این روش، یک روش جراحی مفید برای غلبه بر نیاز به THA زودرس به‌خصوص در جمعیت جوان و فعال است.

منابع

1. Aldridge JM, 3rd, Berend KR, Gunneson EE, Urbaniak JR. Free vascularized fibular grafting for the treatment of postcollapse osteonecrosis of the femoral head. Surgical technique. J Bone Joint Surg Am. 2004;86-A Suppl 1: 87–101.

2. Berend KR, Gunneson EE, Urbaniak JR. Free vascularized fibular grafting for the treatment of postcollapse osteonecrosis of the femoral head. J Bone Joint Surg Am. 2003;85-A (6): 987–93.

3. Chen CC, Lin CL, Chen WC, Shih HN, Ueng SW, Lee MS. Vascularized iliac bone-grafting for osteonecrosis with segmental collapse of the femoral head. J Bone Joint Surg Am. 2009;91 (10): 2390–4.

4. Fang T, Zhang EW, Sailes FC, McGuire RA, Lineaweaver WC, Zhang F. Vascularized fibular grafts in patients with avascular necrosis of femoral head: a systematic review and meta-analysis. Arch Orthop Trauma Surg. 2013;133 (1): 1–10.

5. Roush TF, Olson SA, Pietrobon R, Braga L, Urbaniak JR. Influence of acetabular coverage on hip survival after free vascularized fibular grafting for femoral head osteonecrosis. J Bone Joint Surg Am. 2006;88 (10): 2152–8.

6. Smith SW, Fehring TK, Griffin WL, Beaver WB. Core decompres-sion of the osteonecrotic femoral head. J Bone Joint Surg Am. 1995;77 (5): 674–80.

7. Veillette CJ, Mehdian H, Schemitsch EH, McKee MD. Survivorship analysis and radiographic outcome following tantalum rod in-sertion for osteonecrosis of the femoral head. J Bone Joint Surg Am. 2006;88 Suppl 3: 48–55.

8. Zhang NF, Li ZR, Zhang XZ, Wang W. [Vascularized iliac bone grafting for avascular necrosis of the femoral head]. Zhonghua Wai Ke Za Zhi. 2003;41 (2): 125–9.

9. Wang BL, Sun W, Shi ZC, Zhang NF, Yue DB, Guo WS, et al. Treatment of nontraumatic osteonecrosis of the femoral head using bone impaction grafting through a femoral neck window. Int Orthop. 2010;34 (5): 635–9.

10. Baksi DP, Pal AK, Baksi DD. Long-term results of decompression and muscle-pedicle bone grafting for osteonecrosis of the femo-ral head. Int Orthop. 2009;33 (1): 41–7.

11. Bozic KJ, Zurakowski D, Thornhill TS. Survivorship analysis of hips treated with core decompression for nontraumatic osteonecrosis of the femoral head. J Bone Joint Surg Am. 1999;81 (2): 200–9.

12. Cao B, Liu YH, Wang Y, Zhang SP, Wang JG, Yang ZL. [Clinical application of minimally invasive core decompression combined with impaction bone grafting to the treatment of femoral head necrosis]. Zhongguo Gu Shang. 2010;23 (2): 111–3.

13. Gangji V, Hauzeur JP. Treatment of osteonecrosis of the femoral head with implantation of autologous bone-marrow cells. Surgical technique. J Bone Joint Surg Am. 2005;87 Suppl 1 (Pt 1): 106–12.

14. Guerra-Vélez P, Cano-Egea JM, García-F. D. . Trapdoor technique in femoral head osteonecrosis. Rev esp cir ortop traumatol. 2010;54 (4): 248–50.

15. Korompilias AV, Beris AE, Lykissas MG, Kostas-Agnantis IP, Soucacos PN. Femoral head osteonecrosis: why choose free vascularized fibula grafting.

[Downloaded from pejouhesh.sbmu.ac.ir on 2024-10-12]

Microsurgery. 2011;31 (3): 223–8.

16. Shuler MS, Rooks MD, Roberson JR. Porous tantalum implant in early osteonecrosis of the hip: preliminary report on operative, survival, and outcomes results. J Arthroplasty. 2007;22 (1): 26–31.

17. Zhao D, Wang B, Guo L, Yang L, Tian F. Will a vascularized greater trochanter graft preserve the necrotic femoral head? Clin Orthop Relat Res. 2010;468 (5): 1316–24.

18. Hip pain in the young adult and hip preservative surgery. In: Canale Terry S, Beaty JH editors. Campbell's operative orthopaedics. 12th ed. Philadelphia, USA: Elsevier Mosby; 2013. pp. 333–73.

19. Rosenwasser MP, Garino JP, Kiernan HA, Michelsen CB. Long term followup of thorough debridement and cancellous bone grafting of the femoral head for avascular necrosis. Clin Orthop Relat Res. 1994 (306): 17–27.

20. Gardeniers JWM. Report of the Committee of Staging and Nomenclature. ARCO News Letter. 1993;5 (2): 79–82.

21. Gomez-Garcia F. [Review of non-surgical treatment of avascular necrosis of the femoral head]. Acta Ortop Mex. 2013;27 (4): 265–72.

22. Alves EM, Angrisani AT, Santiago MB. The use of extracorporeal shock waves in the treatment of osteonecrosis of the femoral head: a systematic review. Clin Rheumatol. 2009;28 (11): 1247–51.

23. Rajpura A, Wright AC, Board TN. Medical management of osteonecrosis of the hip: a review. Hip Int. 2011;21 (4): 385–92.

24. Windisch C, Kolb W, Rohner E, Wagner M, Roth A, Matziolis G, et al. Invasive electromagnetic field treatment in osteonecrosis of the femoral head: a prospective cohort study. Open Orthop J. 2014;8: 125–9.

25. Mao Q , Jin H, Liao F, Xiao L, Chen D, Tong P. The efficacy of targeted intraarterial delivery of concentrated autologous bone marrow containing mononuclear cells in the treatment of osteonecrosis of the femoral head: a five year follow-up study. Bone. 2013;57 (2): 509–16.

26. Hernigou P, Poignard A, Zilber S, Rouard H. Cell therapy of hip osteonecrosis with autologous bone marrow grafting. Indian J Orthop. 2009;43 (1): 40–5.

27. Gupta AK, Frank RM, Harris JD, McCormick F, Mather RC, Nho SJ. Arthroscopic-assisted core decompression for osteonecrosis of the femoral head. Arthrosc Tech. 2014;3 (1): e7–e11.

28. Beck DM, Park BK, Youm T, Wolfson TS. Arthroscopic treatment of labral tears and concurrent avascular necrosis of the femoral head in young adults. Arthrosc Tech. 2013;2 (4): e367–71.

[Downloaded from pejouhesh.sbmu.ac.ir on 2024-10-12]