

## گزارش یک مورد اختلال تکاملی استخوانی شونده و پیشرونده بافت لیفی (Fibrodysplasia Ossificans progressiva)

دکتر کامران بدیع‌زاده\*

\* بخش ارتوپدی، بیمارستان طالقانی، دانشگاه علوم پزشکی شهید بهشتی

### چکیده

اختلال تکاملی استخوانی شونده و پیشرونده بافت لیفی یکی از بیماریهای بافت همبند است. این بیماری نادر از لحاظ تشخیص، سیر، پیش آگهی، تشخیص افتراقی و پرهیز از درمان جراحی (جز در موارد ضروری) اهمیت دارد. این مقاله گزارشی است از یک مورد از این بیماری در دختری ۵ ساله. بیماری از دو ماه قبل از مراجعه به درمانگاه بصورت تورم در ناحیه پشت گردن و سپس کتف و شانه راست آغاز شده و منجر به محدودیت حرکت شانه و گردن گردیده است. علائم دیگر این بیماری مانند کوچکی انگشت شست پا و دست، استخوانی شدن قسمت مجاور استخوان در انتهای استخوان ران و افزایش جذب در اسکن استخوانی در این ناحیه مشاهده می‌گردد.

واژگان کلیدی: اختلال تکاملی استخوانی شونده پیشرونده بافت لیفی

### مقدمه

این بیماری از بیماریهای وراثتی بافت همبند است که اولین بار در سال ۱۶۹۲ توسط Gupation گزارش شد (۱). گاه از این بیماری به نام Munchmeyer نیز نامبرده می‌شود.

در این بیماری نادر از لحاظ بیومکانیکی فرد طبیعی است و نقص در بافت همبند می‌باشد، لذا نام التهاب ماهیچه تقریباً نامی اشتباه است و نام فیبرو دیسپلازی پیشرونده (fibrodysplasia ossificans progressive) مناسب‌تر است (۲).

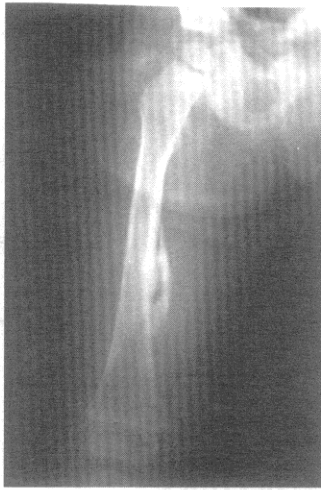Helfrich نخستین کسی بود که همراهی ریز انگشتی را با این بیماری گزارش کرد (۳). علت اصلی بیماری ناشناخته است اما عامل بیماریزای اصلی وجود نقص ژنتیکی در بعضی از عناصر بافت همبند است که منجر به آهکی شدن و استخوانی شدن پیشرونده می‌شود (۴، ۵). هر چند این بیماری بصورت اتوزومال غالب منتقل می‌شود ولی بیشترین نوع آن بخاطر موتاسیون (جهش) ژنتیکی می‌باشد (۵). در ناحیه گرفتار فعالیت آلکالین فسفاتاز افزایش می‌یابد.

### گزارش مورد

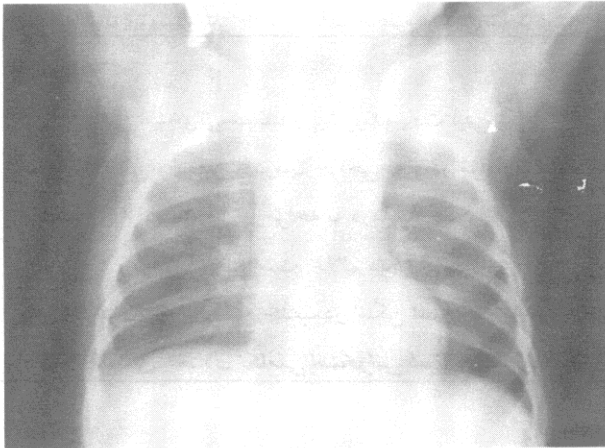
بیمار، دختری ۵ ساله، اهل تهران و دومین فرزند خانواده ایست که سایر فرزندان آن سالم و دختر هستند. شکایت بیمار از دوماه قبل شروع شده است که نخست دچار تورم و درد در ناحیه پشت گردن شده سپس تورم و درد به کتف و شانه راست منتقل گردیده و بتدریج محدودیت حرکات گردن و شانه نیز اضافه شده بود. مادر بیمار در ۶ ماهگی متوجه کوچکی انگشت شست پای بیمار شد که به پزشک مراجعه نمود ولی درمان خاصی توصیه نشد. در خانواده سابقه بیماری وجود نداشت. پدر و مادر خویشاوند نبوده و سابقه ضربه و یا عفونت و یا بیماری خاصی را ذکر نمی‌کردند. در معاینه تمام حرکات شانه و گردن محدود شده بود. پشت گردن و شانه در لمس نسبتاً دردناک و سفت، انگشت شست دست و پای بیمار کوتاه بود (شکل ۱، ۲). انحنای طبیعی گردن از بین رفته بود. معاینه عروق، اعصاب و مفاصل دیگر طبیعی و از نظر هوش نیز بیمار مشکل خاصی نداشت. در نمای پرتونگاری در قسمت انتهایی و داخلی ران راست بیمار یک قسمت استخوانی شده وجود داشت

که به استخوان ران متصل بود. این یافته کاملاً اتفاقی بوده و بیمار شکایت خاصی از آن نداشت (شکل ۳).

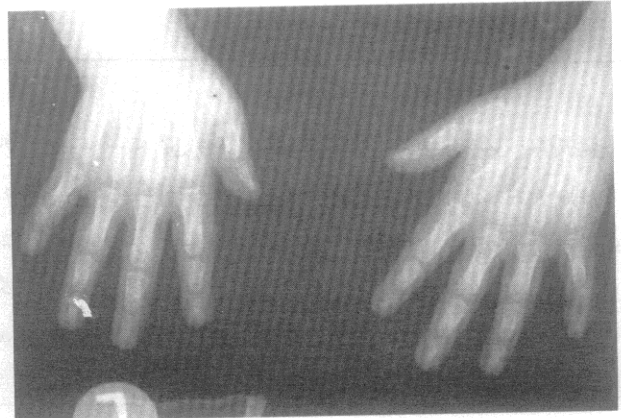
در پرتونگاری شانه تورم بافت نرم در قسمت شانه راست دیده می شد (شکل ۴). در اسکن استخوان بیمار افزایش جذب در قسمت داخلی ران راست دیده می شد (شکل ۵). بیمار از دو ماه پیش همزمان با آغاز بیماری تحت درمان با داروهای ضد التهاب غیر استروئیدی بوده که تاثیری نداشته بود. با توجه به علائم، پرتونگاری و اسکن استخوان جهت تشخیص اختلال تکاملی استخوانی شونده و پیشرونده بافت لیفی داده شد و درمان محافظه کارانه شروع و پیگیری درمانگاهی توصیه شد.



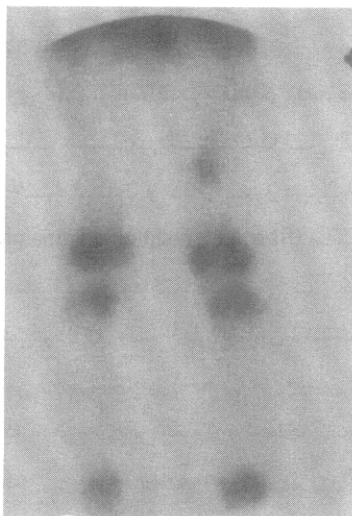
شکل ۳- در رادیوگرافی ران استخوانی شدن چسبیده به استخوان ران مشاهده می شود



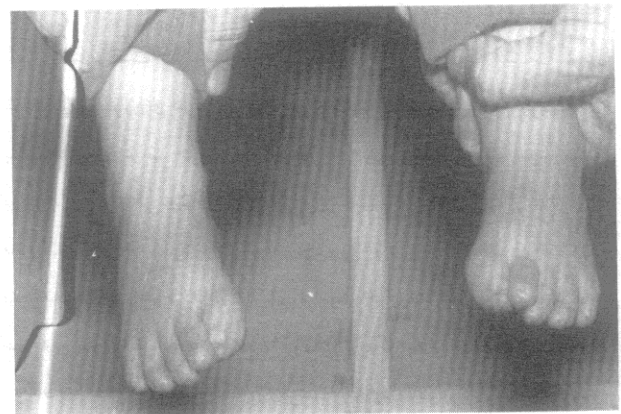
شکل ۴- در رادیوگرافی قفسه سینه و شانه های بیمار تورم نسج نرم مفاصل شانه مشهود است



شکل ۱- در رادیوگرافی دست، کوتاهی مشخص شست هر دو دست و بخصوص متاکارپ اول دیده می شود



شکل ۵- در اسکن استخوان، افزایش برداشت مشهود است



شکل ۲- دفورمیتی پاها به صورت کوتاهی شست پاها و هالوس والگوس دیده می شود

## بحث

محدودیت جدی در قفسه سینه است که همراه با نقص در بطن راست در ECG است.

کوتاهی انگشت شست دست در ۵۰٪ موارد وجود دارد. نبودن بند انگشت و یا جوش خوردگی استخوان کف دست و همچنین انحراف زند volar-radial بند انتهایی انگشت کوچک و انحراف شست پا به خارج گزارش شده است (۸). اگر تورم سفت باشد استخوانی شدن در عرض ۲ تا ۸ ماه ایجاد می‌گردد. مفصل ران تا سن ۲۰ سالگی درگیر و بیمار ناتوان و محتاج به استفاده از صندلی چرخدار خواهد شد.

چگالی استخوان جدید مانند استخوانهای قبل است ولی ممکن است متصل یا آزاد باشد (۲). چنانچه صفحه رشد سراسخوان ران درگیر شود باعث پهن شدن گردن استخوان خواهد شد. این بیماری در دوره شیرخوارگی و اوایل دوره کودکی با کج گردنی مادرزادی باید افتراق داده شود. قبل از اینکه تورم به استخوانی شدن منجر شود ممکن است با بیماری Weberchristian و همچنین با التهاب برگشت کننده گرهی و غیرچرکی نیام سطحی چربی دار relapsing nodular nonsuppurative panniculitis اشتباه شود. درماتومیوزیت را نیز باید جزء تشخیص‌های افتراقی قرار داد. از نظر پاتولوژی در ظاهر شبیه میوزیت اسفیکان ناشی از ضربه و تومور استخوان‌زا است اما الگوهای protooncogenic متفاوتی دارند.

علیرغم ظاهر بالینی تقریباً منحصر به فرد بیماری، تشخیص اولیه غالباً غلط و اصولاً دیر تشخیص داده می‌شود. تشخیص‌های بافت شناسی اشتباه که تحت عنوان سارکومهای بافت نرم و یا فیبروماتوزیس بیان می‌شود می‌تواند منجر به درمان غیر مناسب گردد. از نظر درمانی درمان قاطعی وجود ندارد. از کورتیکواستروئیدها و calcium chelating در برخی منابع استفاده شده است (۹،۸). از دی فسفونات برای پیشگیری از مینرالیزاسیون استفاده شده است ولی به هر حال بیماری را متوقف نمی‌کند. از جراحی باید پرهیز شود مگر اینکه احتمال پارگی پوست به علت فشار در نقاط برجسته وجود داشته باشد. در غیر این صورت جراحی معمولاً حال بیمار را بدتر می‌کند پرتودرمانی نیز حال بیمار را بدتر می‌کند بنابراین بهترین کار استفاده از داروهای ذکر شده و پیگیری بیماران است.

تظاهرات بالینی بیماری غالباً قبل از ۶ تا ده سالگی بروز می‌کند. گاه ممکن است در دوران شیرخوارگی در فاسیا و یا تاندون ظاهر شود که نشان از آغاز بیماری از دوران جنینی دارد. این امر مربوط به افزایش fosprotooncogenic دوران جنینی است که در سلولهای ریشه‌ای جنینی افزایش یافته و منجر به کوچک ماندن انگشت شست دست یا پا می‌شود.

این بیماری بصورت اتوزومال غالب و غیروابسته به جنس منتقل می‌شود. اما در بیشتر موارد به صورت تک‌گیر است (۶). شیوع در جنس مذکر بیشتر است و نسبتهای مختلف چهار به یک و سه به دو جنس مذکر به مونث نیز گزارش شده است (۷). در سه چهارم موارد ناهنجاریهایی مانند ریزانگشتی به ویژه در انگشت شست پا و دست به علت نبودن یا جوش نخوردن یک یا دو بند انگشت ایجاد می‌گردد. انگشت پرده‌ای و یا چند انگشتی نیز گزارش شده است. در نوع کلاسیک بیماری ابتدا تورم در ناحیه گردن، سپس قسمت پشت، تنه، شانه و سرانجام در قسمت بالای اندام دیده می‌شود و تورم ممکن است کوچک و یا به اندازه تخم مرغ و یاسیب باشد (۸). بیماری بدون دلیل واضحی آغاز می‌شود و گاهی ممکن است با گرمی مختصر و یاتب پایین همراه باشد که تورم در عرض ۲ تا سه روز تشکیل می‌گردد. گاه سابقه ضربه یا عفونت نیز وجود دارد. تورم ایجاد شده ممکن است کیست مانند، مواج و یا سفت باشد و غالباً به نیام عمقی چسبندگی دارد ولی پوست در آن ناحیه طبیعی و شل است. گاهی ماده سفید رنگی از آن خارج می‌شود. درگیری اندامها در آرنج و زانو نادر است. بعد از چند روز یا چند هفته تورم شروع به جمع شدن کرده و سرانجام سفت و سخت می‌گردد. چنانچه عضله جناغی - چنبری - پستانی درگیر شود باعث کج گردنی می‌شود و چنانچه مفصل temporomandibular درگیر گردد محدودیت حرکت پیدا می‌کند که میزان شیوع این عارضه ۲۰٪ است. گاهی سینوستوز تنه استخوان بازو به دیوار قفسه سینه پیدا می‌شود که معمولاً این اتفاق قبل از سن هفت سالگی یعنی قبل از بسته شدن صفحه رشد قسمت فوقانی استخوان بازو است. عارضه دیگر

## REFERENCES

1. Patin V. Letters choisies de fue Mr. Guy Patin cologne 1692; 1: 28.
2. Rosetrin J. A contribution to the study of Myosities ossificans progressiva . Ann Surg 1918; 68: 485.

3. Helfarich H. Ein Fall Von Sogeannter Myositis ossificans progressiva. Zertliches Intelligenz Blaft 1879; 26: 485.
4. Ackerman LV. Extra osseous none neoplastic bone and cartilage formation ( so called myositis ossificans ). J Bone Joint Surg 1958; 40: 279.
5. Wilkins WE, Regen EM, Carpenter VK. Phosphatase studies on biopsy tissue in progressive myosities ossificans Am J Dis Child 1935; 49: 1219.
6. McKusick VA. Fibrodisplasia ossificans progressiva inheritable disorder of connective tissue. 3<sup>rd</sup> ed, St. Louis Mosby 1966; p:400.
7. Ryan KJ. Myositis ossificans progressiva; Review of the literature with report of case. J Padiater 1945; 27: 348.
8. Mair WF. Myositis ossificans progressiva. Einburg Med J 1932; 39: 13, 69.
9. Basett AL, Donath A, Macagno F, Preising R. Diphosphates in the treatment of myositis ossificans. Lancet 1965; 2: 845.