

# Effect of *Tilia platyphyllos* on Cadmium Chloride - Induced Testicular Damage in Adult Male Wistar Rats

Niusha Hemmati Borujeni<sup>1</sup>, Akram Eidi<sup>1\*</sup>, Pejman Mortazavi<sup>2</sup>, Shahrbanoo Oryan<sup>3</sup>

1. Department of Biology, Faculty of Basic Sciences, Science and Research Branch, Islamic Azad University, Tehran

2. Department of Pathobiology, Faculty of Specialized Veterinary Science, Science and Research Branch, Islamic Azad University, Tehran

3. Department of Biology, Faculty of Biological Science, Kharazmi University, Tehran

(Received: 2018/10/6

Accept: 2019/06/25)

## Abstract

**Background:** Exposure to cadmium may negatively affect the male reproductive system via degenerative changes in the testes, epididymis, and seminal vesicle. Cadmium induces testicular lipid peroxidation by generating free radicals, thereby impairing the intracellular defense system. In folk medicine, the linden (*Tilia platyphyllos* L.) is used as a diuretic, stomachic, antispasmodic, and sedative agent. Previous studies have identified several phytochemicals, such as terpenoids, phenolic acids, and flavonoids, in flowers and leaves. The aim of the present study was to investigate the effects of linden extract on cadmium-induced testicular damage in male Wistar rats.

**Methods:** In the current experimental study, rats were randomly divided into 10 groups: normal control, linden extract (50, 100, 200, and 400 mg/kg intragastrically, daily) alone, infertile control rats (cadmium chloride 3 mg/kg intragastrically, daily), linden extract (50, 100, 200, and 400 mg/kg intragastrically, daily) together with cadmium chloride, and the treatment was performed accordingly. At the end of experiment (28 days), testes were removed for histopathology investigations. The tissue was postfixed in bouin buffer solution and dehydration, clarification, paraffin embedding, molding methods were performed. Histopathological changes (seminiferous tubules, number of spermatocyte, and spermatozoa, spermatid) were examined via Haematoxylin and Eosin staining. The testes pathology was scored using Johnsen score. Data were analyzed using one-way analysis of variance.

**Results:** Our results showed that the mean of Johnsen's score significantly decreased in the infertile control group compared to those in the normal control groups ( $p < 0.001$ ). The administration of linden extract prevented this histological alteration and significantly increased the mean Johnsen's score in infertile rats. The histopathological studies on the tissues obtained from the testes showed that linden extract significantly reduced ( $p < 0.001$ ) the toxicity of cadmium and preserved the normal histoarchitecture pattern of the testes.

**Conclusion:** Our results suggest that linden acts as a potent antioxidative agent against cadmium-induced testicular toxicity in rats.

**Keywords:** Linden; *Tilia platyphyllos*; Infertility; Testis; Cadmium; Rat

\*Corresponding author: Akram Eidi  
Email: eidi@srbiau.ac.ir

## بررسی اثر زیرفون (*Tilia platyphyllos*) بر آسیب بافت بیضه القا شده توسط کلرید کادمیوم در موش‌های صحرایی نر بالغ نژاد ویستار

نیوشا همتی بروجنی<sup>۱</sup>، اکرم عیدی<sup>۱\*</sup>، پیمان مرتضوی<sup>۲</sup>، شهربانو عریان<sup>۳</sup>

۱- گروه زیست‌شناسی، دانشکده علوم پایه، واحد علوم و تحقیقات، دانشگاه آزاد اسلامی، تهران  
 ۲- گروه پاتوبیولوژی، دانشکده علوم تخصصی دامپزشکی، واحد علوم و تحقیقات، دانشگاه آزاد اسلامی، تهران  
 ۳- گروه زیست‌شناسی، دانشکده علوم زیستی، دانشگاه خوارزمی، تهران  
 تاریخ دریافت مقاله: ۱۳۹۷/۰۷/۱۴ تاریخ پذیرش مقاله: ۱۳۹۸/۰۴/۰۴

### چکیده:

**سابقه و هدف:** سابقه و هدف: سیستم تولیدمثلی در شرایط در معرض قرار گرفتن با کادمیوم از طریق تغییرهای دژنراتیو در اندام‌های بیضه، اپیدیدیم و وزیکول سمینال تحت تاثیر قرار می‌گیرد. کادمیوم از طریق تولید رادیکال‌های آزاد سبب القای لیپید پراکسیداسیون در بیضه شده که در نتیجه آسیب سیستم دفاعی درون سلولی است. در طب سنتی گیاه زیرفون (*Tilia platyphyllos* L.) به عنوان یک داروی دیورتیک، درمان زخم معده، ضد اسپاسم و آرام‌بخش استفاده می‌شود. چندین ترکیب شیمیایی همانند ترپنوئیدها، اسیدهای فنولیک و فلاونوئیدها در گل و برگ‌های زیرفون شناسایی شده است. هدف از انجام این مطالعه بررسی اثر عصاره اتانولی گیاه زیرفون بر سمیت اکسیداتیو بیضه ناشی از کلرید کادمیوم در موش صحرایی است.

**روش کار:** در این تحقیق تجربی، موش‌های صحرایی به صورت تصادفی به ۱۰ گروه تقسیم شدند: کنترل سالم، عصاره زیرفون (۵۰، ۱۰۰، ۲۰۰ و ۴۰۰ میلی‌گرم بر کیلوگرم وزن بدن دریافت خوراکی، روزانه)، کنترل نابارور (کلرید کادمیوم سه میلی‌گرم بر کیلوگرم وزن بدن دریافت خوراکی، روزانه)، عصاره زیرفون (۵۰، ۱۰۰، ۲۰۰ و ۴۰۰ میلی‌گرم بر کیلوگرم وزن بدن، دریافت خوراکی، روزانه) همراه با کلرید کادمیوم. در پایان آزمایش پس از ۲۸ روز بیضه‌ها برای بررسی هیستوپاتولوژی جدا شدند. بیضه‌ها در فیکساتور بوئن قرار گرفته و مراحل آبگیری، شفاف‌سازی، آغشته‌گری به پارافین، قالب‌گیری انجام شد و تغییرهای هیستوپاتولوژیک (وضعیت لوله‌های اسپرم‌ساز، تعداد اسپرماتوسیت، اسپرماتوزوآ و اسپرماتید) با رنگ‌آمیزی هماتوکسیلین-انوزین بررسی شد. بافت بیضه توسط شاخص جانسون امتیازبندی شد. داده‌ها با آنالیز واریانس یک عاملی ارزیابی شدند.

**یافته‌ها:** نتایج تحقیق حاضر نشان داد که میانگین امتیاز جانسون به صورت معناداری در حیوانات کنترل نابارور در مقایسه با کنترل سالم کاهش یافته است ( $p < 0/001$ ). تیمار عصاره زیرفون از تغییرهای بافتی جلوگیری کرده و به صورت معناداری سبب افزایش شاخص جانسون در حیوانات نابارور شده است. مطالعه‌های هیستوپاتولوژیک در بافت بیضه نشان داد که عصاره گیاه زیرفون به صورت معناداری ( $p < 0/001$ ) سمیت کادمیوم را کاهش داده و از الگوی ساختاری طبیعی بافت بیضه محافظت می‌کند.

**نتیجه‌گیری:** به نظر می‌رسد زیرفون به عنوان عامل آنتی‌اکسیدانی قوی در برابر سمیت بیضه ناشی از کادمیوم در موش صحرایی عمل می‌کند.

**واژگان کلیدی:** زیرفون، ناباروری، بیضه، کادمیوم، موش صحرایی

### مقدمه:

ناباروری در ۱۵-۱۰ درصد زوج‌ها دیده می‌شود. علل ناباروری می‌تواند مربوط به زن یا مرد یا هر دو باشد، حدود ۴۰ درصد از مشکلات ناباروری مربوط به مردان است. یکی از مهم‌ترین علت ناباروری در مردان اختلال‌های مربوط در اسپرم است که از جمله این اختلال‌ها می‌توان به تعداد کم اسپرم، عدم بلوغ و شکل غیرطبیعی اسپرم و همچنین عدم توانایی حرکت مناسب اسپرم اشاره کرد [۱، ۲]. کادمیوم عنصر سمی است که احتمال داده می‌شود سبب ناباروری توسط اختلال در اسپرماتوزن می‌شود. این فلز سنگین به طور گسترده در محیط زیست

پخش می‌شود [۳، ۴]. کادمیوم در سرطان‌زایی اندام‌ها (کلیه، پروستات و...) نقش دارد [۵]. کادمیوم در لیست مقدماتی مواد سمی و ثبت بیماری در رده هفتم از مواد سمی پرخطر قرار دارد [۶]. کادمیوم در بدن انسان به میزان قابل توجهی سبب آسیب جدی به اندام تولیدمثلی در بزرگسالان از جمله تخمدان و بیضه می‌شود [۷]. افراد سیگاری بیشتر در معرض سمیت کادمیوم قرار می‌گیرند. سمیت کادمیوم به عنوان آلاینده صنعتی و آلودگی مواد غذایی به عنوان یکی از اجزای اصلی در سیگار کشیدن به خوبی شناخته شده است. به عنوان مثال مصرف سیگار که حاوی مقادیری از کادمیوم است سبب کاهش تعداد کل

نویسنده مسئول: اکرم عیدی  
 پست الکترونیک: eidi@srbiau.ac.ir

(H & E) انجام شد. تغییرهای هیستوپاتولوژیک (وضعیت لوله‌های اسپرم‌ساز، تعداد اسپرماتوسیت، اسپرماتوزوآ و اسپرماتید) بررسی شد. بافت بیضه بر اساس شاخص جانسون ارزیابی شد [۱۶] که به صورت زیر است:

۱۰- اسپرماتوزوئیس کامل همراه با لوله‌های اسپرم‌ساز سازمان یافته است.  
۹- تعداد زیادی اسپرماتوزوآ مشاهده می‌شود، ولی سازمان‌یابی اسپرماتوزوئیس و لوله‌ها کامل نیست.

۸- فقط تعدادی اسپرماتوزوآ مشاهده می‌شود.

۷- تعداد زیادی اسپرماتوسیت بدون حضور اسپرماتوزوآ مشاهده می‌شود.

۶- فقط تعدادی اسپرماتید مشاهده می‌شود.

۵- تعداد زیادی اسپرماتوسیت بدون حضور اسپرماتید مشاهده می‌شود.

۴- فقط تعداد کمی اسپرماتوسیت مشاهده می‌شود.

۳- فقط اسپرماتوگونی مشاهده می‌شود.

۲- هیچ جرم سلی مشاهده نمی‌شود.

۱- نه جرم سل و نه سلول سرتولی مشاهده نمی‌شود.

تمامی داده‌ها از نظر آماری با استفاده از نرم‌افزار SPSS-19 بررسی شدند. پس از تایید نرمال بودن داده‌ها، آنالیز واریانس یک طرفه (One-Way-ANOVA) و تست Tukey بررسی شد. نتایج به صورت میانگین  $\pm$  انحراف معیار  $\text{mean} \pm \text{S.E.M}$  ارائه شده است. ملاک استنتاج آماری  $P < 0.05$  است.

#### یافته‌ها:

نتایج تحقیق حاضر نشان داد در گروه کنترل سالم ضایعه خاصی در بافت بیضه مشاهده نشد. اسپرماتوزوئیس کامل همراه با لوله‌های اسپرم‌ساز سازمان یافته مشاهده شد و در داخل لوله‌های اسپرم‌ساز، اسپرماتوسیت، اسپرماتید و اسپرماتوزوآ مشاهده شد (شکل ۱-الف). همچنین در گروه کنترل نابارور در داخل لوله‌های اسپرم‌ساز تقریباً تمامی سلول‌ها دژنره شده و فقط تعداد کمی اسپرماتوگونی مشاهده شد (شکل ۱-ب). در گروه حیوانات سالم تیمار شده با عصاره زیرفون (دوزهای ۵۰، ۱۰۰، ۲۰۰ و ۴۰۰ میلی‌گرم بر کیلوگرم وزن بدن) ضایعه خاصی مشاهده نشد. اسپرماتوزوئیس کامل همراه با لوله‌های اسپرم‌ساز سازمان یافته و سلول‌های سالم در داخل لوله‌های اسپرم‌ساز مشاهده شد (شکل‌های ۱-پ، ت، ث و ج). گروه حیوانات نابارور تیمار شده با عصاره زیرفون در دوزهای ۵۰ و ۱۰۰ میلی‌گرم بر کیلوگرم وزن بدن مشاهده شد که تعداد زیادی از لوله‌های اسپرم‌ساز آسیب دیده و تقریباً تمامی سلول‌ها دژنره شدند و فقط تعداد اندکی سلول اسپرماتوسیت مشاهده شد (شکل ۱-ج، ح). در حیوانات نابارور دریافت کننده عصاره زیرفون در دوزهای ۲۰۰ و ۴۰۰ میلی‌گرم بر کیلوگرم وزن بدن در لوله‌های اسپرم‌ساز تعداد زیادی اسپرماتوسیت بدون حضور اسپرماتوزوآ و تعداد قابل توجهی اسپرماتید مشاهده شد (شکل ۱-خ، د). ارزیابی بافت بیضه بر اساس شاخص جانسون نشان داد که شاخص جانسون در گروه‌های حیوانات کنترل سالم و تجربی سالم تیمار شده با عصاره زیرفون (دوزهای ۵۰، ۱۰۰، ۲۰۰ و ۴۰۰ میلی‌گرم بر کیلوگرم وزن بدن) عدد ۱۰ است. شاخص جانسون در حیوانات کنترل نابارور به میزان معناداری در مقایسه با کنترل سالم کاهش یافته است. تیمار عصاره زیرفون (دوزهای ۵۰، ۱۰۰، ۲۰۰ و ۴۰۰ میلی‌گرم بر کیلوگرم وزن بدن) در حیوانات نابارور سبب افزایش معنادار شاخص جانسون در مقایسه با کنترل نابارور شده است (جدول ۱).

#### بحث:

آلودگی محیط‌های آبی به فلزهای سنگین در نتیجه فرآیندهای ذوب و ریخته‌گری فلزها، سوخت‌های فسیلی و عملیات اکتشاف و استخراج معادن حاصل شده که با گسترش روزافزون صنایع آلودگی‌های فوق رو به افزایش است. بروز مشکلات حاد بهداشتی برای انسان در نتیجه تجمع فلزهای سنگین در گیاهان و حیوانات زنجیره غذایی گزارش شده است. عوامل فیزیکی و شیمیایی می‌توانند سبب بروز اختلال‌های ژنتیکی و تکاملی در تولید و تکامل اسپرم پستانداران شده و آثار سوء فلزات سنگین روی اسپرم بررسی شده است [۱۷، ۱۸]. نتایج تحقیق حاضر نشان داد که تیمار کلرید کادمیوم به تخریب و کاهش

اسپرماتوگونی، اسپرماتوسیت‌ها، اسپرماتیدها، سلول‌های لیدینگ و سلول‌های سرتولی می‌شود [۸]. مواد سمی از جمله کادمیوم با تولید رادیکال‌های آزاد در بدن سبب ایجاد آپوپتوز سلول، تخریب بافت‌ها و مرگ سلول می‌شود [۹]. کادمیوم سنتز پروژسترون را دچار نقص می‌کند [۱۰]. بافت بیضه بسیار به سم کادمیوم حساس است و کاهش تعداد اسپرم و عملکرد بیضه را سبب می‌شود. قرار گرفتن در معرض کادمیوم موجب سمیت بیضه شده که میل جنسی را تغییر داده و در نتیجه سبب ناباروری می‌شود [۱۱].

زیرفون با نام علمی (*Tilia platyphyllos*) درختی از تیره پنیرکیان (Malvaceae) راسته پنیرک‌سانان (Malvales) است. زیرفون در گرگان و تهران قابل رویش است که در پارک‌ها به عنوان گیاه تزئینی یا گیاه سایه‌دار کاشته می‌شود. این گونه در مناطق معتدل نیمکره شمالی در سراسر اروپا و در بخش‌هایی از آسیا و آمریکا شمالی توزیع شده است [۱۲]. زیرفون بر مبنای طب سنتی ایران، دارای طبیعتی گرم و خشک بوده و از نظر خواص دارویی، ضد تشنج و آرام‌بخش است. زیرفون را به عنوان گیاهی برای سم‌زدایی بدن معرفی کرده‌اند. گل‌های این گیاه معرق و مدر است. مواد موثره در گل زیرفون از جمله فلاونوئیدها سبب کاهش خطر ابتلا به اختلال‌های مختلف از جمله سرطان و بیماری‌های قلبی - عروقی می‌شود. فعالیت آنتی‌اکسیدانی، ضدالتهابی و ضدتوموری در گیاهانی از جمله زیرفون دیده می‌شود [۱۳]. گل زیرفون به دلیل داشتن مواد موثره از جمله فلاونوئیدها به عنوان آنتی‌اکسیدان عمل می‌کند [۱۴]. مطالعه‌های بیوشیمیایی نشان می‌دهد که گیاه زیرفون دارای ترکیب‌های شیمیایی از قبیل فلاونوئیدهای اصلی گل، ایزوکوئرستین-روتین و استراگالین و فلاونوئیدهای اصلی برگ، کوئرستین-۳-۷-دی‌رامنوزید و کامپفرول-۳-۷-دی‌رامنوزید هستند. همچنین، گل زیرفون حاوی موسیلاژ، p-کوماریک اسید، کامپفرول، تریپنید، کوئرستین و روغن‌های فرار مانند سیترال، سیترونال، سترونلول، اتونول و لیمونن است. اما با این وجود، آگاهی از سهم بالقوه تفاوت در الگوی فلاونوئید بین گل آذین و برگ زیرفون در خواص درمانی آن ناشناخته است [۱۵]. در تحقیق حاضر اثر تیمار عصاره گیاه زیرفون بر ساختار بافت بیضه در موش‌های نابارور القا شده توسط کلرید کادمیوم بررسی شد.

#### مواد و روش‌ها:

در پژوهش تجربی حاضر، بخش‌های هوایی گیاه زیرفون در بهار ۱۳۹۶ از عطاری خریداری، آسیاب و به صورت پودر تهیه شد. پودر حاصله با استفاده از اتانول ۸۰ درصد عصاره‌گیری و محصول حاصله توسط روتاری تغلیظ شد. برای بررسی اثر زیرفون بر ناباروری القا شده توسط کلرید کادمیوم، تعداد ۶۰ سر موش صحرایی (Rat) نر نژاد ویستار (Wistar) با وزن حدود ۲۵۰-۲۳۰ گرم از انستیتو پاستور خریداری و در شرایط استاندارد نگهداری شدند. تمامی مراحل کار با حیوانات طبق اصول اخلاقی انجام شد. موش‌ها در ۱۰ گروه شش تایی: کنترل سالم، کنترل نابارور، گروه تجربی سالم و گروه تجربی نابارور دسته‌بندی شدند. گروه کنترل سالم آب آشامیدنی و غذا دریافت کردند. گروه کنترل نابارور، روزانه کلرید کادمیوم را در دوز سه میلی‌گرم بر کیلوگرم وزن بدن موش (رقیق شده با آب مقطر) را به صورت گاوژ دریافت کردند. گروه‌های تجربی سالم، عصاره اتانولی گیاه زیرفون را در دوزهای ۵۰، ۱۰۰، ۲۰۰ و ۴۰۰ میلی‌گرم بر کیلوگرم وزن بدن به صورت گاوژ دریافت کردند و گروه‌های تجربی نابارور، علاوه بر کلرید کادمیوم، عصاره گیاه زیرفون با دوزهای ۵۰، ۱۰۰، ۲۰۰ و ۴۰۰ میلی‌گرم بر کیلوگرم وزن موش به صورت گاوژ دریافت کردند. مدت تیمار ۲۸ روز بود. عصاره به صورت گاوژ در حجم ۰/۵ میلی‌لیتر تیمار شد. فاصله زمانی بین تیمار کلرید کادمیوم و عصاره ۳۰ دقیقه بود. پس از پایان دوره آزمایش، در روز بیست و هشتم موش‌ها برای مدت ۱۲ ساعت ناشتا نگه داشته شده و سپس به وسیله اتر بیهوش شدند. پس از بیهوشی، بیضه‌ها از ناحیه اپیدیم جدا شدند. بیضه‌ها به داخل شیشه‌های کد گذاری شده حاوی محلول فیکساتور بوئن انتقال یافته و در مرحله بعد مطابق روش‌های معمول بافت‌شناسی از نمونه‌های مورد نظر بلوک‌های پارافینی تهیه شد. سپس آبگیری با الکل، شفاف‌سازی، آغشته‌گری به پارافین، قالب‌گیری، برش‌گیری و رنگ‌آمیزی هماتوکسیلین هاریس-آئوزین

جدول ۱- اثر تیمار عصاره اتانولی زیرفون بر ارزیابی هیستولوژی بافت بیضه در موش‌های صحرایی سالم و نابارور

گروه	امتیاز بافتی بر اساس شاخص جانسون
کنترل سالم	۱۰ ± ۰/۰
تجربی سالم دریافت کننده	
عصاره اتانولی زیرفون دوز ۵۰ میلیگرم بر کیلوگرم وزن بدن	۱۰ ± ۰/۰
عصاره اتانولی زیرفون دوز ۱۰۰ میلیگرم بر کیلوگرم وزن بدن	۱۰ ± ۰/۰
عصاره اتانولی زیرفون دوز ۲۰۰ میلیگرم بر کیلوگرم وزن بدن	۱۰ ± ۰/۰
عصاره اتانولی زیرفون دوز ۴۰۰ میلیگرم بر کیلوگرم وزن بدن	۱۰ ± ۰/۰
کنترل نابارور	***۳ ± ۰/۳
تجربی نابارور دریافت کننده	
عصاره اتانولی زیرفون دوز ۵۰ میلیگرم بر کیلوگرم وزن بدن	**۴/۱ ± ۰/۵
عصاره اتانولی زیرفون دوز ۱۰۰ میلیگرم بر کیلوگرم وزن بدن	**+ + + ۶/۲ ± ۰/۴
عصاره اتانولی زیرفون دوز ۲۰۰ میلیگرم بر کیلوگرم وزن بدن	*+ + + ۷/۴ ± ۰/۵
عصاره اتانولی زیرفون دوز ۲۰۰ میلیگرم بر کیلوگرم وزن بدن	+ + + ۸/۳ ± ۰/۳

داده‌ها به صورت میانگین ± انحراف معیار ارائه شده‌اند. p<0/01، p<0/01، \*\*\*، \*\* p<0/001 \*\* اختلاف از گروه کنترل سالم را نشان می‌دهد. +++/۰/۰۱ p<اختلاف از گروه کنترل نابارور را نشان می‌دهد.

و همچنین میوه‌ها و برگ‌های برخی از گیاهان مانند زیرفون دارای فعالیت آنتی‌اکسیدانی هستند. مطالعه‌هایی روی گیاه زیرفون و نقش آنتی‌اکسیدانی آن در برابر استرس اکسیداتیو انجام شده است [۲۸]. Gulcin در سال ۲۰۰۹ نشان داد که بسیاری از ترکیب‌های طبیعی برای محافظت از اجزای سلولی در برابر آسیب اکسیداتیو و جلوگیری از بیماری‌ها عمل می‌کنند. تعدادی از این ترکیب‌ها می‌توانند آنزیم‌های سم‌زدایی را فعال کنند که می‌تواند عناصر سمی را از سیستم حذف کند [۲۹]. Ng و Liu در سال ۲۰۰۰ با بررسی‌های خود دریافتند که تعداد زیادی از ادویه‌ها و گیاهان معطر حاوی ترکیب‌های شیمیایی است که خواص آنتی‌اکسیدانی را نشان می‌دهند [۳۰].

نتایج تحقیق حاضر نشان داد که تیمار عصاره اتانولی گیاه زیرفون تا حد زیادی می‌تواند آسیب‌های وارد شده به بافت بیضه را کاهش دهد. تیمار موش‌های سالم با عصاره اتانولی گیاه زیرفون سبب تغییر معنا-داری در بافت بیضه در مقایسه با گروه کادمیوم نشده است.

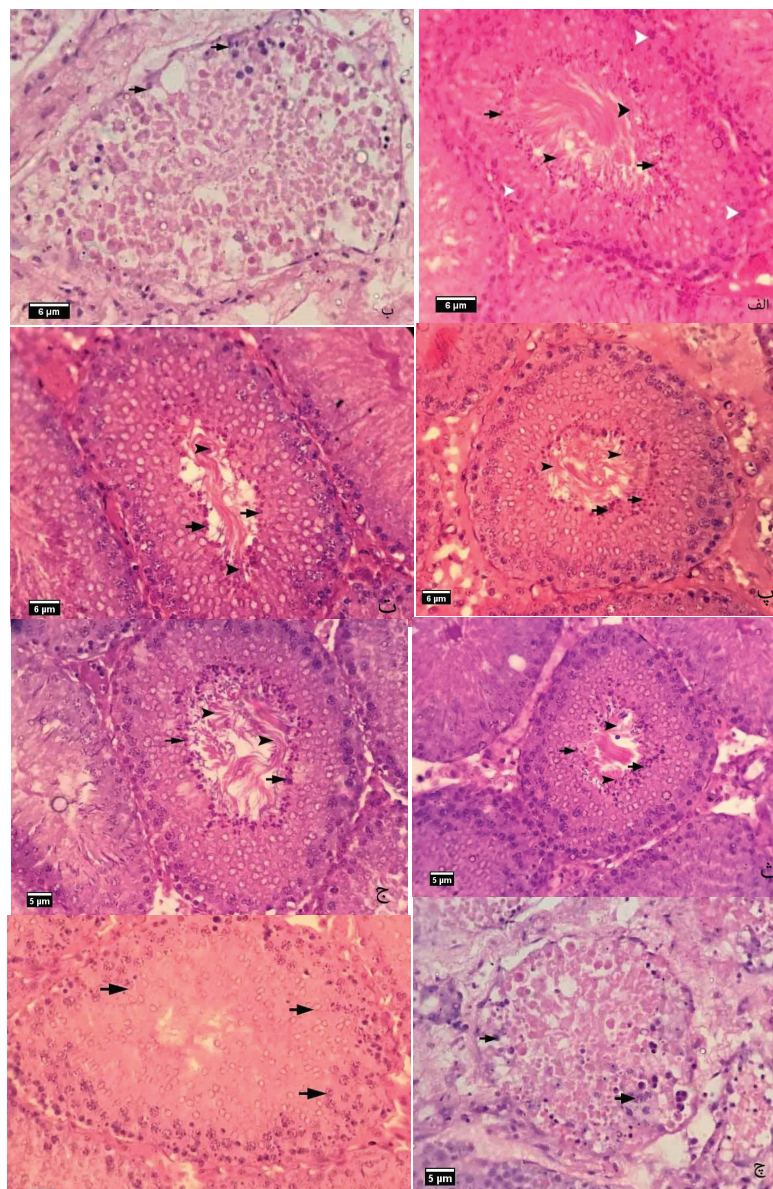
#### نتیجه‌گیری:

به نظر می‌رسد که تیمار با عصاره اتانولی گیاه زیرفون آثار ناشی از سمیت کلرید کادمیوم ایجاد شده در بافت بیضه را به میزان قابل توجهی کاهش دهد. تحقیق حاضر نشان می‌دهد کلرید کادمیوم سبب آسیب لوله‌های اسپرم‌ساز و دژنره شدن سلول‌ها می‌شود و زیرفون می‌تواند تا حد زیادی این آسیب را جبران کند. این مساله نشان می‌دهد که ناباروری در مردان ممکن است به دلیل مواجهه با سموم از جمله کلرید کادمیوم در سیستم تولید مثلی مردان باشد و عملکرد عصاره اتانولی گیاه زیرفون می‌تواند این سمیت و آسیب را در دستگاه تولید مثلی مردان کاهش دهد.

سلول‌های ژرمینال در لوله‌های اسپرم‌ساز منجر شده است. به نظر می‌رسد کاهش قطر لوله‌های اسپرم‌ساز می‌تواند مربوط به تخریب سلول‌های ژرمینال و اختلال در تکوین و شکل‌گیری این سلول‌ها در لوله‌های اسپرم‌ساز باشد. کلرید کادمیوم قابلیت نفوذ اسپرم به موکوس دیواره را کاهش می‌دهد [۱۹]. سمی بودن فلزهای سنگین از جمله کادمیوم روی فاکتورهای حرکتی اسپرم و نقش آن‌ها در کاهش حرکت‌های اسپرم نقش بسزایی دارد [۲۰، ۲۱]. در طول چند دهه اخیر تحقیق‌های زیادی در زمینه اهمیت و تاثیر کلرید کادمیوم در سیستم‌های بیولوژیک انجام گرفته است. تیمار کلرید کادمیوم در دوزهای پایین و تعداد دفعه‌های زیاد به موش بالغ نر سبب کاهش اسپرماتوژنز و تغییرهای غیرقابل بازگشت سلول‌های ژرمینال می‌شود [۲۲]. تنظیم عملکرد سلول‌های سرتولی بر سلول‌های ژرمینال اثر می‌گذارد. آسیب ناشی از کادمیوم در سلول‌های سرتولی بیشتر از سلول‌های لایدیگ است و مانع تکثیر سلول‌های سرتولی می‌شود [۲۳]. کادمیوم سبب کاهش قابل توجه عملکرد بیضه و ترشح آندروژن می‌شود [۲۴]. کادمیوم سبب افزایش رادیکال آزاد و در نتیجه افزایش استرس اکسیداتیو می‌شود [۲۵]. قرار گرفتن در معرض طولانی مدت حتی در دوزهای پایین کادمیوم، سبب آسیب به بافت بیضه می‌شود [۲۶].

گیاه زیرفون به عنوان یک داروی دیورتیک، درمان‌کننده زخم معده، ضد اسپاسم، آرام‌بخش و ماده‌ای برای سم‌زدایی بدن استفاده می‌شود. این ویژگی به دارا بودن انواع مختلف ترکیب‌های فیتوشیمیایی شامل ویتامین‌ها، کاروتنوئیدها، تریپنوئیدها، آلکالوئیدها، فلاونوئیدها، لیگنان‌ها، فنل‌های ساده و اسیدهای فنولی و ... مربوط می‌شود [۲۷]. زیرفون پتانسیل زیست‌شناختی بالایی از لحاظ آنتی‌اکسیدان و ضد التهاب دارد [۱۴]. تعداد زیادی از گیاهان دارویی و معطر

شکل ۱- مقطعی از لوله‌های اسپرم‌ساز بیضه (x600). الف) گروه کنترل سالم، سلول‌های اسپرماتوسیت (نوک پیکان سفید) و اسپرماتوزوآ (نوک پیکان) و اسپرماتید (پیکان) مشاهده می‌شود به صورت طبیعی مشاهده می‌شوند. ب) گروه کنترل نابارور. بیشتر جمعیت سلولی لوله‌ها از بین رفته‌اند و تعداد بسیار اندکی اسپرماتوگونی (پیکان) باقی مانده است. پ، ت، ث و ج) حیوانات سالم تیمار شده با عصاره اتانولی زیرفون در دوزهای ۵۰، ۱۰۰، ۲۰۰ و ۴۰۰ میلی‌گرم بر کیلوگرم وزن بدن که سلول‌های اسپرماتید (پیکان) و اسپرماتوزوآ (نوک پیکان) و بقیه رده‌های اسپرم ساز سالم مشاهده می‌شوند. چ، ح) حیوانات نابارور تیمار شده با عصاره اتانولی زیرفون در دوزهای ۵۰ و ۱۰۰ میلی‌گرم بر کیلوگرم وزن بدن که در داخل لوله تعداد اندکی سلول‌های اسپرماتوسیت (پیکان) دیده می‌شود. خ و د) حیوانات نابارور تیمار شده با عصاره اتانولی زیرفون در دوزهای ۲۰۰ و ۴۰۰ میلی‌گرم بر کیلوگرم وزن بدن که در داخل لوله تعداد زیادی سلول‌های اسپرماتوسیت (پیکان) و تعداد قابل توجهی اسپرماتید (نوک پیکان) دیده می‌شود.



## منابع:

1. Diagnostic evaluation of the infertile male: a committee opinion. Practice Committee of the American Society for Reproductive Medicine. *Fertil Steril*, 2015;103(3):e18-25.
2. Amory JK, Bremner WJ. Regulation of testicular function in men: implications for male hormonal contraceptive development. *J Steroid Biochem Mol Biol* 2003; 85(2-5):357-61.
3. Waalkes MP. Cadmium carcinogenesis. *Mutat Res* 2003;533, 107-20
4. Thompson J, Bannigan J. Cadmium: Toxic effects on the reproductive system and the embryo. *Reprod Toxicol* 2008;25:304-15.
5. Goyer RA, Liu J, Waalkes MP. Cadmium and cancer of prostate and testis. *Biometals* 2004;17:555-8.
6. ATSDR. The 2007 CERCLA priority list of Hazardous Substances. Agency for toxic substances and disease registry, U.S. department of health and human services, Atlanta GA 2007.
7. Henson MC, Chedrese PJ. Endocrine disruption by cadmium, A common environmental toxicant with paradoxical effects on reproduction. *Exp Biol Med* 2004; 229:383-92.
8. He L, Gong H, Zhang J, Zhong C, Huang Y, Zhang C, Aqeel Ashraf M. Interaction of exposure concentration and duration in determining the apoptosis of testis in rats after cigarette smoke inhalation. *Saudi J Biol Sci*. 2016;23(4):531-41.
9. Skipper A, Sims JN, Yedjou CG, Tchounwou PB. Cadmium Chloride Induces DNA Damage and Apoptosis of Human Liver Carcinoma Cells via Oxidative Stress. *Int J Environ Res Public Health*. 2016;13(1), E88.
10. Smida AD, Valderrama XP, Agostini MC, Furlan MA, Chedrese J. Cadmium stimulates transcription of the cytochrome p450 side chain cleavage gene in genetically modified stable porcine granulosa cells. *Biol Reprod* 2004;70(1):25-31.
11. Erica R. Siu, Dolores D. Mruk, Catarina S. Porto, and C. Yan Cheng. Cadmium-induced Testicular Injury. 2009; 238(3): 240-9.

12. Radoglou K, Dobrowolska D, Spyroglou G, Nicolescu VN. A review on the ecology and silviculture of limes (*Tilia cordata* Mill., *Tilia platyphyllos* Scop. and *Tilia tomentosa* Moench.) in Europe. *Valbro* 2008; 15: 385-393.
13. Cárdenas-Rodríguez N, González-Trujano ME, Aguirre-Hernández E, Ruíz-García M, Sampieri A 3rd, Coballase-Urrutia E, Carmona-Aparicio L. Anticonvulsant and antioxidant effects of *Tilia americana* var. *mexicana* and flavonoids constituents in the pentylenetetrazole-induced seizures. *Oxid Med Cell Longev*. 2014;2014:329172.
14. Jabeur I, Martins N, Barros L, Calhelha RC, Vaz J, Achour L, Santos-Buelga C, Ferreira IC. Contribution of the phenolic composition to the antioxidant, anti-inflammatory and antitumor potential of *Equisetum giganteum* L. and *Tilia platyphyllos* Scop. *Food Funct* 2017;8(3):975-84.
15. Karioti A, Chiarabini L, Alachkar A, Fawaz Chehna M, Vincieri FF, Bilia AR. HPLC-DAD and HPLC-ESI-MS analyses of *Tiliae flos* and its preparations. *J Pharm Biomed Anal* 2014;100:205-14.
16. Johnsen SG. Testicular biopsy score count—a method for registration of spermatogenesis in human testis: normal values and result in 352 hypogonadal males. *Hormones* 1970;1:2-25.
17. Battersby S, Chandler JA, Morton MS. Toxicity and uptake of heavy metals by human spermatozoa. *Fertil Steril* 1982;37:230-5.
18. Holland MK, White IG. Heavy metals and human spermatozoa. III. The toxicity of copper ions for spermatozoa. *Contraception* 1988;38:685-95.
19. Eggert Kruse W, Rohr G, Jochum R, Adolph M., Runnebaum B. Influence of heavy metals on the in vitro interaction between male sperm and cervical mucus. *Dtsch Med Wochenschr* 1992;117: 1383-9.
20. Kime DE, Ebrahimi M, Nysten K, Roelants I, Moore HDM, Ollevier F. Use of computer assisted sperm analysis (CASA) for monitoring the effects of pollution on sperm quality of fish; Application to effects of heavy metals. *Aquat Toxicol* 1996; 36:223-37.
21. Kime DE, Van Look KJ, McAllister BG, Huyskens G, Rurangwa E, Ollevier F. Computer-assisted sperm analysis (CASA) as a tool for monitoring sperm quality in fish. *Comp Biochem Physiol C Toxicol Pharmacol* 2001;130(4):425-33.
22. Bekheet SH. Comparative effects of repeated administration of cadmium chloride during pregnancy and lactation and selenium protection against cadmium toxicity on some organs in immature rats' offsprings. *Biol Trace Elem Res* 2011;144(1-3):1008-23.
23. Zhang M, He Z, Wen L, Wu J, Yuan L, Lu Y, Guo C, Zhu L, Deng S, Yuan H. Cadmium suppresses the proliferation of piglet Sertoli cells and causes their DNA damage, cell apoptosis and aberrant ultrastructure. *Reprod Biol Endocrinol* 2010;8:97.
24. Lafuente AI, González-Carracedo A, Romero A, Cano P, Esquifino AI. Cadmium exposure differentially modifies the circadian patterns of norepinephrine at the median eminence and plasma LH, FSH and testosterone levels. *Toxicol Lett* 2004;146(2):175-82.
25. Waalkes MP. Cadmium carcinogenesis in review. *J Inorg Biochem*. 2000;79(1-4):241-4.
26. Obianime AW1, Roberts II. Antioxidants, cadmium-induced toxicity, serum biochemical and the histological abnormalities of the kidney and testes of the male Wistar rats. *Niger J Physiol Sci* 2009;24(2):177-85.
27. Erboğa M, Kanter M, Aktas C, Sener U, Fidanol Erboğa Z, Bozdemir Donmez Y, Gurel A. Thymoquinone ameliorates cadmium-induced nephrotoxicity, apoptosis, and oxidative stress in rats is based on its anti-apoptotic and anti-oxidant properties. *Biol Trace Elem Res* 2016;170(1):165-72.
28. Yayalacı Y, Celik I, Batı B. Hepatoprotective and antioxidant activity of linden (*Tilia platyphyllos* L.) infusion against ethanol-induced oxidative stress in rats. *J Membr Biol* 2014;247(2):181-8.
29. Gülçin I. Antioxidant activity of L-adrenaline: a structure-activity insight. *Chem Biol Interact* 2009;179(2-3):71-80.
30. Liu F, Ng TB. Antioxidative and free radical scavenging activities of selected medicinal herbs. *Life Sci* 2000;66(8):725-35.