پژوهش در پزشکی (مجله پژوهشی دانشکده پزشکی)
دانشگاه علوم پزشکی و خدمات بهداشتی ـ درمانی شهید بهشتی
سال ۲۶، شماره۳، صفحات ۱۹۸ ـ ۱۹۵ (پاییز ۱۳۸۱)

Original Article

مقایسه دو روش کرانیوتومی و شنت‌گذاری در درمان کیست‌های آراکنوئیدی مغز

دکتر منوچهر شیروانی*

* استادیار، بخش جراحی مغز و اعصاب، مرکز آموزشی درمانی شهداء تجریش، دانشگاه علوم پزشکی شهید بهشتی

خلاصه

سابقه و هدف: *کیست‌های آراکنوئیدی گرچه شیوع کمی دارند لیکن با روش‌های جدید تصویربرداری تعداد موارد تشخیص آنها بخصوص در کودکان افزایش یافته است. گذشته از اشکالات موجود در تشخیص افتراقی، نوع درمان جراحی در آنها نیز مورد بحث می‌باشد.*

مواد و روشها: *مطالعه حاضر بصورت historical cohort روی ۴۶ بیمار که در فاصله سالهای ۱۳۶۵ تا ۱۳۸۰ در مرکز آموزشی ـ درمانی شهداء تجریش بستری و تحت عمل جراحی قرار گرفتند، انجام شد. اطلاعات مورد نیاز در مورد بیماران از پرونده آنان استخراج گردیده و نتایج درمانی در دو گروه جراحی کرانیوتومی (برداشت جدار کیست تا حد ممکن و بازکردن آن به سیسترن‌ها یا بطن‌های مجاور) و یا شنت‌گذاری (از کیست به پریتوئن) بر مبنای: کنترل تظاهرات بالینی اولیه، مقایسه اندازه کیست‌ها در سی‌تی‌اسکن‌های قبل و بعد از جراحی و ایجاد یا عدم پیدایش عوارض عصبی پس از عمل، مورد مقایسه قرار گرفتند.*

یافته‌ها: *۷۰٪ این بیماران به روش کرانیوتومی و ۳۰٪ با شنت‌گذاری درمان شده بودند. نتایج از نظر بهبود علائم بالینی یا کنترل اندازه‌کیست در تصویربرداری در ۹۳٪ از بیماران کرانیوتومی شده و ۷۸/۵٪ از بیماران شنت‌گذاری شده مطلوب بود. دو مورد مرگ در گروه کرانیوتومی و سه مورد گرفتگی شنت که منجر به تعویض‌های مکرر شده بود در گروه شنت‌گذاری شده مشاهده گردید.*

نتیجه‌گیری و توصیه‌ها: *مقایسه نتایج در دو گروه با تست آماری فیشر اختلاف معنی‌داری را نشان نداد. لذا کماکان مشکل انتخاب نوع جراحی برعهده جراح تصمیم‌گیرنده باقی خواهد بود.*

واژگان کلیدی: *کیست آراکنوئید، کرانیوتومی، شنت‌گذاری*

مقدمه

کیست‌های آراکنوئیدی اولیه تجمع‌های مایع مغزی نخاعی در داخل مامبران آراکنوئیدی هستند که بعلت جداشدگی (splitting) یا دو لایه شدن (duplication) این غشاء در زمان جنینی ایجاد می‌شوند(۱).

شیوع این کیست‌ها فوق‌العاده کم است (حدود ۱٪ ضایعات فضاگیر داخل جمجمه). در سالهای اخیر بعلت استفاده وسیع از وسایل تصویربرداری مغزی، افزایش شیوع آنها را خصوصاً در اطفال می‌توان مشاهده نمود (۲). تقریباً همیشه بصورت انفرادی (sporadic) و تک (single) مشاهده می‌شوند و در مردها دو برابر زنها دیده می‌شوند (۳).

در بسیاری از موارد تشخیص آنها بصورت اتفاقی در افراد بدون علامت که به دلیل دیگری مثل ضربه سر یا بزرگی دورسر مورد بررسی با سی‌تی‌اسکن یا MRI قرار می‌گیرند، صورت می‌گیرد ولی در بعضی‌ها نیز کیست‌ها بدلیل بزرگ‌شدن و فشاری که بر نسج مغزی مجاور و یا گردش مایع مغزی نخاعی وارد می‌کنند علامت‌دار شده و کشف می‌گردند(۱،۳). علائم ایجاد شده عبارتند از: بزرگی جمجه، بزرگی فوکال در قسمتی از جمجمه، علائم افزایش فشار داخل جمجمه، تشنج، عقب‌ماندگی ذهنی ـ جسمی یا اختلالات کارکردی فوکال مغز (۴).

سیرطبیعی این کیست‌ها کاملاً مشخص نمی‌باشد. بعضی در تمام طول عمر بدون علامت مانده، بعضی دیگر سالها فاقد علامت بوده ولی سپس علامت‌دار می‌شوند و بعضی نیز در همان اوایل عمر برای بیمار مشکل‌ساز می‌گردند(۵).

[Downloaded from pejouhesh.sbmu.ac.ir on 2024-10-12]

جدای از مشکلات موجود در تشخیص افتراقی این کیست‌ها با ضایعات دیگری مثل دیلاتاسیون‌های موضعی در سیسترن‌های مغزی و کاویته‌های مغزی مثل پورآنسفالی یا ثانویه به انفارکتوس مغزی، مشکل عمده دیگر در رابطه با این کیست‌ها تعیین نوع درمان مطلوب برای بیماران می‌باشد. این موضوع هنوز مورد بحث جراحان مغز و اعصاب می‌باشد (۹ـ۶).

در این مورد عده‌ای معتقد به پیگیری بیماران بدون اقدام به درمان جراحی در بیماران بدون علامت هستند که از طرفی با توجه به پیدایش موارد غیرمنتظره سیرنزولی و حتی مرگ بدنبال عمل جراحی در بعضی بیماران قابل دفاع می‌باشد (اینگونه موارد اغلب بعلت جابجائی ناگهانی مغز بدنبال دکمپرسیون سریع بعد از جراحی یا عفونت و هموراژی پس از عمل ایجاد می‌گردد)، از طرف دیگر بعلت پیدایش خونریزی‌های اینتراکرانیال بدنبال ضربه‌های خفیف جمجمه که در بسیاری از این بیماران مشاهده می‌شود جراحی بوسیله گروه دیگری از جراحان مغز و اعصاب توصیه می‌گردد. در بیماران علامت‌دار که اندیکاسیون جراحی بطور قاطع وجود دارد، نوع عمل جراحی مورد بحث می‌باشد. کرانیوتومی (برداشتن جدار کیست تا حد ممکن و باز کردن آن به سیسترن‌های مجاور یا بطن‌های مغزی) اگر چه درمان منطقی بیماری می‌باشد ولی پیدایش غیرمنتظره عوارض جانبی شدید و یا عود بیماری در بیش از ۲۵٪ موارد که ممکن است بدلیل ناکافی بودن برداشت جدار کیست، بسته شدن ثانویه سوراخ ارتباطی و یا تحلیل رفتن کرانولاسیون‌های آراکنوئید و اختلال جذب مایع مغزی نخاعی بخصوص در کودکان ایجاد گردد، انجام ایمن این روش را زیر سئوال برده است (۶).

روش شنت‌گذاری و تغییر مسیر مایع به پریتوان نیز اگر چه جراحی راحت‌تر و عاری از عوارض شدید می‌باشد، لیکن درصد بالای عوارض آن مثل گرفتگی شنت و یا عفونت آن مانع استفاده مطلوب از این روش می‌گردد.

بدین منظور تحقیق حاضر در بخش جراحی مغز و اعصاب بیمارستان شهدا تجریش روی بیماران مبتلا به کیستهای آراکنوئید صورت گرفت تا بتوان روش جراحی مطلوب در چنین بیمارانی را ارزیابی نمود.

مواد و روشها

مطالعه حاضر بصورت historical cohort بر روی ۴۶ بیمار که در فاصله سالهای ۱۳۶۵ تا ۱۳۸۰ در بخش جراحی مغز و اعصاب مرکز آموزشی درمانی شهداء تجریش بستری شده و تحت عمل جراحی قرار گرفته‌اند، صورت گرفت. نتایج جراحی به دو روش کرانیوتومی (رزکسیون جدار کیست) و شنت‌گذاری (از کیست به پریتوئن) مورد مقایسه قرار گرفت.

خصوصیات فردی، تظاهرات بالینی، یافته‌های معاینه عصبی، محل و اندازه‌کیست در تصویربرداری‌ها، نوع عمل جراحی و عوارض پیش‌آمده پس از جراحی از پرونده بیماران استخراج گردید. اندازه کیست در سی‌تی اسکن یا MRI قبل و بعد از عمل با یکدیگر مقایسه گردید.

نتایج جراحی بر مبنای سه عامل الف ـ بهبودی تظاهر بالینی، ب ـ کوچک شدن اندازه کیست در سی‌تی اسکن، و ج ـ پیدایش عوارض عصبی دائمی یا مرگ بیماران در چهار گروه عالی، خوب، متوسط و بد مطابق جدول شماره ۱ تقسیم گردید.

جدول۱: گروه‌بندی نتایج جراحی بر مبنای یافته‌های بالینی، سی‌تی‌اسکن و عوارض عصبی

	بهبود تظاهر بالینی	کاهش اندازه کیست	عارضه عصبی دائم یا مرگ
عالی	+	+	-
خوب	+	-	-
متوسط	-	-	-
بد	-	-	+

داده‌های بدست آمده برحسب نتایج جراحی در دو روش کرانیوتومی و شنت‌گذاری با آزمون‌های Fisher's exact test یا chi-square مورد قضاوت آماری قرار گرفتند.

یافته‌ها

از ۴۶ بیمار، ۲۷ نفر مرد (۵۹٪) و ۱۹ نفر زن (۴۱٪) بودند. میانگین سنی بیماران ۱۱/۵ ± ۱۷ سال بود که از حداقل ۴۰ روز تا حداکثر ۵۳ سال متغیر بود.

علائم در ۲۶ بیمار (۵۶/۵٪) با سردرد شروع شده که این سردرد با یا بدون تهوع و استفراغ در بیمار عارض گردیده بود. پس از آن تشنج (۲۶٪) قرار داشت، که در بین بیماران ۶ مورد بصورت TLE، ۵ مورد بصورت ژنرالیزه تونیک

[Downloaded from pejouhesh.sbmu.ac.ir on 2024-10-12]

کلونیک و یک مورد بصورت آتونیک اتفاق افتاده بود. بزرگی اندازه دورسر در گروه کودکان شایعترین علامت بود. اختلال در راه‌رفتن در ۲ بیمار و برجستگی موضعی جمجمه در یک بیمار دیده شد.

در ۲ مورد نیز بیماری بطور اتفاقی کشف گردیده بود. نکته مهم اینکه در ۱۲ بیمار (۲۶٪) شروع علائم بدنبال یک ضربه خفیف به سر ظاهر گشته بود.

در اکثریت بیماران (۲۰ نفر) یافته عصبی مثبتی مشاهده نگردید. ادم پاپی در ۱۰ بیمار و پارزی عصب ۶ در ۶ مورد دیده شد که همگی علائم عمومی افزایش فشار داخل جمجمه می‌باشند. ۵ مورد همی پارزی (۱۱٪) و ۳ مورد آتاکسی (۶/۵٪) تنها یافته‌های عصبی بودند که در لوکالیزاسیون ضایعه ارزش کلینیکی داشتند. عقب‌ماندگی ذهنی در ۲ کودک حادث شده بود.

کیست‌های سوپراتنتوریال در ۳۳ بیمار (۷۲٪) و اینفراتنتوریال در ۱۳ بیمار (۲۸٪) مشاهده گردید. توزیع فراوانی کیست‌ها مطابق نمودار ۱ می‌باشد.

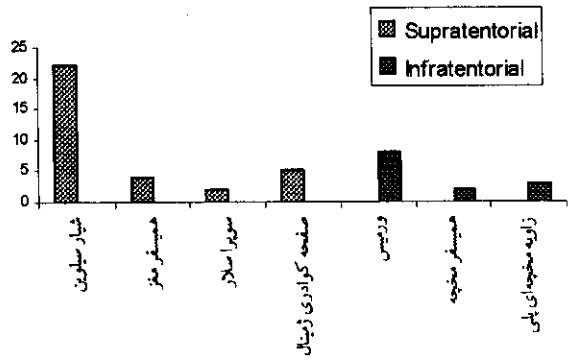

نمودار۱: توزیع فراوانی محل کیست‌ها در ۴۶ بیمار مبتلا به کیست آراکنوئید، بیمارستان شهدا تجریش، ۸۰ـ۱۳۶۵

۳۲بیمار (۷۰٪) به طریقه کرانیوتومی و ۱۴ بیمار (۳۰٪) به طریقه شنت‌گذاری تحت درمان قرار گرفتند. میانگین سنی بیماران گروه کرانیوتومی ۱۰ ± ۱۸/۹ سال و گروه دیگر ۵ ± ۶/۵ سال بود. متوسط مدت جراحی در گروه اول ۴/۷۷ ساعت و در گروه دوم ۲/۷ ساعت بود.

۴۴ بیمار بطور متوسط ۱/۵± ۳/۵ سال پی‌گیری شدند. کمترین مدت پی‌گیری ۶ ماه و بیشترین آن ۱۳ سال بوده است. ضمناً میانگین مدت بستری بیماران ۶ ± ۱۴/۳ روز بوده است.

نتیجه درمان در گروه کرانیوتومی در ۲۶ مورد (۸۷٪) عالی، در ۲ مورد (۶/۵٪) خوب و در ۲ مورد (۶/۵٪) بد بود. ۲ مورد نتیجه بد در گروه کرانیوتومی مربوط به مرگ بیماران بوده است که یکی به علت مننژیت و دیگری به علت کنتوزیون مخچه حین جراحی روی داده است. ۳ مورد نتیجه متوسط در گروه شنت‌گذاری بدلیل گرفتگی شنت و تعویض‌های مکرر آن ایجاد گردیده است. نتیجه جراحی در ۱۱ مورد (۷۸/۵٪) دیگر این گروه عالی بود. مقایسه آماری دو گروه با آزمون دقیق فیشر (Fisher's exact test) نشان داد که اختلاف بین دو گروه از نظر آماری معنی‌دار نمی‌باشد.

بحث

یافته‌های این مطالعه در مورد توزیع سنی و جنسی بیماری تفاوت چندانی با آمارهای کلاسیک نداشت، لیکن در مورد علائم بالینی، سردرد و علائم افزایش فشار داخل جمجمه در گروه کثیری از بیماران مشاهده گردید که برخلاف یافته‌های سایرین است. در اکثر مطالعات بیشتر کیست‌ها بصورت اتفاقی کشف می‌گردند. توزیع فراوانی محل کیست‌ها در این بیماران مشابه سایر مطالعات می‌باشد.

با توجه به اختلاف سلیقه در مورد عمل جراحی، مطالعات متعددی در مورد مقایسه نحوه اثر و پیدایش عوارض در این بیماران صورت گرفته است. بیشترین تعداد بیماران توسط Fewel و همکاران از بیمارستان کودکان لوس‌آنجلس گزارش شده که بر روی ۹۵ بیمار صورت گرفته است. در ۸۰٪ بیماران کرانیوتومی و در ۲۰٪ شنت‌گذاری انجام شده است. نتیجه در ۷۳٪ موارد کرانیوتومی شده فاقد هیدروسفالی و ۳۳٪ موارد با هیدروسفالی، موفقیت‌آمیز بوده است (۷). در مطالعه Kang بر روی ۴۲ بیمار با کیست فیشر سیلوین، ۳۳ بیمار کرانیوتومی و ۹ بیمار شنت‌گذاری شده و موفقیت در گروه کرانیوتومی ۷۹٪ و در گروه شنت‌گذاری ۶۶٪ گزارش شد که اختلاف معنی‌داری نداشتند (۸). در مطالعه Caldarelli در ۲۵ بیمار با کیست اینترهمیسفریک، ۱۶ مورد کرانیوتومی و ۹ مورد شنت‌گذاری شده که موفقیت در هر دو گروه یکسان بوده است (۹).

همانطور که مشاهده می‌شود در این مطالعه کرانیوتومی و

[Downloaded from pejouhesh.sbmu.ac.ir on 2024-10-12]

برداشت جدار کیست بیشتر مورد علاقه جراحان مغز و اعصاب بوده و شنت‌گذاری بطور اولیه فقط در ۳۰٪ بیماران صورت گرفته که آنهم بیشتر در گروه‌های سنی پائین‌تر و کودکان انجام گردیده است. نتایج بدست آمده از پی‌گیری بیماران و مشاهده برطرف شدن علائم بالینی، کنترل اندازه کیست‌ها در سی‌تی‌اسکن‌های بعدی و عوارض ایجاد شده نشان داد که هر دو روش در کنترل بیماری موفق بوده و اختلاف آماری معنی‌داری با هم نداشته‌اند.

اگر چه وجود ۲ مورد مرگ در گروه کرانیوتومی نکته‌ای منفی برای استفاده از این روش به حساب می‌آید، لیکن گرفتگی‌های بعدی شنت در گروه شنت‌گذاری شده نیز قابل توجه بوده که باعث بستری و جراحی‌های مجدد و متعدد در بیماران گردیده است. در کل مزیت نسبی در هیچکدام از دو روش وجود نداشته و تصمیم‌گیری در مورد نحوه جراحی کماکان به سلیقه جراح، سن بیمار و انتخاب خود بیمار بستگی خواهد داشت.

REFERENCES

1- Dirocco C. Arachnoid cysts.In: Youmans JR(ed.), Neurological Surgery. WB Saunders Co, Philadelphia, 1996; p: 967.

2- Locatelli D, Bonfanti N, Sfogliarini R, Gajno TM, Pezzotta S. Arachnoid cysts: diagnosis and treatment. Childs Nerv Syst 1987; 3(2): 121-4.

3- Rengachary S. Intracranial arachnoid and ependymal cysts. In: Wilkins RH(ed.), Neurosurgery. Mc Graw Hill , New York, 1996;p: 2160.

4- Harsh GR, Edward MS, Wilson CB. Intracranial arachnoid cysts in children. J Neurosurg 1986; 64(6): 835-42.

5- Becker T, Wagner M, Hofmann E, Warmuth-Metz M, Nadjmi M. Do arachnoid cysts grow? Neuroadiology 1991; 33(4): 341-5.

6- Coreg R. To shunt or to fenestrate: Which is the best surgical treatment for arachnoid cysts in pediatric? Neurosurgery 1998; 23(3): 338-42.

7- Fewel ME, Levy ML, McComb JG. Surgical treatment of 95 children with 102 intracranial arachnoid cysts. Pediatr Neurosurg 1996; 25(4): 165-73.

8- Kang JK, Lee KS, Lee IW, Jeun SS, Son BC, Jung CK, et al. Shunt-independent surgical treatment of middle cranial fossa arachnoid cysts in children. Childs Nerv Syst 2000; 16(2): 111-6.

9- Caldarelli M, Dirocco C. Surgical options in the treatment of interhemispheric arachnoid cysts. Surg Neurol 1996; 46(3): 212-21.

[Downloaded from pejouhesh.sbmu.ac.ir on 2024-10-12]