پژوهش در پزشکی (مجله پژوهشی دانشکده پزشکی)
دانشگاه علوم پزشکی و خدمات بهداشتی - درمانی شهید بهشتی
سال ۱۹، شماره‌های ۱ و ۲، صفحه ۵۱ (فروردین-شهریور ۱۳۷۴)

مطالعه مورفومتریک اثرات وازکتومی دو طرفه بر بافت بیضه

حسن نیکزاد*، دکتر مجتبی رضازاده**، دکتر شمس شریعت*** و دکتر احمد حسینی****

خلاصه

برای بررسی اثرات وازکتومی بر بافت بیضه و روند اسپرماتوژنز، بیضه‌های پنج سر موش صحرایی (Rat) نژاد Wistar دو ماه بعد از وازکتومی دو طرفه با گروه کنترل مقایسه شدند. در مطالعات هیستولوژیک مشخص شد که فقط دو بیضه در گروه وازکتومی شده به میزان ۱۳/۵ و ۴۰/۰۳ درصد مجاری منی‌ساز غیرطبیعی داشتند. مجاری غیرطبیعی تغییراتی از جمله کاهش سلولهای جنسی و حذف بعضی از این یاخته‌ها در اپی‌تلیوم، شکاف و واکوئل در اپی‌تلیوم، چین‌خوردگی و ضخیم شدن غشاء دور مجاری و به هم چسبیدن اسپرماتیدها را نشان دادند. در مطالعه کمی بیضه‌ها نتایج زیر به دست آمد:

میانگین وزن و حجم بیضه‌ها در گروه وازکتومی شده نسبت به گروه کنترل کاهش معنی‌داری داشتند که این کاهش به ترتیب ۱۴/۰۲ و ۱۲/۹۶ درصد بود ($P<0/05$). میانگین قطر مجاری منی‌ساز، ضخامت اپی‌تلیوم و قطر لومن در گروه وازکتومی شده نسبت به گروه کنترل اختلاف معنی‌داری نشان ندادند. میانگین درصد حجمی اجزای بافت بیضه شامل مجاری منی‌ساز، فضای بینابینی، اپی‌تلیوم مجاری، لومن مجاری، مجاری طبیعی، مجاری در مراحل VIII، VII سیکل سلولی و کپسول بیضه در گروه وازکتومی شده نسبت به گروه کنترل تغییر معنی‌داری نداشتند.

میانگین تعداد سلولهای جنسی در اپی‌تلیوم مجاری منی‌ساز (مراحل VIII، VII سیکل سلولی) شامل اسپرماتوگونیا، اسپرماتوسیت در مرحله پاکی‌تن، اسپرماتید گرد نابالغ و اسپرماتید طویل بالغ در گروه وازکتومی شده، نسبت به گروه کنترل، کاهش معنی‌داری را نشان دادند ($P<0/05$) ولی میانگین تعداد سلولهای سرتولی تفاوت معنی‌داری بین دو گروه نداشت.

* دانشجوی phD علوم تشریح دانشکده پزشکی دانشگاه تربیت مدرس
** استادیار و مدیر گروه علوم تشریح دانشکده پزشکی دانشگاه تربیت مدرس
*** استاد گروه آسیب‌شناسی دانشگاه علوم پزشکی تهران
**** دانشیار گروه علوم تشریح دانشکده پزشکی دانشگاه علوم پزشکی شهید بهشتی

مقدمه

وازکتومی، برای کنترل باروری در فرد مذکر یکی از روشهای ساده، ارزان و رایج می‌باشد که در سه سال گذشته حدود ۸۰۰۰۰ نفر در ایران (۱) و هر ساله حدود ۵۰۰۰۰۰ نفر در آمریکا (۳۲) از این روش برای کنترل جمعیت استفاده می‌کنند.

به دنبال گسترش وازکتومی در سراسر جهان، مطالعات در زمینه تاثیرات آن روی بافت بیضه و روند اسپرماتوژنز آغاز و ادامه یافت. نتایج مطالعات انجام شده نشان می‌دهد که تاثیر وازکتومی بر بافت بیضه پستانداران مختلف از جمله انسان متفاوت است. به طوری که برخی معتقدند که وازکتومی کوتاه و یا دراز مدت در خرگوش (۳۳، ۴۱) و میمون (۳، ۸، ۲۰) هیچ تاثیری بر بافت بیضه ندارد. ولی عده‌ای دیگر باور دارند که وازکتومی دراز مدت در خوکچه هندی (۴۴، ۴۵)، خرگوش (۹، ۴)، میمون (۳۴) و انسان (۳۷، ۲۷، ۲۶، ۲۵، ۲۳، ۱۹، ۱۲) باعث می‌شود که در مجاری منی‌ساز و بافت بیضه تغییرات شدیدی بروز کند.

نتایج مطالعات روی نژادهای مختلف رت نیز متفاوت بوده است. به طوری که وازکتومی روی رت نژاد Dawely sprague یک الی نه ماه بعد از عمل جراحی هیچ تاثیری بر بافت بیضه نداشته است (۳۹، ۳۸، ۲۱، ۱۴). وازکتومی روی رت نژاد Albino Swiss شش ماه بعد از عمل جراحی نیز تغییراتی در بافت بیضه ایجاد نکرده است (۳۵). از طرف دیگر وازکتومی روی رت نژاد Lewis یک الی چهار ماه بعد از عمل جراحی باعث تغییرات شدیدی در بافت بیضه شده است (۴۰، ۲۲، ۱۷). مطالعات کیفی روی رت نژاد Wistar یک الی سه ماه بعد از وازکتومی نتایج متفاوتی به دست داده است؛ به طوری که، در دو مطالعه، عدم تغییرات در بافت بیضه (۳۰، ۳۶) و در دو مطالعه دیگر، تغییرات شدید در بافت بیضه گزارش شده است (۴۲، ۴۳).

با توجه به نتایج مطالعات فوق که به صورت کیفی انجام شده است، بر آن شدیم تابا مطالعه کمی و تشریح دقیق اجزای بافت بیضه و شمارش سلولهای اپی‌تلیوم مجاری منی‌ساز به این سئوال جواب دهیم که آیا وازکتومی کوتاه مدت در رت نژاد Wistar باعث تغییرات معنی‌داری در اجزای بافت بیضه و روند اسپرماتوژنز می‌شود یا خیر.

مواد و روشها

برای این مطالعه از ده سر رت نژاد Wistar استفاده شد. رت‌ها دو هفته قبل از عمل جراحی از مرکز نگهداری حیوانات آزمایشگاهی انستیتو پاستور به مرکز نگهداری حیوانات دانشگاه تربیت مدرس منتقل شدند تا با محیط سازگاری پیدا کنند. حیوانات ۱۲ ساعت در روشنایی و ۱۲ ساعت در تاریکی قرار گرفتند و با غذای مخصوص رت و آب کافی تغذیه شدند. رت ها در زمان جراحی بالغ و سن آنها بین ۸ الی ۱۲ هفتگی بود و به دو گروه مساوی وازکتومی‌دوطرفه(Bilateral Vasectomy) و گروه کنترل (Sham Operation) تقسیم شدند.

روش جراحی

برای وازکتومی دو طرفه، ابتدا رت‌ها با تزریق داخل صفاقی ماده بیهوش کننده نسدونال (۳۰ میلیگرم نسدونال به ازای ۱۰۰ گرم وزن حیوان) بیهوش شدند. سپس تحت شرایط استریل با ایجاد برشی به طول یک سانتیمتر، نیام و عضله کرماستر را ابتدا در یک طرف و بعد در طرف دیگر بریده تا مجرای دفران پدیدار شود. مجرای دفران به همراه عروق خونی آن یک سانتیمتر بعد از دم اپی‌دیدیم در دو محل، به فاصله نیم سانتیمتر از یکدیگر با نخ ابریشم سیلک صفر-۴ گره زده و بعد از قطع مجرای دفران در بین دو گروه قسمتی از آن

نیز برداشته شد. سپس عضله کرماستر و لایه صفاقی بوسیله نخ کاتگوت صفر-۴ و پوست با نخ ابریشم بخیه زده شد و دو هفته تحت کنترل قرار گرفتند. در گروه کنترل تمام مراحل بالا بدون گره زدن و قطع مجرای دفران انجام شد. وضعیت تشریحی بیضه، اپی‌دیدیم و مجرای دفران رت، قبل و بعد از وازکتومی در شکل ۱ و ۲ آمده است.

اندازه‌گیری وزن به طور دقیق با استفاده از ترازوی سارتوریوس انجام شد و برای تعیین حجم از روش غوطه‌ور کردن نمونه در آب استفاده شد (۱۳).

بعد از ۲۴ ساعت بیضه‌ها از محلول بوئن خارج و با ایجاد برشهایی عمود بر محور طولی آنها به چهار قسمت (A، B، C، D) با ضخامت تقریبی

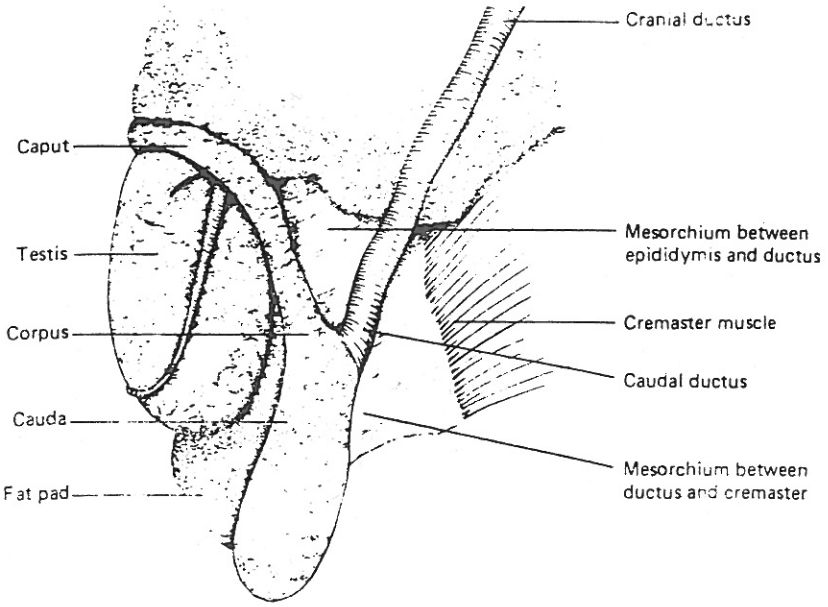

شکل ۱) تصویر شماتیک بیضه، اپی‌دیدیم و مجرای دفران موش صحرایی قبل از وازکتومی

روش برداشتن و آماده کردن نمونه

حیوانات دو ماه بعد از جراحی با دوز بالای اتر کشته و با ایجاد برشی روی شکم، اسکروتوم بیضه‌ها، اپی‌دیدیم و مجرای دفران آنها جهت مطالعه برداشته شد؛ وجود یا عدم وجود اسپرم گرانولوما یا هر تغییر ظاهری دیگر در محل وازکتومی، اپی‌دیدیم و یا بیضه ثبت شد.

در مرحله بعد بیضه‌ها از اپی‌دیدیم و چربی اطراف جدا و بعد از توزین و تعیین حجم در ظروف جداگانه حاوی محلول ثابت کننده بوئن قرار داده شدند.

سه الی چهار سانتیمتر تقسیم شدند. سپس یک قطعه از قطب فوقانی (B) و یک قطعه از قطب تحتانی (D) از هر بیضه جهت مطالعه انتخاب گردید و ۲۴ ساعت دیگر در محلول ثابت کننده بوئن قرار داده شدند. در مرحله بعد، با انجام مراحل مختلف تهیه بافت، نمونه‌ها در پارافین قالب‌گیری و با استفاده از میکروتوم روتاری برشهایی به ضخامت ۵ میکرون زده شد و بصورت تصادفی برشهایی که دارای مقطع عرضی کامل بودند به سه طریق PAS, H & E و تری‌کروم‌ماسون جهت مطالعه رنگ‌آمیزی شدند.

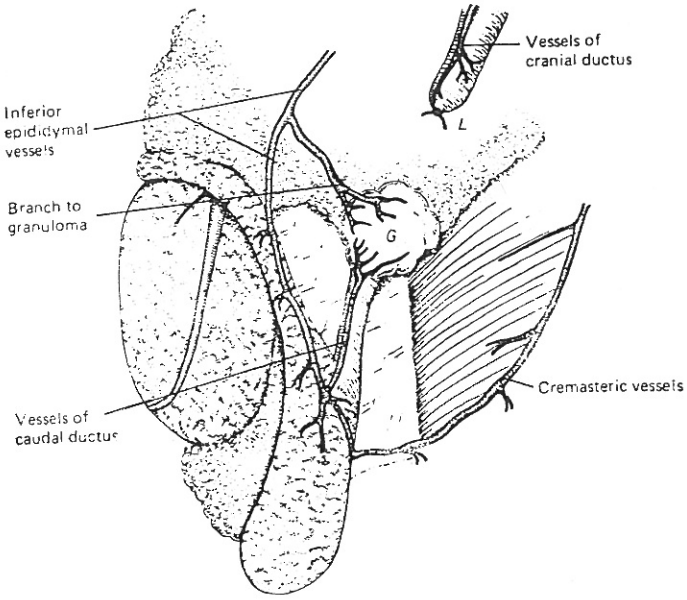

شکل ۲) تصویر شماتیک محل قطع و گره زدن (L) مجرای دفران، محل تشکیل اسپرم گرانولوما(G) و عروق خونی ناحیه بعد از وازکتومی موش صحرایی

روشهای مورفومتریک

الف) اندازه‌گیری قطر مجاری منی‌ساز، لومن و ضخامت اپی‌تلیوم

برای اندازه‌گیری این فراسنج (پارامتر)ها از میکروسکوپ زایس دارای یک میکرومتر چشمی با درشت نمایی ۱۰× (کالیبره شده بوسیله یک Stage micrometer) و عدسی شیئی با درشت‌نمایی ۱۰× استفاده شد. در این حالت فاصله بین دو خط کوچک در میکرومتر چشمی برابر با ۹/۸ میکرون محاسبه شد.

روش مطالعه بدین ترتیب بود که یک بیضه به طور تصادفی انتخاب شد و یک برش عرضی کامل روی قطعه فوقانی و برش دیگر روی قطعه تحتانی داده شد. و در هر برش، پارامترهای مورد نظر در ۲۰ مجرای منی‌ساز با مقطع گرد اندازه‌گیری شدند. در پایان، میانگین اندازه این پارامترها در هر بیضه و سپس در کل بیضه‌های هر گروه محاسبه شد.

ب) تعیین درصد حجمی اجزای بافت بیضه

برای این منظور از روش شمارش نقاط (Point counting) استفاده شد (۴۷) و درصد حجمی اجزای بافت بیضه از جمله مجاری منی‌ساز، فضای بینابینی، اپی‌تلیوم مجاری، لومن مجاری، مجاری طبیعی، مجاری در مراحل VIII و VII چرخه سلولی و کپسول بیضه محاسبه شد. این اندازه‌گیریها با استفاده از میکروسکوپ زایس دارای عدسی چشمی با درشت‌نمایی ۱۰× که روی آن گراتیکول صفحه شطرنجی (Square Lattice) با۱۰۰ مربع [۱۲۱ محل برخورد خطوط (Hits)] چسبانده شده بود و یک عدسی شیئی با درشت‌نمایی ۱۰× محاسبه شد. در این روش نیز به طور تصادفی یک برش روی قطعه فوقانی و برش دیگر بر قطعه تحتانی زده و تقریبا ۲۰ منطقه از هر برش در دو جهت عمود بر هم در فواصل مساوی و بدون همپوشانی (Overlap) به روش زیر محاسبه شد:

ابتدا تعداد نقاط برخورد (Hist) جزء مورد نظر بافت بیضه، مثلا" مجاری منی‌ساز در هر منطقه و سپس در کل هر برش بیضه محاسبه شد. برای تعیین تراکم حجمی (V_V) هر جزء بیضه تعداد نقاط برخورد روی آن جزء (P_I) بر کل تعداد نقاط برخورد روی بافت بیضه (P_T) تقسیم نموده و سپس برای تعیین درصد حجمی جزء مورد نظر، میزان تراکم حجمی (V_V) در ۱۰۰ ضرب شد (۴۸)

$$V_V = \frac{P_I}{P_T}, \quad V_V\% = V_V \times 100$$

در پایان، میانگین مقادیر اجزای مورد نظر هر بیضه و سپس کل بیضه‌های گروه محاسبه شد.

ج) روش محاسبه تعداد سلولهای اپی‌تلیوم مجاری منی‌ساز

برای این منظور پنج مجرای منی‌ساز در هر بیضه که در مراحل VIII و VII چرخه سلولی بودند [طبق طبقه‌بندی Lebloned and Clermont (۳۱)] و مقطع کاملا" گرد داشتند مورد مطالعه قرار گرفتند.

گزینش مراحل VIII و VII چرخه سلولی به این علت بود که در سطح اپی‌تلیوم این مجاری، اسپرماتیدهای طویل بالغ در حال رها شدن به داخل لومن دیده می‌شوند که شناسایی آنها از مراحل دیگر چرخه سلولی راحت‌تر می‌باشد. در هر مجرا، چهار منطقه در زوایای ۹۰، ۱۸۰، ۲۷۰ و ۳۶۰ درجه انتخاب شدند و با استفاده از یک میکروسکوپ نوری زایس دارای یک عدسی چشمی با درشت‌نمایی ۱۰× که روی آن یک گراتیکول شطرنجی ۱۰۰ مربعی چسبانده شده بود و یک عدسی شیئی با درشت‌نمایی ۱۰۰× شمارش سلولی انجام شد که سطح هر منطقه مورد مطالعه (۹۶۰۴= ۹۸×۹۸) میکرومتر مربع بود که در هر بیضه ۲۰ منطقه، سلولهای آن شمارش شد. یاخته‌های شمارش شده شامل اسپرماتوگونیا، اسپرماتوسیت اولیه در مرحله پاکی تن، اسپرماتیدهای گرد نابالغ، اسپرماتیدهای طویل بالغ و سلول سرتولی بودند. در پایان، میانگین هر یک از سلولها در بیضه و سپس در کل بیضه‌های هر گروه محاسبه شد.

تحلیل آماری

اطلاعات آماری به دست آمده در هر گروه با روش آزمون t-test مورد مقایسه قرار گرفتند.

نتایج

در مطالعه هیستولوژیک بافت بیضه مشخص شد که در ۱۰ بیضه گروه وازکتومی شده هشت بیضه ظاهر طبیعی داشتند و فقط دو بیضه به میزان ۱۳/۵ و ۴۰/۰۳ درصد دارای مجرای غیرطبیعی بودند. در گروه کنترل تغییرات چشمگیری در بیضه مشاهده نشد و ظاهر طبیعی داشتند (شکل ۳ و ۴). تغییرات در مجاری آسیب دیده شامل صغر و کاهش قطر مجاری منی‌ساز، شکاف و واکوئل در اپی‌تلیوم، چین‌خوردگی و ضخیم شدن غشاء دور مجاری، کاهش سلولهای جنسی و حذف بعضی از این سلولها در اپی‌تلیوم و به هم چسبیدن اسپرماتیدها بود (شکل ۵ و ۶).

شکل ۳) مقطعی از بافت بیضه در گروه کنترل که مجاری منی‌ساز طبیعی و بافت بینابینی را نشان می‌دهد(H & E × 400)

اسپرماتیدهای به هم چسبیده فقط در یک بیضه و در چند مجرای منی‌ساز آن مشاهده شد (شکل ۷). در داخل مجاری منی‌ساز سلولهای لنفوسیت، درشتخوار، مونوسیت یا نوتروفیل که دلیل بر عمل یاخته‌خواری سلولهای جنسی باشد، مشاهده نشد.

اسپرم‌گرانولومادر ۵۰ درصد نمونه‌های وازکتومی شده در انتهای پروکسیمال مجرای دفران و دم اپی‌دیدیم مشاهده شد. بافت بینابینی در هر دو گروه

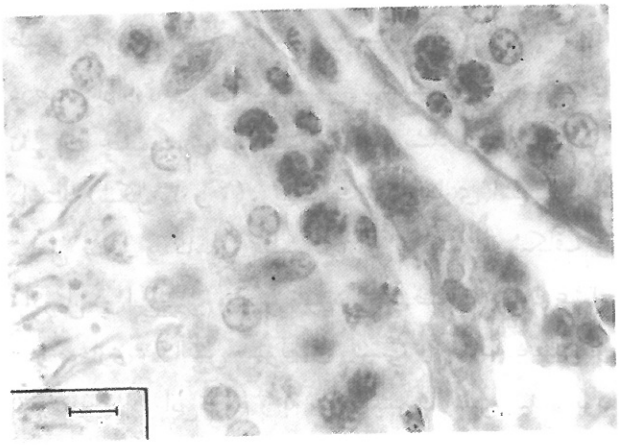

شکل ۴) مقطعی از مجرای منی‌ساز طبیعی در مرحله VIII چرخه سلولی که یاخته‌های مختلف جنسی و سرتولی را نشان می‌دهد(PAS × 100)

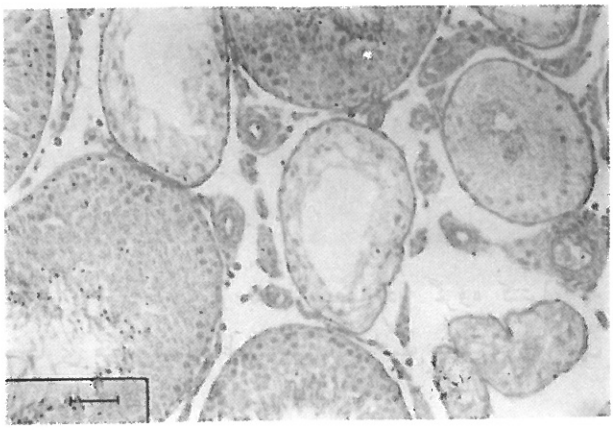

شکل ۵) مقطعی از بافت بیضه در گروه وازکتومی شده که مجاری منی‌ساز، ضایعه دیده و افزایش فضای بینابینی را نشان می‌دهد(PAS × 200)

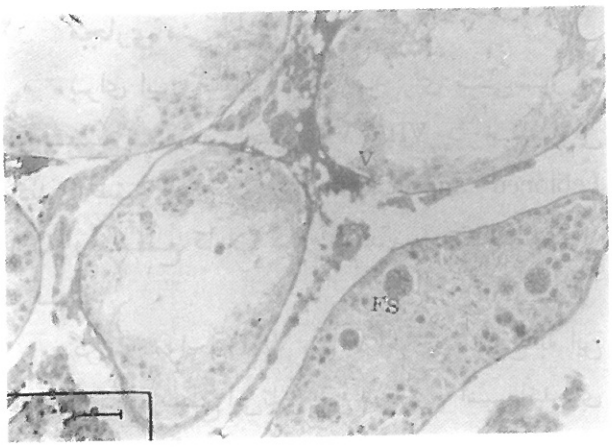

شکل ۶) مقطعی از بافت بیضه در گروه وازکتومی شده که مجاری منی‌ساز، ضایعه دیده با کاهش سلولهای جنسی، اسپرماتیدهای بهم چسبیده (FS) و واکوئل (V) در اپی‌تلیوم مشاهده می‌شود(PAS × 200)

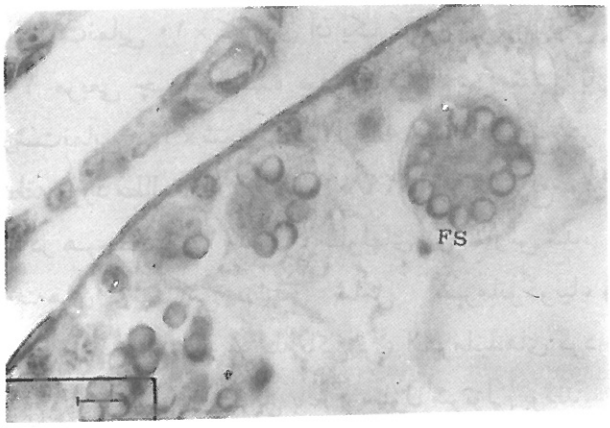

شکل ۷) اسپرماتیدهای بهم چسبیده (FS) در مجاری ضایعه دیده شکل (۶) که با درشت‌نمایی بالاتر مشخص شده‌اند(PAS × 1000)

ظاهر طبیعی داشت و حاوی سلولهای لیدیگ، فیبروبلاست، درشتخوار و رگهای خونی و لنفاوی بود و فقط فضای بینابینی و میزان رشته‌های کلاژن در اطراف مجاری آسیب دیده افزایش یافته بود.

در مطالعه کمی بافت بیضه این نتایج به دست آمد: میانگین وزن بیضه در گروه وازکتومی شده، در مقایسه با گروه کنترل، کاهش معنی‌داری را نشان داد (P<۰/۰۵)؛ به طوری که، وزن بیضه در گروه وازکتومی شده ۱۴/۰۲ درصد کمتر از گروه کنترل بود (جدول و نمودار ۱). میانگین حجم بیضه در گروه وازکتومی شده ۱۲/۹۶ درصد کمتر از گروه کنترل بود (جدول ۱ و نمودار ۲).

جدول ۱) مقایسه بین میانگین وزن حیوان، وزن و حجم بیضه‌ها در گروه وازکتومی شده و کنترل دو ماه بعد از جراحی موش صحرایی

پارامترها	وازکتومی دو طرفه	کنترل
وزن حیوان (گرم)	۲۸۸/۸۰۰ ± ۱۸/۰۱۹	۲۷۷/۱۰ ± ۲۲/۵۵۴ *
مجموع وزن بیضه راست و چپ (گرم)	۱/۲۳۲ ± ۰/۲۰۱ **	۱/۴۳۳ ± ۰/۱۵۵
مجموع حجم بیضه راست و چپ (سانتیمترمکعب)	۱/۳۷۳ ± ۰/۱۷۳ **	۱/۱۹۵ ± ۰/۲۰۸

* مقادیر میانگین و انحراف معیار می‌باشند

** با P<۰/۰۵ بین دو گروه اختلاف معنی‌داری وجود دارد

نمودار ۱) مقایسه بین میانگین وزن بیضه: بین دو گروه وازکتومی شده و کنترل اختلاف معنی‌دار وجود دارد (P<۰/۰۵)

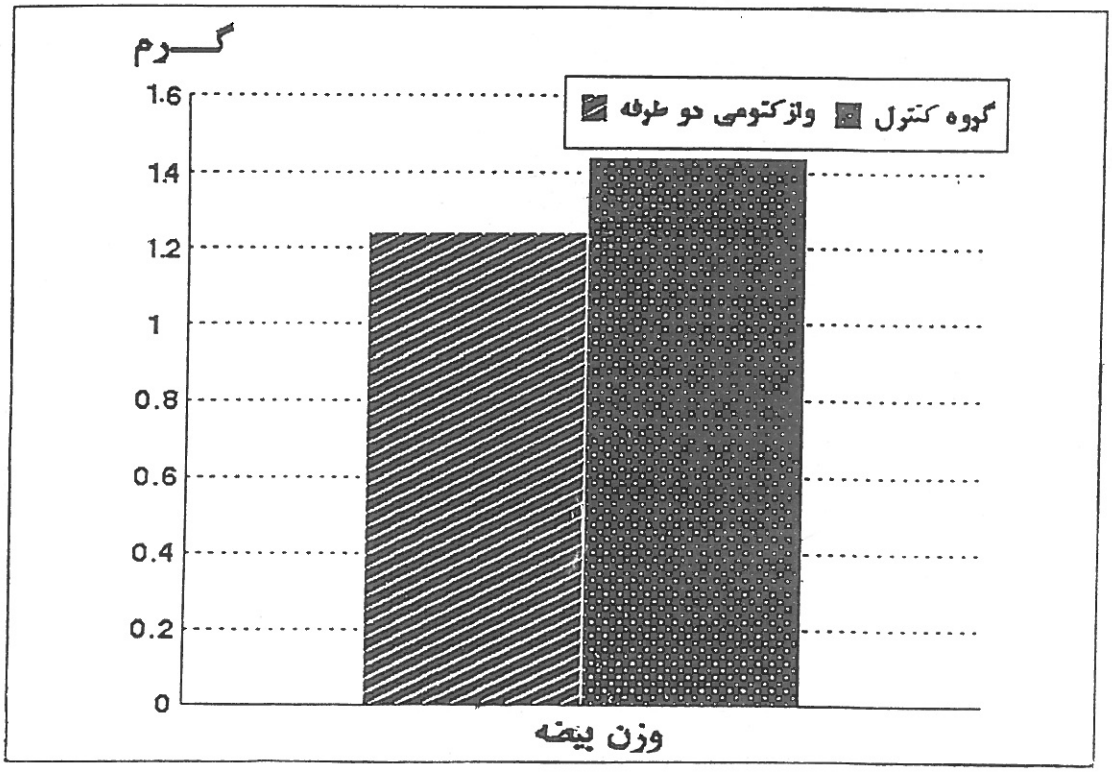

نمودار ۲) مقایسه بین میانگین حجم بیضه: اختلاف معنی‌دار بین دو گروه وازکتومی شده و کنترل وجود دارد (P<۰/۰۵)

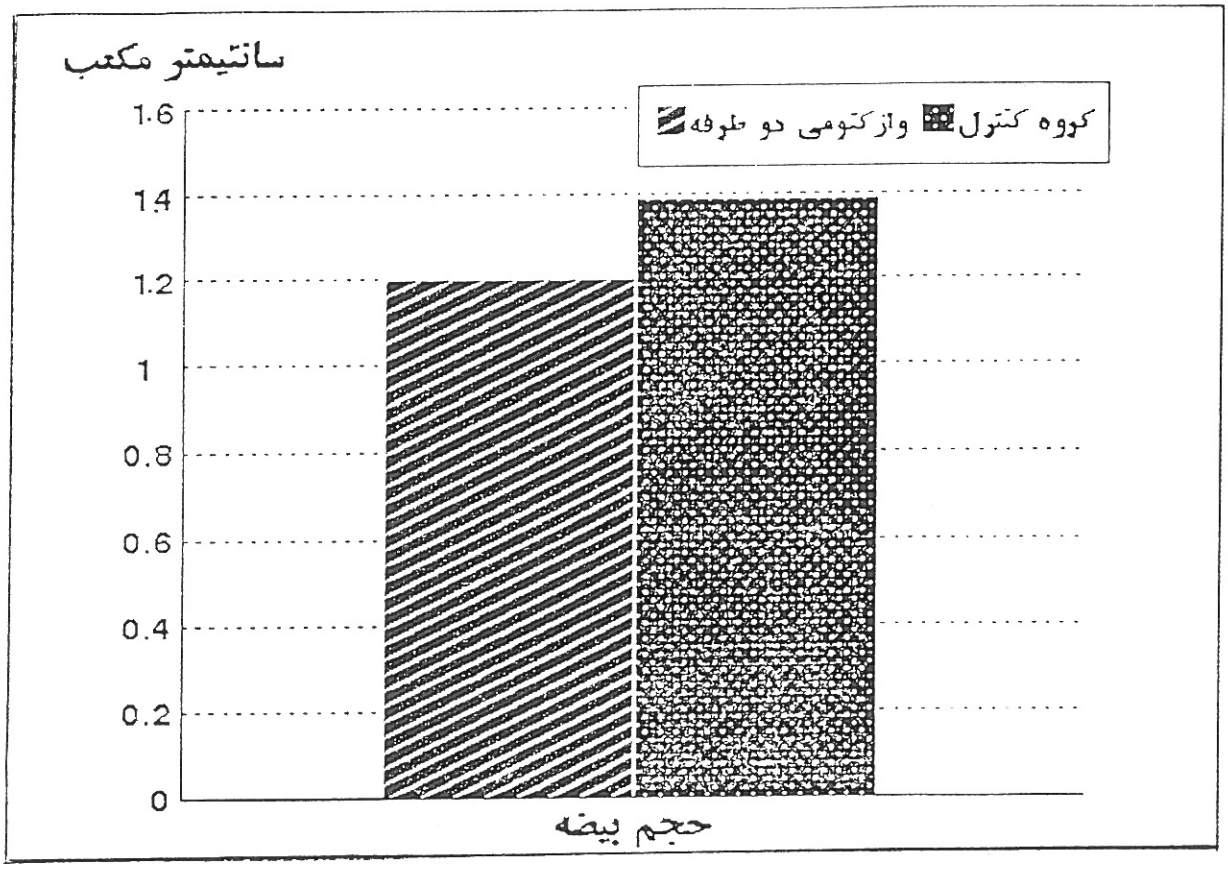

میانگین قطر مجاری منی‌ساز، ضخامت اپی‌تلیوم و قطر لومن در گروه وازکتومی شده، نسبت به گروه کنترل، کاهش یافته بود ولی این تغییرات از لحاظ آماری معنی‌دار نبود (جدول ۲ و نمودار ۳).

میانگین درصد حجمی اجزای بافت بیضه از جمله مجاری منی‌ساز، اپی‌تلیوم مجاری، مجاری طبیعی، مجاری در مراحل VIII و VII چرخه سلولی در گروه وازکتومی شده نسبت به گروه کنترل کاهش یافته، ولی برعکس، درصد حجمی فضای بینابینی، لومن مجاری و کپسول بیضه افزایش یافته بود که این تغییرات از لحاظ آماری معنی‌دار نبود (جدول ۳ و نمودار ۴). شمارش سلولها در مجاری منی‌ساز (مراحل VIII و VII چرخه سلولی) که دارای ظاهر طبیعی بودند نشان داد که میانگین تعداد سلولهای اسپرماتوگونیا، اسپرماتوسیت اولیه در مرحله پاکی‌تن، اسپرماتید نابالغ گرد، اسپرماتید بالغ طویل در گروه وازکتومی شده نسبت به گروه کنترل کاهش یافته و از لحاظ آماری نسبت به گروه کنترل اختلاف معنی‌داری دارند (P<۰/۰۵)؛ ولی، میانگین تعداد سلولهای سرتولی در بین دو گروه اختلاف معنی‌داری دیده نشد (جدول ۴ و نمودار ۵).

جدول ۲) مقایسه بین میانگین قطر مجاری منی‌ساز، ضخامت اپی‌تلیوم و قطر لومن مجاری منی‌ساز در دو گروه وازکتومی شده و کنترل، دو ماه بعد از جراحی موش صحرایی

پارامترها	وازکتومی دو طرفه	کنترل
قطر مجاری منی‌ساز (میکرون)	۲۸۸/۶۳۴ ± ۲۱/۷۱۶+	۲۹۲/۱۸۷ ± ۲۶/۳۶۴ *
ضخامت اپی‌تلیوم (میکرون)	۷۷/۳۷۱ ± ۹/۱۰۵ +	۷۷/۷۰۳ ± ۱۱/۰۳۴
قطر لومن مجاری منی‌ساز (میکرون)	۱۳۳/۴۷۶ ± ۵۲/۰۴۶ +	۱۳۸/۵۷۲ ± ۲۰/۰۸۷

* مقادیر میانگین و انحراف معیار می‌باشند
+ اختلاف معنی‌دار وجود ندارد

نمودار ۳) مقایسه بین میانگین قطر مجاری منی‌ساز، قطر لومن و ضخامت اپی‌تلیوم، اختلاف معنی‌دار بین دو گروه وازکتومی شده و کنترل وجود ندارد

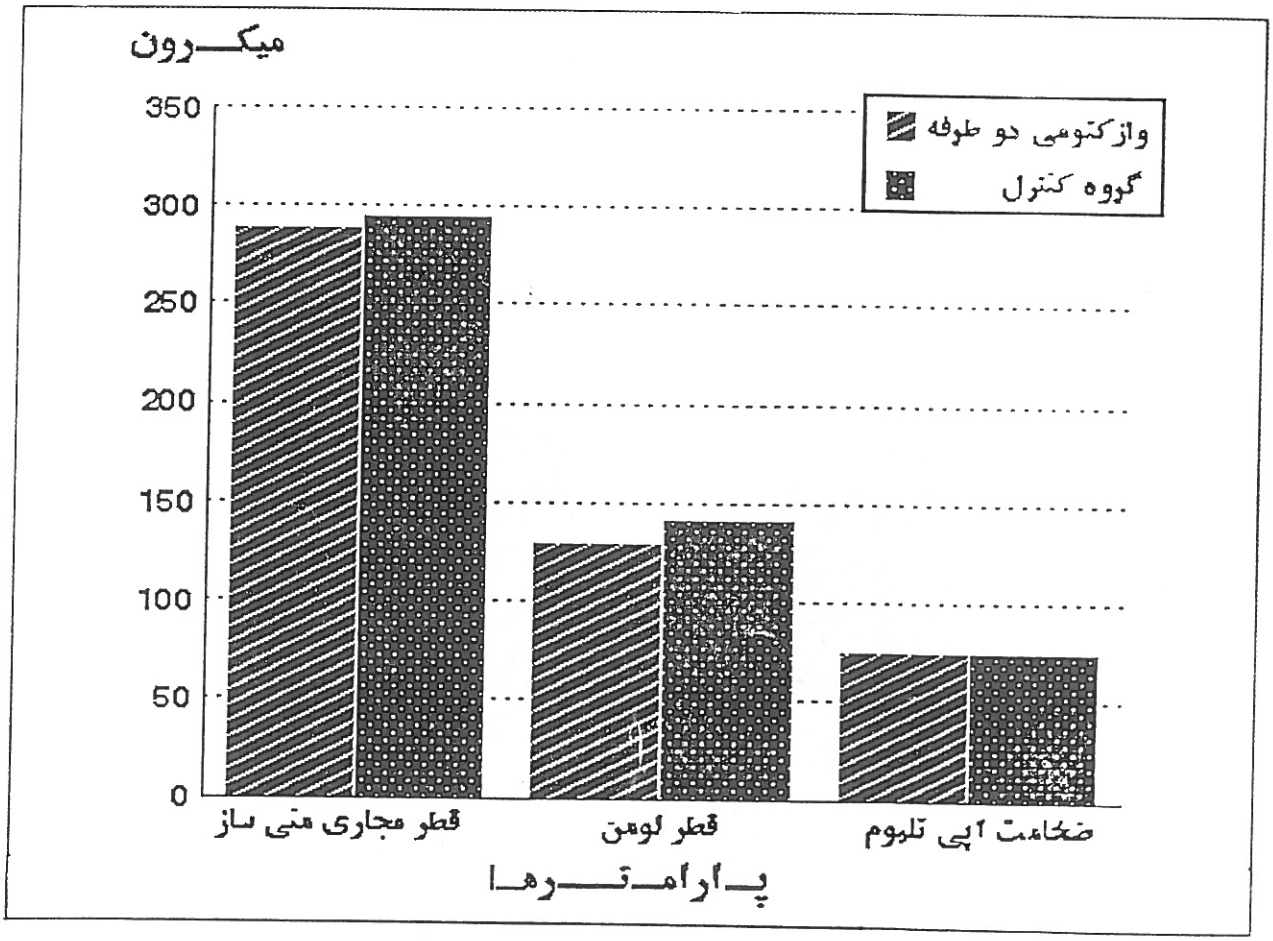

جدول ۳) مقایسه بین میانگین درصد حجمی اجزای بافت بیضه در دو گروه وازکتومی شده و کنترل، دو ماه بعد از جراحی موش صحرایی

پارامترها	وازکتومی دو طرفه	کنترل
مجاری منی‌ساز	۶۶/۸۲۱±۵/۳۱۵	۶۸/۸۸۴+۵/۱۶۹*
اپی‌تلیوم مجاری منی‌ساز	۵۱/۴۸۱±۶/۶۹۳	۵۴/۰۷۰+۴/۲۵۵
لومن مجاری	۱۵/۲۲۴+۳/۱۷۲	۱۴/۸۲۳+۱/۸۲۳
فضای بینابینی	۳۱/۹۱۰+۵/۱۹۶	۳۰/۲۲۶+۵/۰۵۰
مجاری طبیعی منی‌ساز	۶۳/۷۱۱+۱۱/۸۴۷	۶۷/۸۸۴+۷/۸۴۵
مجاری در مراحل VII و VIII	۱۸/۲۱۶+۵/۷۰۹	۲۰/۰۹۲+۴/۲۵۴
کپسول بیضه	۱/۰۷۴+۰/۳۰۳	۰/۹۹۷+۰/۲۳۶

* مقادیر میانگین و انحراف معیار می‌باشند

+ بین دو گروه اختلاف معنی‌دار وجود ندارد

نمودار ۴) مقایسه بین میانگین درصد حجمی اجزای بافت بیضه از جمله مجاری منی‌ساز (ST)، اپی‌تلیوم‌مجاری (TE)، لومن مجاری (LT)، فضای بینابینی (IS)، مجاری طبیعی (NT)، مجاری در مراحل VII و VIII و چرخه سلولی 8 & 57 و کپسول بیضه (Cap). بین دو گروه وازکتومی شده و کنترل اختلاف معنی‌دار وجود ندارد.

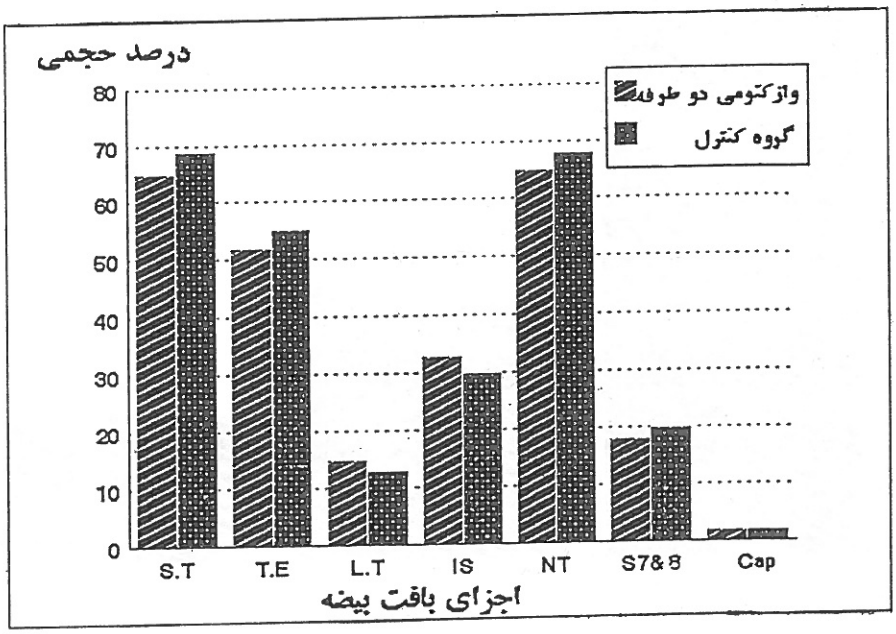

جدول ۴) مقایسه بین میانگین تعداد سلولهای اپی‌تلیوم مجاری منی‌ساز در مراحل VII و VIII چرخه سلولی در دو گروه وازکتومی شده و کنترل، دو ماه بعد از جراحی موش صحرایی (در سطح ۶۰۴ میکرومتر مربع)

پارامترها	وازکتومی دو طرفه	کنترل
اسپرماتوگونیا	۴/۹۸۰±۱/۵۲۲**	۵/۹۹۰±۱/۳۵۷*
اسپرماتوسیت اولیه در مرحله پاکی تن	۵/۹۹۰±۱/۴۸۰**	۶/۶۴۰±۱/۵۸۸
اسپرماتید نابالغ گرد	۱۹/۶۴۰±۴/۶۹۰**	۲۶/۸۴۵±۵/۱۵۷
اسپرماتید بالغ دراز	۱۸/۱۶۰±۶/۹۱۱**	۲۳/۱۳۵±۵/۲۵۹
سرتولی	۳/۰۵۰±۰/۵۷۳+	۳/۰۹۰±۰/۶۲۹

* مقادیر میانگین و انحراف معیار می‌باشند

** بین دو گروه اختلاف معنی‌دار وجود دارد (P<۰/۰۵)

+ بین دو گروه اختلاف معنی‌دار وجود ندارد

نمودار ۵) مقایسه بین میانگین تعداد سلولهای اسپرماتوگونیا(Spg)، پاکی تن اسپرماتوسیت (Pach)، اسپرماتید گرد نابالغ (RSD)، اسپرماتید گرد بالغ (ESD) و سرتولی (Ser). بین دو گروه وازکتومی شده و کنترل اختلاف معنی‌دار در تمام سلولها - به استثنای سلول سرتولی - وجود دارد (P<۰/۰۵)

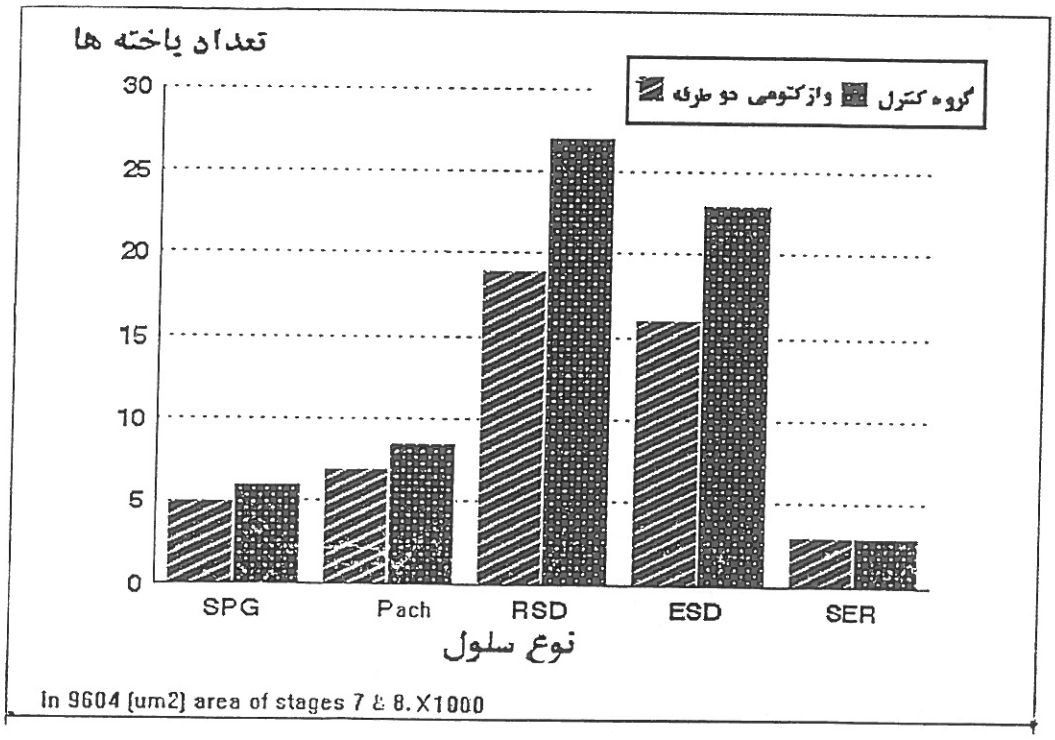

بحث

مطالعه یاخته‌شناختی بافت بیضه موش صحرایی نژاد Wistar دو ماه بعد از وازکتومی نشانداد که بیشتر بیضه‌ها در گروه وازکتومی شده مجاری منی‌ساز طبیعی داشتند و فقط دو بیضه به میزان ۱۳/۵ و ۴۰/۰۳ درصد دارای مجرای غیرطبیعی بودند. تغییرات در مجاری منی‌ساز غیرطبیعی شامل کاهش قطر مجاری و صغر اپی‌تلیوم، چین‌خوردگی و ضخیم شدن غشاء دور مجاری، واکوئل و شکاف در اپی‌تلیوم مجاری و حذف بعضی از سلولهای جنسی و اسپرماتیدهای به هم چسبیده بود که چنین تغییراتی توسط دیگران در بعضی نژادهای موش صحرایی گزارش شده است (۱۷، ۲۴، ۴۰، ۴۲، ۴۴).

سازو کار (مکانیسم) حذف سلولهای جنسی دقیقا" مشخص نیست، اما در این مقاله هیچ گونه سلولهای بیگانه‌خوار و خونی - که دال بر حذف سلولهای جنسی توسط آنها باشد - در داخل مجاری منی‌ساز مشاهده نشد. علاوه بر این، هیچ نشانه‌ای از وجود قطعات هضم شده سلولهای جنسی در درون سیتوپلاسم سلول سرتولی که نشاندهنده نقش بیگانه‌خواری این سلولها باشد، دیده نشد. البته برای تائید این مطلب بایستی سلول سرتولی با میکروسکوپ الکترونی بررسی شود. با توجه به مشاهدات بالا، به نظر می‌رسد که عمده یاخته‌های جنسی بعد از جدا شدن از اپی‌تلیوم به مجاری تناسلی خارج بیضه منتقل می‌شوند و در آن مجاری و یا در محل اسپرم گرانولوما حذف می‌شوند.

پژوهندگان معتقدند سلولهای جنسی ممکن است در محل اسپرم گرانولوما (۸، ۲۷)، درون مجاری تناسلی (۲، ۷، ۱۵، ۱۸)، توسط سلول سرتولی (۴) و یا با ورود به سیستم لنفاوی فاگوسیتوز یا حذف شوند (۵ و ۶). اسپرماتیدهای به هم چسبیده فقط در یک بیضه مشاهده شد. احتمالا" آزاد شدن اسپرماتیدهای به هم چسبیده به داخل لومن باعث ایجاد فضاهای خالی و واکوئل در اپی‌تلیوم می‌شود (۲۴). در مطالعه مورفومتریک کاهش معنی‌دار سلولهای جنسی در گروه وازکتومی شده، نسبت به گروه کنترل، مشاهده شد که این نتایج نشان می‌دهد روند اسپرماتوژنز بعد از وازکتومی دچاراختلال می‌شود. یکی از مکانیسم‌های مطرح در این مورد، افزایش فشار ئیدروستاتیک داخل توبولی می‌باشد. عده‌ای باور دارند که افزایش فشار ئیدروستاتیک در مجاری منی‌ساز باعث فشار روی اپی‌تلیوم مجاری شده و در پی روند طبیعی اسپرماتوژنز دچار دگرگونی می‌شود (۱۶، ۲۵، ۳۷).

عده‌ای دیگر برانگیخته شدن سیستم ایمنی در برابر اسپرمهای خارج شده از مجاری و تشکیل پادتن آنتی اسپرم را عامل ایجاد تغییرات می‌دانند (۴، ۹-۱۱، ۱۷، ۲۵، ۴۰، ۴۵، ۴۶). ولی مطالعاتی که روی انسان و موش انجام شده نشان می‌دهد که تغییرات هیستولوژیک در بیضه با عیار پادتن آنتی اسپرم رابطه‌ای ندارد (۲۲، ۲۶).

در این مطالعه مکانیسم موجد تغییرات، مشخص نمی‌باشد. شاید هر دو مکانیسم و حتی مکانیسم‌های دیگر در ایجاد این تغییرات موثر باشند که برای تعیین این مطلب به مطالعات بیشتری نیاز است. کاهش وزن و حجم بیضه به ترتیب ۱۴۰/۲ و ۱۲/۹۶ درصد در گروه وازکتومی شده، نسبت به گروه کنترل، احتمالا" به علت کاهش تعداد سلولهای جنسی در اپی‌تلیوم مجاری منی‌ساز باشد. کاهش وزن بیضه در نژادهای مختلف موش صحرایی یک تا چهار ماه بعد از وازکتومی نیز گزارش شده است (۱۷، ۲۲، ۴۰).

کاهش قطر مجاری منی‌ساز، ضخامت اپی‌تلیوم و قطر لومن در گروه وازکتومی شده نسبت به گروه کنترل معنی‌دار نبود؛ همچنین درصد حجمی اجزای بافت

بیضه از جمله مجاری منی‌ساز، فضای بینابینی، اپی‌تلیوم مجاری، لومن مجاری، مجاری طبیعی منی‌ساز، مجاری در مراحل VIII و VII چرخه سلولی و کپسول بیضه بین دو گروه وازکتومی شده و کنترل تغییرات معنی‌داری نشان ندادند. نتایج فوق بیانگر این مطلب است که تغییرات اولیه بعد از وازکتومی در روند طبیعی اسپرماتوژنز حاصل شده، سپس باعث تغییرات شدیدتر در کل مجاری منی‌ساز می‌شود.

به طور خلاصه می‌توان نتیجه گرفت وازکتومی کوتاه مدت (دو ماه بعد از عمل جراحی) در نژاد Wistar موش صحرایی تغییرات شدیدی در مجاری منی‌ساز ایجاد نمی‌کند ولی باعث اختلال در روند طبیعی اسپرماتوژنز می‌شود که این ممکن است در دراز مدت تاثیرات شدیدتری روی اجزای بافت بیضه و روند اسپرماتوژنز داشته باشد.

مراجع

۱) اسدپور، حمید: رشد جمعیت. مجله زن روز، ش ۱۴۶۷، صص ۲۵-۲۶، ۱۳۷۳

2) Alexander NJ: Vasectomy: Long term effects in the rhesus monkey.J Reprod Fertil 31: 399-406, 1972

3) Alexander NJ: Immunologic and morphologic effects of vasectomy in the rhesus monkey. Fed Proc 34: 1962-75, 1975

4) Alexander NJ, Tungk SK: Immunological and morphological effects of vasectomy in the rabbit. Anat Rec 188: 399-450, 1977

5) Ball RY and Setchell BP: The passage of spermatozoa to regional lymph nodes in testicular lymph following vasectomy in rams and boars. J Science 197: 1282-83, 1977

11) Brannen GE & Coffey DS: Immunologic implications of vasectomy. II. Serum-mediated immunity. Fert Steril 25: 508-14, 1974

12) Dym M, Newton RA, Howards SS: Response of the human testis to vasectomy. J Androl 3: 21, 1982

13) Ellias H, and Hyde DM: An elementary introduction to sterology. Am J Anat 159: 411-40, 1980

14) Flickinger CJ: Utrastructure of the rat testis after vasectomy. Anat Rec 174: 477-94, 1972

15) Flickinger CJ: The fate of sperm after

vasectomized monkey: Quantitative analysis. Anat Rec 205: 381-89, 1983.

21) Heller GV & Rothchild I: Yhe influence of thesurgical technique used for vasectomy on testis function in rats. J Reprod Fert 45: 405-7,1974

22) Herr JC: The relation between antisperm antibodies and testicular alternations after vasectomy and vasovasostomy in Lewis rats. Biol Reprod 37: 1297 - 1305, 1987

23) Jirshch TH: Objective assessment of spermatogenesis in men with functional and anatomic obstruction of the genital tract. Int J Androl 17: 29 - 34, 1994

24) Holstein AF and Eckmann C: Multinucleated spermatocytes and spermatids in human seminiferous tubules: Andrologia 18: 5- 16, 1986

25) Howards SS, Johnson AL: Effects of vasectomy on intratubular hydrostatic pressure in the testis andepididymis. In: Vasectomy, immunologic and pathophysiologic effects in animals and man. Lepow JH, Crozier R (eds) New York. Academic Press 1979, PP 55-66

26) Jarow JP, Budin RE, Dyn M, Zirken BR, Norens, Marshall FF: Quantitative pathologicchanges in the human testis after vasectomy. A controlled study. N Engl J 313:1252-6, 1985

27) Jarow JP: Relationship between antisperm antibodies and testicular histologic changes in human after vasectomy. Urology 43: 521-4, 1994

28) Jenkins JP, Muir VY, Blacklock NJ, Turk JL, Hanley HG: Consequences of vasectomy: An immunological and histological study related to subsequent fertility. Br J Urol 51: 406-10, 1979

29) Kwart AM and Coffey DS: Sperm granulomas:An advers effect of vasectomy.J Urol 110:416-22, 1973

30) Lamano-Carvalho TLW: Histophysiological study of vasectomized rats. Brazilian Journal of Medical Research 17: 83-91, 1984

31) Lebloned CP & Clermont Y: Spermiogenesis of rat, mouse, hamster and guinea pig as revealed by the "periodic acid-fuchin sulphurous" rechnique. American Journal of Anatomy 90: 167-215, 1952

32) Liskin L, Pile JM, Qvillin WF: Vasectomy-safe and simple. Popul Rep 4: 63-100, 1983

33) Lohyia NK, Mathur N: Ultrastructural changes in rabbit testis and epididymis following vasectomy. Acta Eur Fertil 2: 141-6, 1983

34) Lohyia NK, Tiwary SN: Long-term vasectomy effects on testis and accessory sex organ function in

langur monkey: Acta Eur Fertil18: 207-11, 1978

35) McDonald SW, Scothorne RJ: A quantitative study
of the effects of vasectomy on spermatogenesis inrats. J Anta 59: 219-25, 1985

36) McGlynn JM & Erpino MJ: Effects of vasectomy on the reproductive system and sexual behavior of rats. J Reprod Fertil 40: 241-7, 1974

37) Mehrotra R, Nath P, Singh KM: Changes in seminiferous tubules after vasectomy. Indian J Pathol Microbiol 28: 371-80, 1985

38) Mock EJ, Kamel F: Plasma testosteron levels in vasectomized rats. J Reprod Fert 575-578, 1975

39) Neaves WB: The rat testis after vasectomy. J Reprod Fert 40: 39-44, 1974

40) Neaves WB: The effect of vasectomy on the testis of inbred Lewis rats. J Reprod Fertil 54: 405-11, 1978

41) Paufler SK and Foote RH: Sperm retention and resorption in sexually active rabbits with epididymal ligature. Proc Soc Exp Biol Med131: 1179-83, 1969

42) Seckler AM, Weltman AS, Pandhi V andShwartzR: Gonadal effects of vasectomy and vasologation. Science 179: 293-4, 1973

43) Sadi A, Chiorboli E & Sadd F: Vasectomia em rats. Hospital, Rio de J 72: 272-97, 1976

44) Thakur AN, Sheth AR & Rao SS: Biochemical studies of vasectomized guinea pigs. Biol Reprod 17: 241-54, 1977.

45) Tung KSK & Alexander NJ: Immunopathological studies of vasectomized guinea pigs. Biol-Reprod 17: 241-254, 1977

46) Tung KSK: Allergic orchitis lesions are adoptively transferred from vasoligated guinea pigs to syngeneic recipients.Science 201: 833-5, 1978

47) Weibel ERR: Sterological methods. Vol.1. Academic Press, New York 1979, PP 201 - 15

48) Wing TY and Christensen AK: Morphometric studies on rat seminiferous tubules. Am J Anat 165: 13-25, 1982

A morphometric study of the effects of bilateral vasectomy on testis in rats

Nikzad H, Rezazadeh M, Sharieat S and Hosseini A

Shaheed Beheshti University of Medical Sciences and Health Services

SUMMARY

The testes of five wistar rats 2 months after bilateral vasectomy was compared with those of sham-operated controls. Aims were to determine whether there are any changes in the wistar rat testis after vasectomy. Two testis in the vasectomized group displayed histological changes, which consisted of depletion of germ cells, vacuolation in the epithelium, folding of basement membrane of seminiferous tubule and fusion of spermatids.

Morphometric analysis of testicular elements in the two groups reveald a significant reduction in the weight and the volume of testes (14.02% and 12.96% respectively); and the mean number of spermatogonia, pachyten spermatocyte, round spermatid and clongated spermatid in the post vasectomy group as compared with the control group ($P<0.05$). In the other hand, there were no significant changes in the mean number of sertoli cell, seminiferous tubular diameter, luminal diameter, epithelial thickness; and volume density of seminiferous tubule, tubular epithelium, luminal tubule, interstitial space, normal tubule, tubule in stages VII & VIII and testicular capsule in the post vasectomy group, as compared with control group.