

معرفی دو مورد بیماری فاربر

دکتر احمد به‌واد*، دکتر محمد رخشان**، دکتر پروانه وصال***، دکتر ابوالفضل سلطان آبادی****

مقدمه

لیپوگرانولوماتوز یا بیماری فاربر از اسفنگولیپیدوزهای بسیار نادری است که در اثر کمبود آنزیم سرامیداز و در نتیجه تراکم ماده سرامید در هیستوسیتها به وجود می‌آید. بارزترین نشانه‌های این بیماری که شامل تورم مفصلی، ندولهای زیر جلدی و دور مفصلی می‌باشند، امکان دارد که از اوایل تولد بروز کنند. گرفتگی و خشونت صدا یافته شایعی است. هپاتواسپلنومگالی و نیز درگیری سلسله اعصاب مرکزی در برخی دیده شده است. تشخیص قطعی با بررسی فعالیت سرامیداز، در کشت فیروپلاستهای بیماران و وجود هیستوسیت‌های فراوان حاوی سرامید - بویژه در ندولهای دور مفصلی و یا سینوویال مفصلی - امکانپذیر است.

دو مورد مشخص از این بیماری در سنین ۱ و ۳ سالگی که با تغییرات مفصلی شبه آرتریت روماتوئید، گرفتگی صدا، هپاتواسپلنومگالی و ویژگیهای آسیب‌شناختی بیماری همراه بود در بخش کودکان بیمارستان لقمان حکیم شناسایی گردید که شرح آنها در این نوشتار آمده است.

بیمار اول

ج. ع پسر بچه دوازده ماهه که به علت زخمهای نوک بینی و چانه در بیمارستان بستری می‌شود. شروع بیماری ۸ ماه پیش از مراجعه با پیدایش زخم در پشت سر بوده است که با استعمال پماد بهبودی می‌یابد. کودک از ۵ ماه قبل دچار تورم اندام فوقانی، تحتانی، صورت بینی و گوش گردیده که با کبودی رنگ همراه بوده است. سه ماه قبل دچار تب و عفونت گوش شده و در ماه آخر خونریزی بینی نیز اضافه گردیده بود. در این مدت تورم دست و پا همچنان وجود داشته است. در پیشینه خانوادگی نکته مهمی وجود ندارد.

معاینه فیزیکی. وزن ۸ کیلوگرم، دور سر ۴۳ و قد ۶۵ سانتیمتر. صورت ظاهر طبیعی دارد و تنها روی پیشانی موهای زیادی دیده می‌شود. ابروها بهم پیوسته، بینی کمی التهاب دارد و لاله گوش به رنگ قرمز تند و سیانوزه می‌باشد. قفسه صدری طبیعی، سمع قلب و ریه نیز عادی است. شکم برجسته و نفاخ، همچنین جریان کولترال روی پوست شکم به چشم می‌خورد. کبد حدود سه عرض انگشت زیرلبه دنده با قوام نرم حس می‌شود. طحال ۳-۵ سانتیمتر زیر لبه دنده قرار دارد. روی پوست شکم، دستها و پاها بثورات قهوه‌ای رنگ ناشی از جوشگاههای سرخک قبلی بچشم می‌خورد. تورم

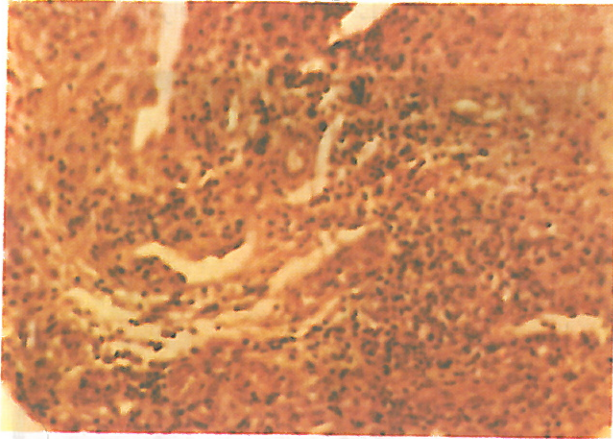
* استاد بیماریهای کودکان دانشگاه علوم پزشکی شهید بهشتی

** دانشیار گروه آسیب‌شناسی دانشگاه علوم پزشکی شهید بهشتی

*** استادیار گروه آسیب‌شناسی دانشگاه علوم پزشکی شهید بهشتی

**** متخصص بیماریهای کودکان دانشگاه علوم پزشکی شهید بهشتی

مفاصل انگشت‌های دست و دوکی شدن آنها به‌مراه تورم مچ دست‌ها، پاها و انگشت‌های پا مشاهده می‌شود. در این نواحی محدودیت حرکات مفصلی وجود دارد. کودک در ۱۰ ماهگی نشسته است ولی اکنون قادر به نشستن، ایستادن و چهار دست و پا راه رفتن نمی‌باشد.



شکل ۲) بیوپسی سینوویال در بیمار اول: ارتشاح سلولهای التهابی با حالت شبه‌گرانولومی ز با هیستوسیت‌های کف آلود

بیمار دوم

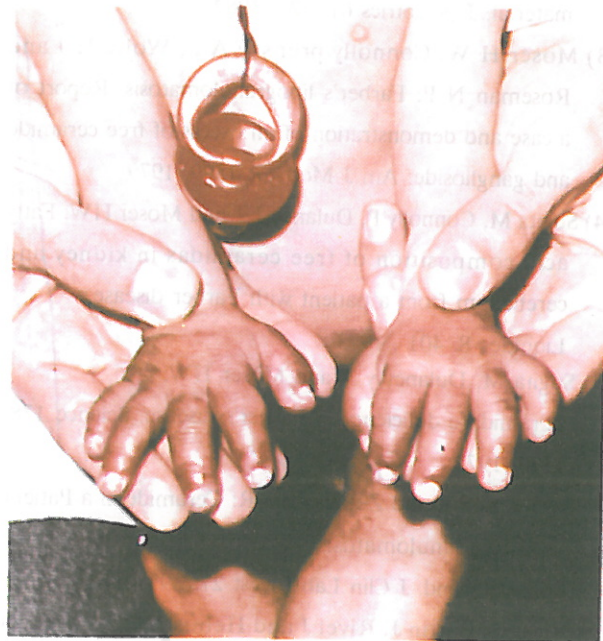م.م. دختر بچه سه سال و سه ماهه، به علت گرفتگی صدا از دو ماهگی و تغییر شکل‌های مفصلی و عدم تحرک انگشتان و اشکالات حرکتی - که از ۴ ماهگی شروع شده بود - مراجعه و بستری می‌شود. از ۸ ماهگی ندول‌های زیر جلدی در اطراف مفاصل انگشتان ظاهر شده و از یک سالگی به بعد مفاصل پاشنه پا و انگشتان پا و همچنین پس از آن زانوها دچار محدودیت حرکتی می‌شوند. گرفتاری مفاصل با درد و تب همراه بود. کودک از سه ماه قبل مرتباً دچار اسهال می‌شده است. زایمان و دوران نوزادی طبیعی بود. از ۵ ماهگی نشسته و ۱۸ ماهگی راه افتاده لیکن دو ماه بعد از آن دچار عفونت تنفسی شده و در بیمارستان تحت درمان قرار می‌گیرد. از آن پس دیگر قادر به راه رفتن نبوده است. رشد عاطفی و روانی عادی و توانایی ادای جملات ساده و پاسخگویی را دارد.

معاینات فیزیکی. وزن ۹/۵ کیلوگرم، دور سر ۴۷ و دور سینه ۵۱ و قد ۸۲ سانتیمتر است. دمای بدن ۳۷/۲ درجه سانتیگراد، PR ۱۲۰ در دقیقه و تنفس ۲۰ در دقیقه. در معاینه، حال عمومی نسبتاً خوب، شکل سر و چشمها عادی و ملتحمه رنگ پریدگی دارد. آندوپاتی دو طرفه گردن متحرک و بدون درد حس می‌شود. قفسه سینه طبیعی، سمع قلب و ریه نکته مرضی ندارد. شکم نرم، کبد و طحال بزرگ نیست.

اندامها. در اندامهای فوقانی محدودیت حرکتی مفصلی در هر دو شانه وجود دارد ولی مفاصل آرنج حرکت عادی دارند. تغییر شکل و برجستگی مفصل آرنج، مچ دست و بین انگشتان و نیز محدودیت حرکتی آنها بارز است. در اطراف مفاصل مچ دست ندولهایی به

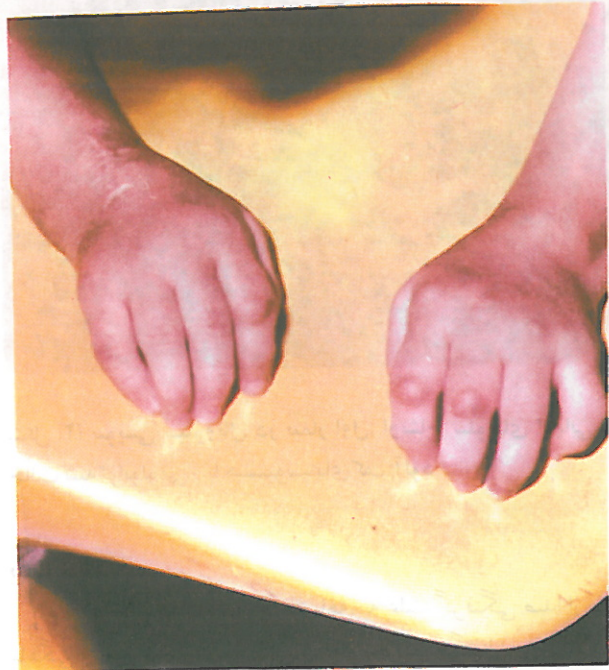امتحانات آزمایشگاهی. هموگلوبین، هماتوکریت، تعداد گویچه‌های سفید و میزان درصد آنها و شمارش پلاکتها طبیعی، آزمایش کامل ارادر طبیعی، آنتی نوکلئار آنتی بادی و RF منفی، میزان C3 و C4، I.P، آسپیراسیون مغز استخوان، قند، اوره و چربیهای خون همگی طبیعی هستند. در الکتروفورز پروتئین، میزان پروتئین توئال طبیعی حال آنکه آلبومین، مختصری کاهش دارد و ۲۰٪ و گاماگلوبولین افزایش یافته است. سدیماناسیون در ساعت اول ۸۰ میلیتر.

تکه برداری از کبد دگر دسی (متامورفوز) چربی را نشان می‌دهد. تکه برداری از پوست واسکولیت لکوسیتو کلاستیک را گزارش کرد. تکه برداری سینوویال ارتشاح سلولهای التهابی مزمن بیشتر از نوع لنفوسیت، هیستوسیت با چند سلول ژان که حالتی شبه‌گرانولوم پیدا کرده در زیر سینوویال و اطراف عروق به چشم می‌خورد. در لابلاهی الیاف عضلانی نیز این ارتشاح بانکروز و صغر فیبرهای عضلانی مشاهده می‌گردد. در رنگ آمیزی اختصاصی هیستوسیتها پاس مثبت و سودان سیاه مثبت بودند. یافته‌های فوق با بیماری فاربر کاملاً مطابقت دارد.

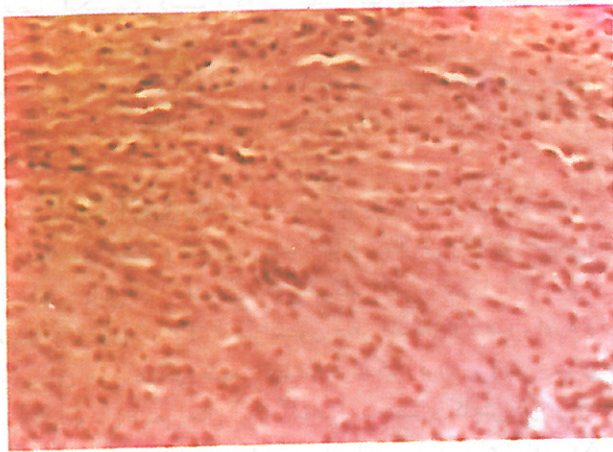


شکل ۱) بیمار اول ج.ع تورم دستها توأم با دوکی شدن آنها

اندازه نخود یا بزرگتر حس می شود که متحرک و بدون درد می باشند. این ندولها در اطراف و روی سایر مفاصل نیز بچشم می خورند.



شکل ۳) بیمار دوم. تغییر شکل مفاصل دست همراه با ندولهای زیرجلدی اطراف و روی مفاصل



شکل ۴) تکه برداری ندول زیرجلدی: ارتشاح وسیع هیستوسیتوهای کف آلود حاوی چربی

مراجع

- 1) Farber S J and Uzman L L: Lipogranulomatosis, a new glycolipoprotein storage disease, J Mt Siami Hospital 24: 818, 1957
- 2) Abul- Haj SK, Martz D G, Douglas WF and Geppert L J: Farber disease; Report of a case with observation on histogenesis and notes on the nature of storage material. J pediatrics 61: 221, 1962
- 3) Moser H W, Connolly prensky A L, Wolfe H J and Roseman N P: Farber's lipogranulomatosis. Report of a case and demonstration of an excess of free ceramide and ganglioside. Am J Med 47: 1599, 1979
- 4) Sugita M, Connolly P, Dulaney J T and Moser HW: Fatty acid composition of free ceramidas in kidney and cerebellum from a patient with Farber disease. Liquides 8: 401 , 1973
- 5) Sugita M, Dulaney y T and Moser HW: Ceramidase deficiency in Farber's disease. Science 178: 1100, 1972
- 6) Samuellsen K and Zetterstrom R: Ceramide in a Patient with lipogranulomatosis (Farber's disease)with chronic course. Scand. J Clin Lab Invest 27: 393, 1971
- 7) Vital C, Battin J, Rivel J and Hehustre J P: Aspects ultrastructura ux des lesions du nerf peripherique dans un cas de maladie de Farber. Neurology 132: 419,

امتحانات آزمایشگاهی. هموگلوبین، هماتوکریت، تعداد و میزان درصد گویچه های سفید و شمارش پلاکتها طبیعی است. سدیماتاسیون در ساعت اول ۴۰ میلیتر، آنتی نوکلتر آنتی بادی و RF منفی است. C4وC3 طبیعی است.

پرتونگاری از اندامها. سن استخوانی در حد طبیعی است و علائم خاص آرتریت روماتوئید در آن وجود ندارد. در تکه برداری ندولهای زیرجلدی و دور مفصلی ساختمانهای گرانولومی نسبتاً فراوان به چشم می خورد که حاوی درشتخوارهای پر از مواد چربی است که با بیماری فاربر مطابقت دارد.

متأسفانه والدین هر دو کودک جسته و گریخته به درمان ناپذیری بیماری پی بردند و با قطع امید و بهانه گیریهای مختلف مانع انجام آزمونهای متابولیکی لازم شده و فرزندانشان را از بیمارستان خارج کردند.

- 1976
- 8) Rutsaert J, Tondur M, Vamos-Hurwitz E and Dustin p:
The cellular lesions of Farber's disease and their
experimental reproduction in tissue culturi. Lab Invest
36: 474, 1979
- 9) Toppet M et al: Farber's disease as a ceramidasis: Clinical,
radiological and biochemical aspects. Acta pediatric
Scand 67: 114, 1978
- 10) Crocker A C, Cohen J and Farber S: The
lipogranulomatosis syndrome. Review with a report of
a Patient showing milder involvement. in: Arnoson S
M, Volk B W (eds.) Inborn errors of sphingolipides
metabolism. Proceedings of the third international
Symposium of cerebral sphingolipidosis. Elaisford N Y,
pergman press, 1966, P 485
- 11) Percy A K: Ceramide lipidosis, Lipogranulomatosis
(Farber's disease). The principles and practice of
medical genetics. Alan E H., Emer, David L Rimon,
Churchill Livingston 1983, P 1879
- 12) Roscoe O Brady: Sphingolipidosis. Abraham M
Rudolph, ph International Edition 1987, P 294
- 13) William G, Jhonson and Isabella Rapin: Progressive
genetic metabolic diseases. Abraham Rudolph
(ed.) Pediatrics phi International edition, 1987, P 1926
- 14) Wenger D: Farber's Disease. Nelson Textbook of
pediatrics. W.B. Saunders company, 1987, P 338
- 15) Richard J, Allen et al: Farber's disease,
lipogranulomatosis. The Swaiman and wright. The
practice of pediatric neurology, the C.V Mosby
Company 1987, PP 538-542
- 16) Lewis B, Holmes et al: Mental retardation. An atlas of
diseases with associated phisical abnormalities, Mac-
Millan Company, NewYork 1972, P 88

A case of Neurofibromatosis in a 5- month New born
Behvad A, Rakhshan M, Vesal P, Mohammadi F
Shaheed Beheshti university of Medical Sciences

SUMMARY

Neurofibromatosis, an autosomal dominant disorder is characterized by showan cell tumor affecting any Part of the body containing such cell, giving rise to appropriate feature according to the organ involved but the most characteristic clinical aspect of the disease is pripheral or cranial nerve tumors usually associated with cafe au lait spots more than 6 in number and larger than 1.5 centimetr in diameter, to fullfil the requirement for definite diagnosis.

Neurofibromatosis although an hereditary illness, is not always manifest at birth and cafe au lait spots also appear

later on in life. In very rare instances these spots are not actually existant and instead of cutaneous changes such as wrinkling and saging of the skin similar to that of cutis laxa are seen to make the diagnosis possible solely by microscopic examinations.

We have Presented in this article a similar case in a 6-month old male whose clinical feature was not different of cutis laxa without any evidences of cafe au lait spots or cutaneous tumor and definite diagnosis was possible through skin biopsy.

Behvad A, Rakhshan M, Vesal P, Soltan Abadi A
Shaheed Beheshti of Medical Sciences

SUMMARY

Lipogranulomatosis or Farber's disease in a rare autosomal recessive disorder characterized by swollen, tender joints, periarticular and subcutaneous nodules, horsness and progressive aphonia. Hepatosplenomegaly and C.N.S. involvements are also reported in certain patients.

The disorder is caused by a deficiency of acid ceramidase which may be best diagnosed by missing ceramidase activity at acidic pH in extracts of cultured skin fibroblasts.

We presented here for the first time 2 cases of lipogranulomatosis in a 1 year-old boy and a 3 year-old girl admitted to children department Loghman Hakim Medical center for evaluation of arthritis, periarticular nodules and

other associated manifestation, skin man manifestations which were found out to be leukocytoclastic vasculitis on biopsy examinations in addition to limbs edema and spindle, shaped arthropaties in the first patient and pronounced horsness and remarkable periartecular nodules, joint swelling, limited motion and not responding to conventional treatment in the second patient were of noticeable clinical findings.

Synovial biopsy on the first case and subcutaneous nodular biopsy on the second one revealed sufficient macrophages filled with lipids which were consistant with lipogranulomatosis.