

Report of Two Turner affected patients with dicentric X chromosome

Parvin Hakimi¹, Hassan Hosseinzadeh², Fatemeh Mahmoodi², Jalal Gharesouran², Maryam Rezazadeh*²

1. Women Reproductive Health Research Center, Tabriz University of Medical Sciences, Tabriz, Iran

2. Department of Medical Genetics, Faculty of Medicine, Tabriz University of Medical Sciences, Tabriz, Iran

(Received: 2020/07/27

Accept: 2020/11/3)

Abstract

Background and Aims: Turner's syndrome is one of the relatively common chromosomal disorders characterized by the absence of all or part of one sex chromosome, with a prevalence of near one in 2500 live birth females. Most typical clinical characteristics of this syndrome include primary amenorrhea, hypogonadism, short stature, digital anomalies, and low hair line at the back of the neck. A large number of affected individuals have a 45,X monosomy; nevertheless, other structural abnormalities of X chromosome or 45,X with cell line mosaicism can also fulfill the criteria. In the current study we report two Turner affected patients with dicentric X making an attempt to explain their phenotypes associated with deleted areas.

The case report: The first case was a -13year old female who had edema and lymphoma during infancy. As she grew up, other symptoms of Turner's syndrome such as short stature, broad shoulders, widely spaced nipples, short metacarpals, small womb, premature ovarian, and higher levels of FSH, LH, and prolactin were apparent. The second patient was a 12 year-old girl without obvious Turner's syndrome in her infancy, but during her puberty, she showed short stature, short neck, broad chest, normal womb, premature ovarian, normal LH, and increased levels of FSH and prolactin.

Results and discussion: The results of G-banding karyotyping depicted that the first patient had 46,X,dic(X) and she was monosomy for short arm of X chromosome, while the second patient was mosaic 45,X(60%)/ 46,X,dicX(40%). Considering the areas which have been deleted and also heterogenic phenotypes of each patient, roles of every involved gene in that regains have been regarded. With this regard for the exact detection of deleted areas, fluorescence in situ hybridization (FISH) is recommended. Also, carrier detection of parents with a history of affected child for assessing chromosomal abnormalities with the aim of preventing further affected child during their conception is suggested.

Keywords: Turner's syndrome; Monosomy; Mosaicism

*Corresponding author: Maryam Rezazadeh

Email: Rezazadehma@tbzmed.ac.ir

گزارش دو مورد بیمار مبتلا به سندروم ترنر حامل کروموزوم X دی سنتریک

پروین حکیمی^۱، حسن حسین زاده^۲، فاطمه محمودی^۲، جلال قره سوران^۲، مریم رضازاده^{۲*}

۱. مرکز مطالعات سلامت باروری زنان، دانشگاه علوم پزشکی تبریز، تبریز، ایران
۲. گروه ژنتیک پزشکی، دانشکده پزشکی، دانشگاه علوم پزشکی تبریز، تبریز، ایران

تاریخ پذیرش مقاله: ۱۳۹۹/۲/۱۳

تاریخ دریافت مقاله: ۱۳۹۸/۱۰/۱۱

چکیده:

سابقه و هدف: سندرم ترنر یکی از ناهنجاری های کروموزومی نسبتا شایع است که به دلیل فقدان کاملی یا بخشی از کروموزوم جنسی بروز کرده و **چکیده:** در هر ۲۵۰۰ تولد زنده مونث را به خود اختصاص می دهد. خصوصیات کلینیکی معمول این سندرم شامل آمنوره اولیه، هیپوگنادیسم، کوتاهی قد، ناهنجاری های دیجیتال و خط رویش کوتاه در پشت گردن است. بیشتر افراد مبتلا دارای مونوزومی X،۴۵ بوده، با این حال دیگر ناهنجاری های ساختاری کروموزوم X یا X،۴۵ موزائیک نیز می تواند منجر به بیماری شود. در این مطالعه حاضر دو مورد بیمار مبتلا به سندرم ترنر با کروموزوم دیسنتریک X گزارش، و خصوصیات فنوتیپی آنها با در نظر گرفتن نواحی حذف شده مورد بررسی قرار می گیرد.

معرفی موارد: مورد اول دختر ۳۱ ساله با ادم دست و پا و لنفوم جزئی در دوران طفولیت بود که با افزایش سن سایر علائم مربوط به سندرم ترنر همچون کوتاهی قد، شانه های پهن، نوک سینه های فاصله دار و متاکارپس های کوتاه، رحم کوچک، تخمدان های تکامل نیافته و سطح FSH و LH و پرولاکتین بالا را نشان داد. بیمار دوم دختر ۲۱ ساله فاقد علائم خاص در بدو تولد بود ولی در زمان بلوغ علائمی چون قد کوتاه، گردن کوتاه، سینه پهن، رحم نرمال، تخمدان تکامل نیافته، FSH و پرولاکتین بالا و همچنین LH نرمال را نشان داد.

نتیجه گیری و توصیه ها: نتایج کاریوتایپ خون محیطی با روش باندینگ G مشخص کرد که بیمار اول دارای 46,X,dic(X) و نسبت به بازوی کوتاه کروموزوم X مونوزومی بود در حالی که بیمار دوم دارای کروموزوم X دیسنتریک به صورت موزائیک (40%) 46,X,dicX / (60%) 45,X بود. با در نظر گرفتن نواحی حذفی فنوتیپ ظاهر شده در دو مورد نادر که هر کدام به صورت هتروژن بروز می دادند به نقش و اثر ژن های موجود در نواحی حذفی مرتبط دانسته شد. با این حال برای شناسایی دقیق نقاط حذف شده تکنیک هیبرید سازی فلوروسانت درجا (FISH) توصیه می شود، همچنین بررسی حامل بودن والدین با سابقه فرزند ترنر برای ناهنجاری های کروموزومی در جهت پیشگیری از تولد فرزند مبتلا در حاملگی های بعدی پیشنهاد می گردد.

واژگان کلیدی: سندرم ترنر، مونوزومی، موزائیسیم

مقدمه

در دوران بلوغ و در مواردی قبل از آن علائم بالینی مشخصی همچون کوتاهی قد، نارسایی تخمدان، عدم بروز خصوصیات جنسی ثانویه، ناباروری و سایر موارد جسمی را بروز می دهند. از علائم جسمی بیماران مبتلا به این سندرم می توان به نارسایی های قلبی-عروقی مانند انسداد آئورت، دفورمیتی کلیه به شکل نعل اسبی، ناهنجاری های اسکلتی همچون متاکارپال (Metacarpals) کوتاه، بیرون خمیدگی ساعد، مادلانگ (Madelung) دفورمیتی در مچ دست، گردن کوتاه، مشکلات مربوط به بافت نرم ناشی از انسداد لنفاوی مثل پرده گردنی (گردن مشبک)، خط رویش موی پایین پشت سر، اِدِم لنفاوی اندامها، پوست زائد، دیسپلازی ناخن و ناهنجاری های متفاوتی مانند خال های رنگی متعدد اشاره کرد. لازم به ذکر است، این بیماری می تواند با مشکلات روانشناختی و عوارض دیگری مانند اختلالات متابولیک و غدد درون ریز نیز همراه باشد (۶-۸).

سندرم ترنر (Turner Syndrome) شایعترین اختلال کروموزومی جنسی در زنان است که ۱ در ۲۵۰۰ تولد زنده را شامل می شود (۱). این سندرم به دلیل مونوزومی کروموزوم جنسی X که می تواند به صورت کامل یا جزئی باشد، رخ دهد و بسته به میزان ژن های درگیر علائم متفاوتی در افراد ایجاد می کند (۲، ۳). حدود نیمی از افراد مبتلا به سندرم ترنر آنژوپلوئید بوده و نیمی دیگر ناهنجاری ساختاری X و یا ترکیبی از ناهنجاری ساختاری و عددی، به صورت کامل یا موزائیک دارند. ناهنجاری های ساختاری، اغلب با شکست های کروموزوم و عدم تعادل محتوای ژنی کروموزوم X همراه هستند (۴، ۵).

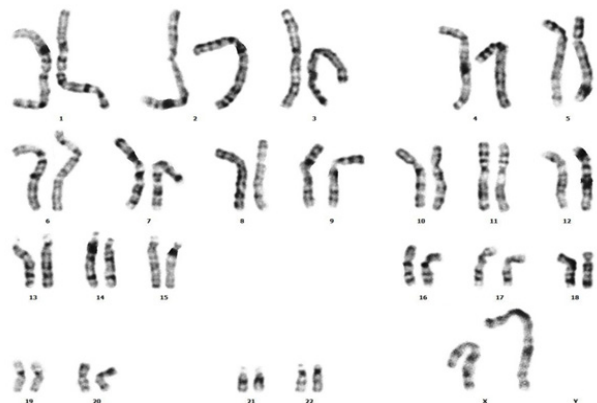
اغلب جنین های مبتلا به این سندرم قبل از تولد سقط شده و افراد متولد شده معمولاً

نویسنده مسئول: مریم رضازاده

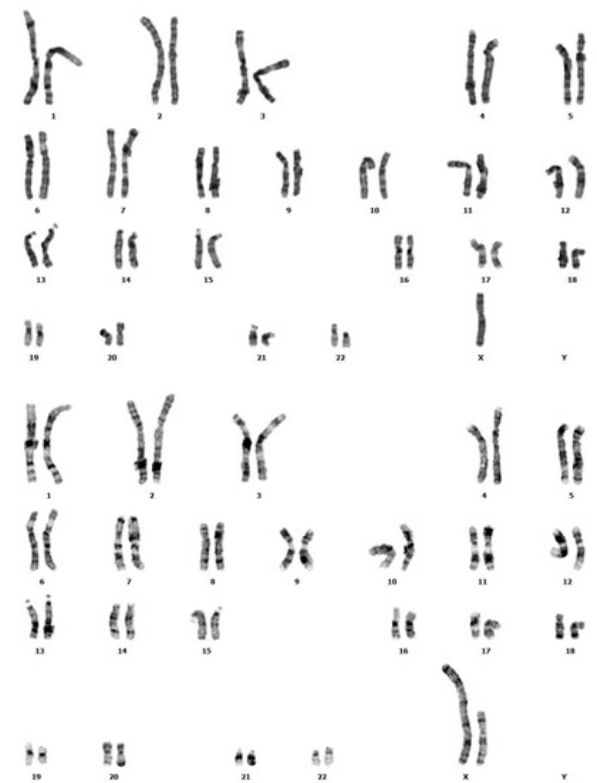پست الکترونیک: Rezazadehma@tbzmed.ac.ir

بیمار اول و موزائیک (40%) X ,dic X (60%) X 45 را تایید کرد که نمونه لام های متافازی در شکل ۱ و ۲ به نمایش درآمده است. این نتیجه تایید کننده تشخیص های اولیه کلینیکی در افراد مورد بررسی بود. وجود کروموزم ایزودیستریک X در کاریوتایپ انسانی بسیار نادر است. شکل گیری این نوع از کروموزوم ها احتمالاً پس از شکست و از دست دادن یک قطعه آستریک X و به دنبال آن همجوشی انتها به انتهای کروماتیدها اتفاق افتاده و یا می تواند نتیجه شکست و بازآرایی مجدد بین دو کروموزوم X یا یک کراس اور در یک حلقه وارونگی پریستریک در طول اولین تقسیم میوز در نسل قبلی باشد.

در مطالعه حاضر دو مورد بیمار مبتلا به سندرم ترنر حامل کروموزوم X دی ستریک که یکی از آنها (46, X ,dic(X)) و مونوزومی بازوی کوتاه کروموزوم



شکل اول: کاریوتایپ مربوط به بیمار اول (46, X ,dic(X)). همانطور که در شکل مربوط به کروموزوم های X مشاهده می شود، مونوزومی بازوی کوتاه کروموزوم X کاملاً مشهود است.



شکل دوم: کاریوتایپ مربوط به بیمار دوم (45, X ,dic X (40%) X ,dic X (60%) X). این بیمار نیز به صورت موزائیک ترکیبی از سلول های حاوی یک کروموزوم X (تصویر بالا) و ایزودیستریک X (تصویر پایین) است.

بررسی همبستگی های ژنوتیپ-فنوتیپ در این بیماران نشان می دهد که فنوتیپ کامل این بیماری اغلب در بیماران با کاریوتایپ غیرموزائیک مشاهده شده و در بیماران با بازآرایی های کروموزوم X می توانند فنوتیپ کامل یا جزئی ترنر نشان دهند. با این حال، به دلیل غیرفعال بودن ترجیحی X غیر طبیعی، ناهنجاری های مرتبط با نوع موزائیک به طور کلی تحمل شده و می توانند حداقل تا حدودی منجر به فنوتیپ شود (۹-۱۱).

حذف یا اضافه شدن بازوی کوتاه یا بلند، ایزوکروموزوم بازوی بلند، کروموزوم ایزودیستریک و ناهنجاری های پیچیده با ترکیبی از حذف و یا اضافه شدن، وارونگی ها، حلقه ها و جابجایی ها از جمله ناهنجاری های ساختاری کروموزومی X در ترنر می باشد (۱۲). وقوع جابه جایی که در آن یک کروموزوم X درگیر باشد و یا جابجایی بین دو کروموزوم X وقایع نادر هستند. کاریوتایپ این بیماران به صورت (46, X ,dic(X)) یا (45, X ,dic(X)) می باشد. هنگام وقوع جابه جایی بین دو کروموزوم X ، اغلب مضاعف شدگی کل کروموزوم X همراه با حذف بخشی از بازوی کوتاه و یا بلند در نقطه شکست و بست رخ می دهد. چنین مضاعف شدگی یا حذف مواد کروموزومی X منجر به قرارگیری غیر طبیعی ژن ها، مونوزومی برای یک قسمت از X و تریزومی برای قسمت دیگر می شود. طیف فنوتیپ این تغییر کروموزومی از تنبلی تخمدان تا ظهور اغلب علائم شدید سندرم ترنر متغیر است (۱۳، ۱۴).

معرفی موارد

بیمار دختر ۱۳ ساله که برای ارزیابی فقدان خصوصیات ثانویه جنسی (آمنوره و عدم تکامل پستان) به مرکز ژنتیک بیمارستان کودکان تبریز ارجاع داده شد. زمان تولد، بیمار ادم دست و پا داشته و تنها یافته غیرطبیعی لنفوم جزئی در اوایل شیرخوارگی بوده است. قد بیمار ۱۱۸ سانتی متر، وزن ۱۹٫۵ کیلوگرم و شاخص توده بدنی ۱۴ بود. بررسی های کلینیکی اولیه موی کم، شانه های پهن، نوک سینه های فاصله دار و متاکارپس های کوتاه نشان داد. سونوگرافی بیمار رحم کوچکتر از حد طبیعی، عدم تکامل دو طرفه تخمدان را نمایان کرد. در این بیمار سطح FSH و LH و پرولاکتین افزایش یافته بود و بیمار مبتلا به هیپوتیروئسم بود.

بیمار دوم دختری ۱۲ ساله حاصل ازدواج خویشاوندی و فاقد علائم سندرم ترنر در بدو تولد بود. در هنگام ارجاع به این مرکز ۱۱۷ سانتی متر قد و ۲۶ کیلوگرم وزن داشته که شاخص وزن بدنی ۱۸٫۹ را شامل می شود. این بیمار دارای قد کوتاه، گردن کوتاه و موی کم پشت بوده و سینه پهن بود به طوری که نوک سینه ها به صورت معکوس از هم فاصله داشت. تست های کلینیکی FSH و پرولاکتین بالا و همچنین LH نرمال را نشان داد و تست عملکرد تیروئید وی نرمال بود. سونوگرافی نواحی شکم رحم طبیعی و تخمدان های تکامل نیافته را نمایان کرد. ابتدا ۵ تا ۱۰ سی سی خون محیطی هپارینه از بیمار تهیه و با استفاده از ۴ سی سی محیط کشت RPMI-۱۶۴۰، ۱ سی سی سرم جنین گاو، ۱۰۰ میکرولیتر پنی سیلین-استریتومایسین و ۱۰۰ میکرولیتر آل گلوتامین نمونه خون مورد نظر در لوله های ۱۵ میلی لیتر کشت داده شد. بعد از مدت ۷۶ ساعت نگهداری نمونه مورد نظر در انکوباتور Memmert محصول برداری با ۱۰۰ میکرولیتر کلسماید آغاز و بعد از ۴۵ دقیقه با اضافه کردن محلول هیپوتون (KCL)، سانتریفیوژ به مدت ۱۰ دقیقه با دور ۱۰۰۰ (شرکت آرمان طب ایرانیان) و نهایتاً با اضافه کردن فیکساتیو (اسیداستیک ۱: متانول ۳) و سانتریفیوژ مجدد پایان پذیرفت. در مراحل بعد تهیه لام و رنگ آمیزی با گیمسا با استفاده از تریپسین (روش G باندینگ) انجام گرفت. در نهایت کاریوتایپ تهیه شده مورد آنالیز و عکس برداری با میکروسکوپ نوری Nikon و نرم افزار Argenit قرار گرفت.

بحث

یافته های کلینیکی، رادیولوژی و آزمایشگاهی در رابطه با بیماران مورد مطالعه، علائم معمول در سندرم ترنر را نمایان کرد. برای تایید سندرم ترنر نیاز به انجام آزمایشهای ژنتیکی با هدف بررسی ناهنجاری های تعدادی و ساختاری کروموزوم های مربوط بود که در اینجا نتایج حاصل از تجزیه و تحلیل ۵۰ سلول متافازی وجود ناهنجاری کروموزومی نادر (46, X ,dic(X)) در

دستگاه تناسلی) هستند که اگرچه اغلب در اوایل کودکی برطرف می شود اما بعداً مکرر عود می کند. تصور می شود ژنهای ایجادکننده این فنوتیپ در سندروم ترنر به دلیل کمبود فعالیت یک ژن لنفونیک در ناحیه $Xp11,4$ و $Yp11,2$ غیر از ژن SHOX که از غیر فعال شدن ایکس فرار می کند ناشی شود. با در نظر گرفتن این موضوع که بیمار شمار یک نسبت به بازوی کوتاه کروموزوم X مونوزومی داشت، در بدو تولد ادم دست و پا داشته و لنفوم جزئی داشته که احتمالاً مربوط به حذف ژن های مذکور در بازوی کوتاه کروموزوم X است (۱۹، ۲۰). در صورتی که بیمار دوم که حالت موزائیک داشت در هنگام تولد علائم ادم را نشان نداد که این موضوع نشان میدهد علاوه بر ژن های مذکور، ژن های دیگری نیز در بروز ادم دخالت دارند که در بیمار دوم دچار تغییر نشده است. اگر چه اثبات این موضوع نیازمند شناسایی دقیق نقاط حذف شده، ژن های مربوطه و مطالعات مولکولی است

علاوه بر موارد فوق نارسایی های تخمدان در هر دو بیمار مشاهده شده که حذفهای دربرگیرنده بخشی از $Xp11$ می توند منجر به نارسایی تخمدان در حدود نیمی از بیماران شود، اگرچه حذفهای دیستال مانند $Xp21$ معمولاً فنوتیپ ملایم تری را نشان می دهند (۲۱، ۲۲). حذف بازوی بلند (Xq) به دلیل از دست رفتن ژن نارسایی تخمدان زودرس (POF)، باعث نارسایی اولیه یا ثانویه تخمدان می شود (۲۳، ۲۴). مشابه حذف Xp علائم ناشی از حذف ناحیه پروگزیمال ($Xq13$) معمولاً شدیدتر بوده و این بیماران دچار عدم توسعه پستان، آمنوره اولیه و نارسایی غدد جنسی می شوند (۲۵، ۲۶). با در نظر گرفتن این موضوع که تشخیص ایزودیستریک X در بیماران مورد مطالعه توسط روش G بندیک صورت گرفته، برای تشخیص دقیق نواحی حذف به منظور شناسایی ژن های درگیر انجام تکنیک هیبریدایزاسیون (FISH) در مطالعات آتی مد نظر قرار گرفته است. با توجه به نتایج این مطالعه، در والدین بچه های مبتلا به سندروم ترنر جهت مشخص کردن حامل بودن برای ناهنجاری های کروموزوم X، کاربوتایپ G بندینگ پیشنهاد می گردد تا در صورت حامل بودن برای کروموزوم غیر طبیعی، در حاملگی های بعدی جهت پیشگیری از تولد فرزند مبتلا، اقدام شود.

منابع:

1. Gravholt CH, Andersen NH, Conway GS, Dekkers OM, Geffner ME, Klein KO, et al. Clinical practice guidelines for the care of girls and women with Turner syndrome: proceedings from the 2016 Cincinnati International Turner Syndrome Meeting. *European journal of endocrinology*. 2017;177(3):G1-G70.
2. Ibarra-Ramirez M, Martínez-de-Villarreal LE. Clinical and genetic aspects of Turner's syndrome. *Medicina universitaria*. 2016;18(70):42-8.
3. Gravholt CH, Viuff MH, Brun S, Stochholm K, Andersen NH. Turner syndrome: mechanisms and management. *Nature Reviews Endocrinology*. 2019;15(10):601-14.
4. Armstrong JM, Malhotra NR, Lau GA. Seminoma In A Young Phenotypic Female With Turner Syndrome 45, XO/46, XY Mosaicism: A Case Report With Review Of The Literature. *Urology*. 2020.
5. Domozhirev AY, Mazzilli JL, Wetsel RA, Zsigmond EM. Generation of CDML012-A-1 cells: A pluripotent human embryonic stem cell model of Turner's syndrome. *Stem cell research*. 2019;39:101508.
6. Folsom LJ, Slaven JE, Nabhan ZM, Eugster EA. Characterization of spontaneous and induced puberty in girls with Turner syndrome. *Endocrine Practice*. 2017;23(7):768-74.
7. Tuke MA, Ruth KS, Wood AR, Beaumont RN, Tyrrell J, Jones SE, et al. Mosaic Turner syndrome shows reduced penetrance in an adult population study. *Genetics in Medicine*. 2019;21(4):877-86.
8. Wu H-H, Li H, editors. Karyotype classification, clinical manifes-

X را داشت در صورتی که بیمار دوم موزائیک و ترکیبی از سلول های فاقه کروموزوم X (۴۵، X) و X دیسنتریک داشت.

سندروم ترنر با یک رده سلولی خالص $X,45$ که به عنوان سندروم هیپوپلازی تخمدان مادرزادی نیز شناخته می شود موجب تظاهرات بالینی شامل اختلالات رشد، ناهنجاریهای سیستم تولید مثل، ناهنجاریهای قلبی عروقی و بیماریهای خودایمنی می شود. با توجه به طیف گسترده ای از علائم تصور میشود که چندین ژن کروموزوم ایکس ممکن است در بروز سندروم ترنر نقش داشته باشند. از طرفی مطالعات نشان داده اند بازآرایی های کروموزومی مربوط به کروموزوم X بسته به ژن های درگیر علائم فنوتیپی مختلفی را در بیماران مبتلا سبب می شوند. مثلاً بیماران دارای کروموزوم ایزودیستریک X با حذف Xq می تواند از نظر فنوتیپی بسیار متفاوت از بیماران با ایزودیستریک X با حذف Xp باشند و در عین حال طیفی از علائم مختلف مربوط به حذفهای X و سندروم ترنر را نشان دهند (۱۲، ۱۵).

بیشتر زنان با حذف Xp صرفنظر از عملکرد تخمدان، مثل دو بیمار گزارش شده در مطالعه حاضر کوتاه قامت هستند و از این فرضیه که ژنهای تعیین کننده دیگری می توانند در این مناطق تاثیرگذار باشد حمایت می کند. مبنای ژنتیکی دقیق سندروم ترنر مشخص نیست اما به نظر میرسد که حذف Xp (یا از دست دادن Y) برای ایجاد فنوتیپ کامل کافی باشد (۱۶). کوتاهی قد که در هر دو بیمار ما مشاهده شده و همچنین ناهنجاریهای استخوانی احتمالاً ناشی از حذف یک آلل SHOX باشد که یک فاکتور رونویسی در $Xp22$ است. این ژن اساساً در سلولهای استخوانی بیان می شود. ژن (SHOX)، که در منطقه اتوزومی کاذب Xp قرار دارد، مسئول بسیاری از علائم (ویژگی های اسکلتی) ناشی از سندروم ترنر نظیر کوتاهی قد است. بنابراین، حتی اگر فردی دو کروموزوم ایکس داشته باشد فقدان یکی از دو آلل ژن مذکور منجر به کوتاهی قد و تغییر اسکلتی معمول در ترنر می شود (۱۷، ۱۸).

ادم مادرزادی دست و پا و گردن (در بیش از ۶۰٪ بیماران) یک شاخص تشخیصی مشترک و کلیدی زمان تولد است. اکثر بیماران در بدو تولد مبتلا به لنف ادم ۴ اندام (تورم محدود به پاها و دست ها بدون ورم صورت یا

tations and outcome in 124 Turner Syndrome patients in China. *Annales d'endocrinologie*; 2019: Elsevier.

9. KADAKOL GS, BULAGOUDA RS, HADIMANI G, PATIL SV. CLINICAL AND CYTOLOGICAL STUDY ON TURNER SYNDROME. *Asian J Pharm Clin Res*. 2017;10(4):3-5.

10. Noordman I, Duijnhouwer A, Kapusta L, Kempers M, Roelveland N, Schokking M, et al. Phenotype in girls and women with Turner syndrome: Association between dysmorphic features, karyotype and cardio-aortic malformations. *European journal of medical genetics*. 2018;61(6):301-6.

11. Teague EK. Variant Karyotypes of Turner Syndrome: A Genotype/Phenotype Correlation Study: The University of Oklahoma Health Sciences Center; 2018.

12. Chadwick BP. Characterization of chromatin at structurally abnormal inactive X chromosomes reveals potential evidence of a rare hybrid active and inactive isodicentric X chromosome. *Chromosome Research*. 2019:1-15.

13. Si YM, Dong Y, Wang W, Qi KY, Wang X. Hypospadias in a male infant with an unusual mosaic 45, X/46, X, psu idic (Y) (p11. 32)/46, XY and haploinsufficiency of SHOX: A case report. *Molecular medicine reports*. 2017;16(1):201-7.

14. Ekici C, Esener Z, Korkmaz S, Saltürk N, Yüksel S, Koç A. A Rare Mosaic Karyotype of 45, X/46, X, psu idic (Y)(p11. 32)/46, XY with SHOX Haploinsufficiency, External Male Genitalia, and Short Stature. *Sexual Development*. 2019;13(1):41-6.

15. Melaragno MI, Fakh LM, Cernach MC, Maccagnan P. Isodicentric X chromosome and mosaicism: report on two cases of

- 45, X/46, X, idic (Xq)/47, X, idic (Xq), idic (Xq) and review of the literature. *American journal of medical genetics*. 1993;47(3):357-9.
- 16.Ogata T, Goodfellow P, Petit C, Aya M, Matsuo N. Short stature in a girl with a terminal Xp deletion distal to DXYS15: localisation of a growth gene (s) in the pseudoautosomal region. *Journal of medical genetics*. 1992;29(7):455.
- 17.Rappold GA, Fukami M, Niesler B, Schiller S, Zumkeller W, Bettendorf M, et al. Deletions of the homeobox gene SHOX (short stature homeobox) are an important cause of growth failure in children with short stature. *The Journal of Clinical Endocrinology & Metabolism*. 2002;87(3):1402-6.
- 18.Binder G. Short stature due to SHOX deficiency: genotype, phenotype, and therapy. *Hormone research in paediatrics*. 2011;75(2):81-9.
- 19.Boucher CA, Sargent CA, Ogata T, Affara NA. Breakpoint analysis of Turner patients with partial Xp deletions: implications for the lymphoedema gene location. *Journal of medical genetics*. 2001;38(9):591-8.
- 20.Atton G, Gordon K, Brice G, Keeley V, Riches K, Ostergaard P, et al. The lymphatic phenotype in Turner syndrome: an evaluation of nineteen patients and literature review. *European Journal of Human Genetics*. 2015;23(12):1634-9.
- 21.Bardoni B, Zanaria E, Guioli S, Florida G, Worley KC, Tonini G, et al. A dosage sensitive locus at chromosome Xp21 is involved in male to female sex reversal. *Nature genetics*. 1994;7(4):497-501.
- 22.Zinn AR, Tonk VS, Chen Z, Flejter WL, Gardner HA, Guerra R, et al. Evidence for a Turner syndrome locus or loci at Xp11. 2-p22. 1. *The American Journal of Human Genetics*. 1998;63(6):1757-66.
- 23.Persani L, Rossetti R, Cacciatore C. Genes involved in human premature ovarian failure. *Journal of molecular endocrinology*. 2010;45(5):257.
- 24.Shelling AN. Premature ovarian failure. *Reproduction*. 2010.
- 25.Cooney CM, Bruner GR, Aberle T, Namjou-Khales B, Myers LK, Feo L, et al. 46, X, del (X)(q13) Turner's syndrome women with systemic lupus erythematosus in a pedigree multiplex for SLE. *Genes & Immunity*. 2009;10(5):478-81.
- 26.Jalal SM, Dahl R, Erickson L, Zimmerman D, Lindor N. Cytogenetic and clinical characteristics of a case involving complete duplication of Xpter--> Xq13. *Journal of medical genetics*. 1996;33(3):237-9.