

آدنوم بزرگ پاراتیروئید با تظاهر اولیه درد استخوانی

دکتر محمد تقی صالحیان، دکتر سیدمجتبی مهرداد، دکتر مهرداد مقیمی، دکتر محمود حسین زاده ملکی*

* گروه جراحی عروق، دانشگاه علوم پزشکی شهید بهشتی

چکیده

هیپرپاراتیروئیدیسم اولیه بیماری نسبتاً شایعی است، اما آدنوم بزرگ در موارد نادری دیده می‌شود. در این مقاله به گزارش یک مورد آن می‌پردازیم. خانم ۳۹ ساله‌ای با شکایت دردهای استخوانی اندام تحتانی از ۳ سال قبل مراجعه نمود. سابقه هیپوتیروئیدیسم و درمان با لووتیروکسین را از ۱۰ سال قبل داشته و در معاینه بیمار برجستگی در پیل تحتانی لوب راست تیروئید قابل لمس بود. در آزمایشان بعمل آمده بیمار یوتیروئید بود. اسکن نشان دهنده آدنوم پاراتیروئید در پیل تحتانی لوب راست تیروئید بود. حین عمل جراحی آدنوم ۲×۳×۶ سانتیمتری و به وزن ۲۲ گرم وجود داشت و بقیه غدد پاراتیروئید نرمال بود. گزارش آسیب شناسی آدنوم پاراتیروئید بود.

مبتلایان به آدنوم بزرگ پاراتیروئید با علائمی غیراختصاصی مراجعه می‌نمایند. جهت پیشگیری از بروز عوارض بیماری توصیه می‌شود در بیماران مشکوک علاوه بر آزمایشات مرسوم، سطح سرمی کلسیم و فسفر نیز اندازه‌گیری شود و در صورتی که افزایش کلسیم و کاهش فسفر وجود داشته باشد، بررسی سطح پاراتورمون تشخیصی خواهد بود. واژگان کلیدی: آدنوم پاراتیروئید، درد استخوانی.

مقدمه

هیپرپاراتیروئیدیسم اولیه بیماری نسبتاً شایعی است که شیوعی حدود ۲۵ درصد هزار دارد. علت این بیماری در اکثر موارد آدنوم پاراتیروئید می‌باشد (۲،۱). علائم بیماری براساس پیشینه تحقیق غیراختصاصی است از جمله تظاهرات کلینیکی این بیماری می‌توان به سنگهای کلیوی، بیماریهای استخوانی، زخمهای معده و هیپرتانسیون و سایر علایم غیراختصاصی دیگر مانند ضعف و بی حالی، تهوع و بی‌اشتهایی، کاهش تون عضلانی، علایم مغزی و ... اشاره نمود. این بیماری اغلب در دهه ۵ و ۶ زندگی بروز می‌کند (۶-۱).

در مورد معیار مشخص کردن آدنوم بزرگ در مواردی وزن بیش از ۵ گرم (۲) و در مواردی وزن بیش از ۳/۵ گرم (۶) گزارش شده است که در مقایسه با وزن نرمال غده که حدود

۰/۰۵ گرم می‌باشد، حدود ۱۰۰ برابر خواهد بود. البته در مقالات وزن بسیار بالاتر مثلاً ۹۰ گرم (۵) نیز گزارش شده است.

معرفی بیمار

خانم ۳۹ ساله‌ای با شکایت دردهای استخوانی در اندامهای تحتانی به درمانگاه بیمارستان طالقانی مراجعه نمود. بیمار سابقه شروع دردهای استخوانی ژنرالیزه به‌ویژه در اندامهای تحتانی را از ۳ سال قبل ذکر می‌کند. در این مدت از یبوست مزمن نیز رنج می‌برده است. بیمار سابقه هیپوتیروئیدیسم داشت که تحت درمان با لووتیروکسین یک عدد روزانه از ۱۰ سال قبل بود. همچنین سابقه اوتیت را در ۱۱ سال قبل ذکر می‌کند.

علائم حیاتی بیمار در زمان بستری: فشارخون ۱۴/۹۰/۱۳۰ mmHg، ضربان قلب ۸۰ در دقیقه، تعداد تنفس ۱۴ در دقیقه و درجه حرارت ۳۷ درجه سانتیگراد.

آدرس نویسنده مسئول: تهران، ولنجک، بیمارستان آیتا... طالقانی، بخش جراحی عروق، دکتر محمدتقی صالحیان

تاریخ دریافت مقاله: ۱۳۸۴/۱۱/۱۸

تاریخ پذیرش مقاله: ۱۳۸۵/۶/۱۲

هیپرپاراتیروئیدیسم اولیه ناشی از آدنوم بزرگ پاراتیروئید تحت عمل جراحی قرار گرفت که آدنوم بزرگ به وزن ۲۲ گرم و اندازه $۶ \times ۳ \times ۲$ سانتی‌متر با جواب پاتولوژی آدنوم پاراتیروئید وجود داشت.

در گزارشات قبلی در یک مورد معرفی بیمار، بیماری ۱۲ ساله با شکایت چاقی، ناتوانی و ضعف عضلانی که در معاینه توده ۳×۲ سانتی‌متری در قسمت قدامی تحتانی گردن سمت راست و سطح کلسیم سرم ۱۲mg/dl و کلسیم ادرار ۲۴ ساعت $۶ \text{mg}/24\text{h}$ و آلکالن فسفاتاز ۱۹۶۶IU/L گزارش شد. سی‌تی اسکن و سونوگرافی بیمار آدنوم ۳×۲ سانتی‌متری پاراتیروئید را نشان داد و در گرافی جمجمه نمای فلفل نمکی داشت که آدنوم پاراتیروئید با وزن $۵/۲۵$ گرم برداشته شد. بیمار بعد از عمل دچار اسپاسم کارپوپدال شد و با کلسیم وریدی درمان گردید (۲).

مورد دیگر مربوط به بیماری ۵۰ ساله با نوروفیروماتوزیس فامیلیال و با کلسیم سرم یک گرم در دسی‌لیتر و نفروکلسینوزیس و نارسایی کلیه بود که در ارزیابی‌ها آدنوم مدیاستینال $۲/۹ \times ۴/۵ \times ۵/۷$ سانتی‌متری داشت و به هنگام رزکسیون توموری به وزن $۹۳/۵$ گرم پیدا شد و بعد از عمل از نظر سمپتوماتولوژیک کاملاً بهبود یافت (۴). در گزارش دیگری خانم ۴۳ ساله که بواسطه ضعف عضلانی از ۴ ماه قبل بستری شده بود، بررسی شد. در بررسی بعمل آمده سطح پاراتورمون بالا بود و توده‌ای در مدیاستن در سی‌تی اسکن دیده شد که در عمل جراحی آدنوم پاراتیروئید با ابعاد $۶ \times ۴/۵ \times ۲/۸$ سانتی‌متر با وزن ۹۰ گرم خارج شد. در طی دو سال پیگیری سطح سرمی کلسیم و پاراتورمون نرمال بود (۵). در مورد علت احتمالی ایجاد آدنوم بزرگ پاراتیروئید به‌نظر می‌رسد تشخیص دیر هنگام بیماری به‌واسطه علائم غیراختصاصی در آن دخیل باشد. از جمله عوارض بیماری می‌توان به کاهش دانسیته استخوانی، شکستگی‌های پاتولوژیک، کیستهای استخوانی، سنگهای کلیوی و کیسه صفرا، زخم معده، هیپرتانسیون و اختلالات روانی اشاره نمود (۱، ۳، ۶). باید توجه داشت که تشخیص زودرس بیماری سبب پیشگیری از بروز چنین عوارضی خواهد شد.

نکته مهم دیگر در مورد آدنوم بزرگ پاراتیروئید، احتمال بدخیم بودن آن است ولی همانطور که مشاهده گردید علیرغم بزرگی این تومور، شواهدی از بدخیمی در آن دیده نشد. جهت پیشگیری از بروز عوارض بیماری توصیه می‌شود در بیماران مشکوکی که با علائم غیراختصاصی مراجعه می‌کنند علاوه بر آزمایشات روتین سطح سرمی کلسیم و فسفر نیز

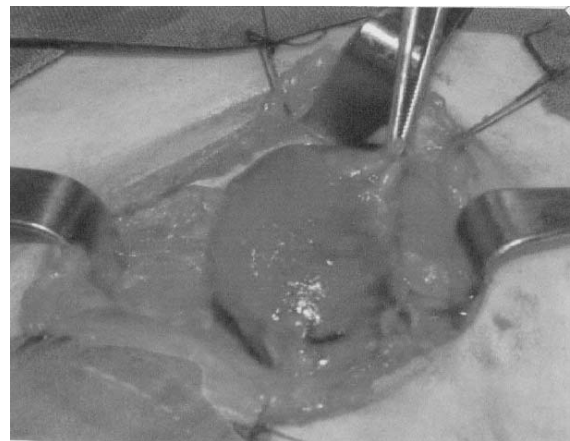
در معاینه فیزیکی، بیمار با حال عمومی خوب و درد اندام تحتانی مراجعه نمود. در معاینه سر و گردن برجستگی در پل تحتانی لوب راست تیروئید قابل لمس بود. سایر معاینات نکته پاتولوژیکی نداشت.

آزمایشات در زمان بستری در زیر آمده است:

پلاکت: $۲۴۶۰۰/mm^3$ ، هموگلوبین: $۱۱/۵ \text{gr/dl}$ ، گلبول سفید: $۵۳۰۰/mm^3$ ، آلکالین فسفاتاز: ۷۷۶U/L ، کراتینین: $۰/۹ \text{mg/dl}$ ، BUN: ۱۵mg/dl ، T4: $۹/۳ \mu\text{g/dl}$ ، TSH: $۰/۳ \mu\text{u/ml}$ ، فسفر: $۲/۷ \text{mg/dl}$ ، کلسیم: $۱۲/۵ \text{mg/dl}$ ، هورمون پاراتیروئید: $۳۰۸/۷ \text{pg/ml}$.

گرافی‌های لگن، استخوانهای فمور، کف دستها و جمجمه تنها نشان دهنده کاهش دانسیته استخوانی بود و یافته پاتولوژیک دیگری وجود نداشت. بیمار تحت عمل جراحی پاراتیروئیدکتومی قرار گرفت که آدنوم پاراتیروئید به ابعاد $۶ \times ۳ \times ۲$ سانتی‌متر در پل تحتانی لوب راست تیروئید با وزن ۲۲ گرم برداشته شد (شکل ۱). گزارش پاتولوژی، پاراتیروئید آدنوما بود.

بعد از عمل بیمار به مدت ۴ روز تحت درمان با کلسیم گلوکونات ۱۰% قرار گرفت و سپس با کلسیم فورت خوراکی درمان ادامه یافت و مرخص گردید.



شکل ۱- آدنوم بزرگ در پل تحتانی لوب راست تیروئید

بحث

هیپرپاراتیروئیدیسم اولیه اکثراً با علائم غیراختصاصی بروز می‌کند و علت شایع آن آدنوم پاراتیروئید است. در مواردی با توجه به تاخیر در تشخیص بیماری، آدنوم بزرگ بوجود می‌آید. در مورد معرفی شده توسط ما، بیمار خانم ۳۹ ساله‌ای بود که به علت دردهای استخوانی مراجعه نموده و بعد از انجام بررسی‌های کلینیکی و پاراکلینیکی با تشخیص

عوارض دیررس آن مانند پوکی استخوان، کیستهای استخوانی، شکستگی پاتولوژیک و غیره کمک کننده می باشد.

اندازه گیری شود و در صورتی که افزایش کلسیم و کاهش فسفر وجود داشت بررسی سطح پاراتورمون تشخیصی خواهد بود. این روش در تشخیص زودرس بیماری و پیشگیری از بروز

REFERENCES

1. Schwartz S, Spencer F, Shires T, editors. Principles of Surgery. 7th edition, New York: McGrawHill, 1999;p:1661-1714.
2. Prasad TR, Bhatnagar V. Giant solitary parathyroid adenoma presenting with bone disease. Indian Pediatr 2002; 39(11): 1044-7.
3. Emmelot-Vonk MH, Samson MM, Raymakers JA. Cognitive deterioration in elderly due to primary hyperparathyroidism—resolved by parathyroidectomy. Ned Tijdschr Geneesk. 2001; 145(41): 1961-4.
4. Dieter RA Jr, O'Brien T, Carpenter R. Giant mediastinal parathyroid adenoma with hypercalcemia. Int Surg 2002; 87(4): 217-20.
5. Batsakis C, Kalkana C, Ilias I, Panoutsopoulos G, Christakopoulou I. Giant mediastinal parathyroid adenoma in a woman with hypercalcemia. Clin Nucl Med 2001; 26(11): 950-1.
6. Lalanne-Mistrih ML, Ogniois-Ausse P, Goudet P, Cougard P. Giant parathyroid tumors: characterization of 26 glands weighing more than 3.5 grams. Ann Chir 2002; 127(3): 198-202.