

ارزیابی هیستوپاتولوژیکی تأثیر تثبیت بافت به کمک امواج مایکروویو، بر تغییرات پس از مرگ در بافت کلیه دکتر علی انیسیان^{*۱}

^۱گروه دامپزشکی، دانشگاه آزاد اسلامی واحد ابهر

چکیده

سابقه و هدف: تغییرات ساختمانی پس از مرگ بافتی، یکی از مشکلات تکنیک‌های تشخیصی در پاتولوژی و بافت‌شناسی محسوب می‌شوند. در این مطالعه، اثرات امواج مایکروویو، جهت سرعت بخشیدن به تثبیت بافت و ممانعت از اثرات تخریبی اتولیز پس از مرگ در بافت، مورد ارزیابی قرار گرفت.

روش بررسی: تعداد ۲۴ قطعه جوجه، انتخاب و به طور تصادفی به ۸ گروه سه‌تایی تقسیم شدند. همه جوجه‌ها در یک زمان کشته شده و کلیه هر گروه، در ساعت‌های صفر، ۱، ۳، ۵، ۱۰، ۱۵، ۲۰ و ۲۵ پس از مرگ، خارج و مورد آزمایش قرار گرفت. در هر حیوان، کلیه راست، با استفاده از روش رایج، در محلول فرمالین ۱۰٪ بافرشده، تثبیت شد (شاهد) ولی کلیه‌های چپ، پس از تاباندن امواج مایکروویو، تحت عملیات تثبیت بافت قرار گرفتند. نمونه‌ها، پس از آبیگری، شفاف‌سازی و آکندگی، با پارافین، قالب‌گیری شده و از آنها برش‌هایی با ضخامت ۵ میکرون تهیه شد. برش‌های بافتی، پس از رنگ‌آمیزی، به وسیله میکروسکوپ نوری مورد مطالعه و بررسی توصیفی قرار گرفتند.

یافته‌ها: تغییرات مورفولوژیک و ساختاری بافتی در طی ۲۰ ساعت اول پس از مرگ بافت، در نتیجه استفاده از هر دو روش، مشابه بود. لیکن در نمونه‌های تهیه‌شده در ساعت ۲۵ بعد از مرگ، بافت‌های پایدارشده توسط روش رایج، دچار تغییرات ساختاری پس از مرگ شده بودند؛ در حالی که بافت‌هایی که پس از تابش امواج مایکروویو، تثبیت شده بودند، تا حد بیشتری ساختمان طبیعی خود را حفظ نموده بودند.

نتیجه‌گیری: در مورد بافت‌هایی که تا ۲۵ ساعت از مرگ آنها می‌گذرد، استفاده از امواج مایکروویو قبل از تثبیت، ضمن تسریع نفوذ ماده تثبیت‌کننده به داخل بافت، با متوقف‌ساختن روند تجزیه بافت، موجب حفظ نسبی ساختمان طبیعی بافت شده بود. پیشنهاد می‌شود مطالعات تکمیلی دیگری با استفاده از تکنیک‌های ارزیابی کامپیوتری تصاویر بافتی به کمک نرم‌افزارهای مربوط، ایمونوهیستوپاتولوژی و میکروسکوپ الکترونی انجام شوند.

واژگان کلیدی: اتولیز؛ تثبیت بافت؛ مایکروویو؛ کلیه؛ پاتولوژی؛ هیستوپاتولوژی.

مقدمه

درون سلول، نشد کرده و باعث از بین رفتن سلول و در نهایت، تغییر در ساختمان طبیعی بافت می‌گردد. برای حل این مشکل و برای اینکه ساختمان طبیعی بافت، تا مدت‌ها پس از مرگ، حفظ و نگهداری شود، از روش تثبیت یا پایدارکردن بافت استفاده می‌نمایند. این روند، موجب می‌شود ساختمان بافت، تا حد امکان، شبیه زمان زنده بودن آن حفظ گردد. امروزه مواد مختلفی از قبیل مواد آلدئیدی، عوامل اکسیدکننده، عوامل تخریب‌کننده پروتئین یا کواگولان‌ها برای این منظور به کار برده می‌شوند که همگی، به علت داشتن

تغییرات ساختمانی پس از مرگ بافتی، یکی از مشکلات تکنیک‌های تشخیصی در پاتولوژی و بافت‌شناسی محسوب می‌شوند. یکی از علل تغییرات ساختمانی پس از مرگ در بافت، از بین رفتن توانایی غشای لیزوزوم‌ها در نگهداری محتویات آنها است که در نتیجه، آنزیم‌های تجزیه‌کننده، به

*نویسنده مسئول مکاتبات: دکتر علی انیسیان؛ ابهر، دانشگاه آزاد اسلامی واحد ابهر، گروه دامپزشکی؛
پست الکترونیک: anissian@iau-abhar.ac.ir
تاریخ دریافت مقاله: ۱۳۸۶/۱۱/۲۳
تخ پذیرش مقاله: ۱۳۸۷/۵/۱۲

مایکروویو، جزو امواج الکترومغناطیسی می‌باشند که بسیار شبیه به امواج رادار هستند. این امواج می‌توانند با فرکانس ۲۴۵۰ مگاهرتز در ثانیه، چند سانتی‌متر به درون مواد بیولوژیکی نفوذ نمایند. انرژی این امواج در بافت، جذب و تبدیل به گرما می‌شود. مولکول‌های قطبی موجود در بافت، مانند مولکول‌های آب، تحت تأثیر این امواج، به شدت به جنبش درآمده و ایجاد گرما می‌نمایند (۶).

در این رابطه، در یکی از گزارشات اعلام شده است که تثبیت بافت در فرمالین ۱۰ درصد بافرشده، در صورتی که نمونه بافتی، یک ساعت قبل از قراردادن در فرمالین، مورد تابش امواج مایکروویو قرار داده شود، موجب بهتر شدن کیفیت بافت‌های تثبیت‌شده می‌گردد. در مطالعه فوق‌الذکر، زمانی که زمان تابش امواج مایکروویو، کمتر از ۱۵۰ ثانیه انتخاب شد، هیچ اثر سوئی در رنگ‌آمیزی‌های اختصاصی بافت ایجاد نشده و حتی در مقایسه با روش رایج، هنگام برش‌گیری، چروکیدگی کمتری به وجود آمد (۷).

حال این سؤال مطرح است که با استفاده از امواج مایکروویو، اقدامات مربوط به پایدارکردن بافت، تا چه زمانی پس از نمونه‌برداری می‌توانند به تأخیر بیفتند، بدون اینکه تغییرات پس از مرگ، در ساختمان بافت مشاهده شود؟ برای پاسخ به این پرسش، در این مطالعه، یکی از حساس‌ترین اندام‌های بدن در برابر تغییرات ساختاری پس از مرگ (اتولیز)، یعنی کلیه، مورد استفاده قرار گرفت. هدف از انجام این مطالعه، ارزیابی اثرات امواج مایکروویو در تثبیت و حفظ سازمان کلی بافت، بویژه در بافت‌هایی بود که مدت زمان نسبتاً زیادی از مرگ آنها می‌گذشت.

مواد و روش‌ها

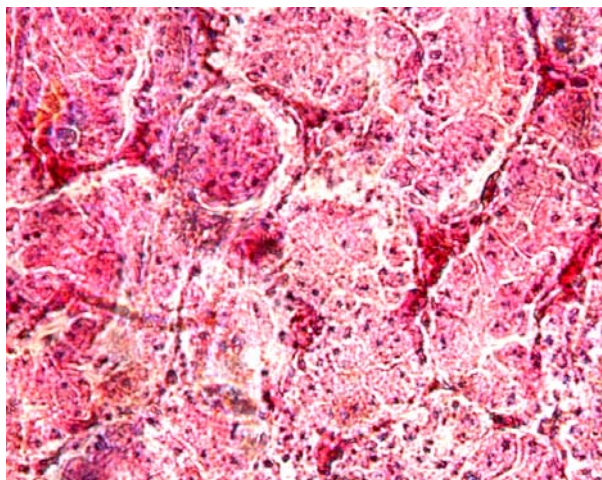
در این مطالعه مداخله‌ای و تجربی، تعداد ۲۴ قطعه جوجه هم‌سن از نژاد لوهمن (Lohmann) انتخاب و به طور تصادفی، به ۸ گروه سه‌تایی تقسیم شدند. پس از طی یک دوره پرورش یک ماهه در شرایط کاملاً یکسان و تغذیه با حبه‌های غذای آماده (Pellets)، همه آنها با جابجایی مهره گردنی، کشته شده و تا زمان نمونه‌برداری، در دمای اتاق (22 ± 2) درجه سانتی‌گراد قرار داده شدند. در ساعت‌های صفر، ۱، ۳، ۵، ۱۰، ۱۵، ۲۰ و ۲۵ پس از مرگ، کلیه آنها از بدن خارج شد. کلیه‌های راست هر حیوان، بلافاصله پس از جداکردن از بدن حیوان، طبق روش رایج، در فرمالین (مرک، آلمان) ۱۰٪ بافرشده قرار داده شد (به عنوان شاهد) (۲). کلیه‌های چپ،

مولکول‌های بزرگ، به کندی به داخل بافت نفوذ می‌نمایند (۱). این امر موجب می‌شود برای تثبیت بافت، وقت زیادی صرف شده و از طرفی، ماده تثبیت‌کننده، دیرتر به عمق بافت نفوذ نماید و سلول‌هایی که در آنجا قرار گرفته‌اند، به ویژه اگر بافت، ضخامت بیشتری داشته باشد، دیرتر پایدار شده و در نتیجه، تغییرات پس از مرگ در آنها مشهودتر باشد. این موضوع می‌تواند، به طور جدی در مطالعه نمونه بافتی و تشخیص بیماری توسط پاتولوژیست، خلل وارد نماید. برای حل این مشکل و حصول نتیجه بهتر، پیشنهاد گردیده که ضخامت بافت، تا حد امکان نازک باشد؛ به طوری که از ۵ میلیمتر تجاوز ننماید (۲). اگرچه رعایت این نکته در آزمایشگاه می‌تواند نتیجه مطلوب را به دست دهد، ولی باید توجه داشت که این خود، نوعی محدودیت محسوب می‌گردد؛ چرا که گاهی ممکن است هنگام نمونه‌برداری، به سبب ضرورت و یا فقدان لوازم کافی و یا عدم دسترسی به ظروف متعدد، بافت با قطری بیش از حد توصیه شده، برداشته شود که در این صورت، قسمت‌های عمقی بافت، به خوبی پایدار نشده و سلول‌های آن دستخوش تغییرات پس از مرگ خواهند گردید.

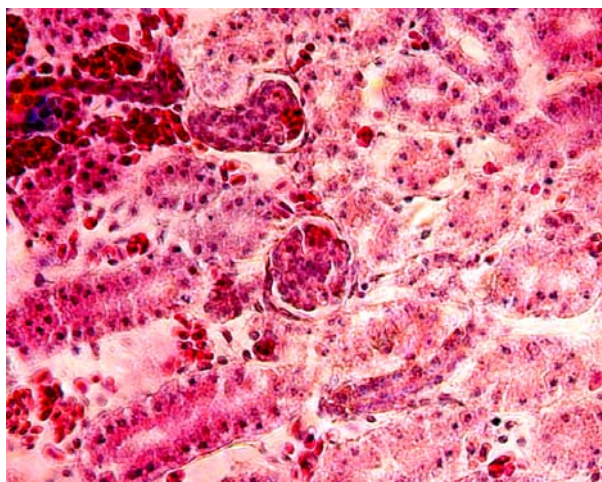
از سوی دیگر، در تکنیک‌های آزمایشگاهی معمول، اقدامات مربوط به پایدارکردن بافت، می‌بایست ظرف مدت زمان کوتاهی از تهیه نمونه بافتی، آغاز شوند. چرا که آنزیم‌های حاصل از تخریب بافت، از قبیل آلکالاین فسفاتاز و سوکسینیک دهیدروژناز، ظرف مدت ۲ ساعت پس از مرگ، در بافت ظاهر می‌شوند (۳). نشان داده شده است تغییراتی که پس از مرگ در لوله‌های دیستال کلیه رت ایجاد می‌شوند، مشابه تغییرات مشاهده شده در آپویتوز بوده و می‌توانند ناشی از فعال شدن اندونوکلازهای اندوژن باشند (۴). اگر مدت بین زمان نمونه‌برداری تا زمان قراردادن بافت در تثبیت‌کننده، طولانی شود، ممکن است قبل از تثبیت شدن بافت، روند اتولیز در سلول‌های مستقر در مرکز بافت پیشروی کند. برای رفع این محدودیت باید تکنیکی به کار برد که از طرفی بتواند سرعت نفوذ ماده تثبیت‌کننده را در بافت افزایش دهد و از طرف دیگر، به کیفیت ساختاری سلول‌های بافت، خدشه‌ای وارد ننماید.

یکی از راه‌هایی که برای حل این محدودیت، مفید به نظر می‌رسد، سرعت‌بخشیدن به نفوذ ماده پایدارکننده به درون بافت است. این عمل، با استفاده از خواص فیزیکی یعنی افزایش جنبش مولکولی بافت، امکان‌پذیر می‌باشد. برای نیل به این هدف، از امواج مایکروویو کمک گرفته می‌شود (۵). امواج

داشتند. ضمن اینکه بخش عمده‌ای از آنها دچار نکروز شده بودند. هسته آنها بیشتر به شکل پیکنوزه و هایپرکروماتیک قابل مشاهده بود. ضمن اینکه حالت کاریولیز و نکروز سلولی در بافت، به وفور قابل تشخیص بود (تصویر ۱-الف). در حالی که در نمونه‌های میکروویوشده، تا حدی چهارچوب اصلی بافت، حفظ شده و گلومرول‌ها و توبول‌ها در جای خود قرار داشتند. گرچه سلول‌های آنها در حال از دست‌دادن شکل و سازمان طبیعی خود و از هم جدا شدن بودند؛ ولی هنوز به گونه‌ای نظم و ترتیب خود را حفظ کرده بودند که در مجموع، ساختمان طبیعی بافت را به ذهن متبادر می‌ساخت. گرچه تعداد زیادی از هسته‌های آنها به صورت پیکنوزه و هایپرکروماتیک درآمده بودند، ولی تعدادی هسته نرمال نیز در آنها قابل تشخیص بود (تصویر ۱-ب).



(الف)



(ب)

(رنگ‌آمیزی هماتوکسیلین و ائوزین، بزرگنمایی: $\times 400$)

تصویر ۱ بافت کلیه جوجه، ۲۵ ساعت پس از مرگ: **الف** نمونه پایدار شده با روش رایج؛ **ب** نمونه‌ای که قبل از عملیات تثبیت، ابتدا تحت تابش امواج میکروویوو قرار گرفته است.

بلافاصله پس از جداکردن از بدن، ابتدا تحت تابش امواج میکروویوو و سپس، در فرمالین ۱۰٪ بافرشده، قرار داده شدند. لازم به توضیح است که در مطالعات مشابه، توان امواج میکروویوو را معادل ۵۰۰ وات و مدت زمان را، معادل ۲۰ ثانیه در نظر گرفته‌اند (۸)، ولی در این مطالعه، به علت محدودیت دسترسی به دستگاه مولد امواج میکروویوو، پس از کالیبراسیون دستگاه خانگی مولد امواج میکروویوو از نوع Samsung G90، نمونه‌ها تحت تابش امواج میکروویوو با قدرت ۴۵۰ وات، به مدت ۳۰ ثانیه قرار داده شدند.

قطعات بافتی، پس از آگیری با الکل (بیدستان، ایران)، شفاف‌سازی با گزیلول (مرک، آلمان) و آکندگی با پارافین (مرک، آلمان)، با استفاده از پارافین، قالب‌گیری شده و سپس از عمق ۱/۵ میلی‌متری زیر سطح بافت، برش‌های ۵ میکرونی تهیه گردید. برش‌ها، با روش هماتوکسیلین و ائوزین، رنگ‌آمیزی شده (۲) و توسط دو نفر پاتولوژیست که یکی از آنها نسبت به آزمایش، بی‌اطلاع بود، مورد مطالعه میکروسکوپ نوری قرار گرفتند (۹).

یافته‌ها

در نمای میکروسکپ نوری، هیچ تفاوتی میان نمونه‌های پایدار شده به کمک میکروویوو و روش رایج، از ساعت صفر تا ساعت ۲۰ پس از مرگ، مشاهده نگردید. البته، در نمونه‌هایی که تحت تابش امواج میکروویوو قرار گرفته بودند، گلبول‌های قرمز زیادی در سطح بافت جلب نظر می‌نمود که این وضعیت در نمونه‌های روش رایج، با درجات خفیف‌تری مشاهده شد.

در هر دو گروه (نمونه‌های پایدار شده به کمک میکروویوو، و روش رایج) گلومرول‌ها و توبول‌ها در وضعیت طبیعی قرار داشته و سلول‌های آنها بدون از دست‌دادن سازمان طبیعی، در جای خود روی پرده بازال و متصل به هم قرار داشتند. هسته سلول‌ها به صورت یوکروماتیک و با یک یا دو هستک در داخل آن، جلب نظر می‌نمود. ولی در نمونه‌های ساعت ۲۵ پس از مرگ، تفاوت قابل توجهی بین نمونه‌های پایدار شده به کمک میکروویوو و روش رایج مشاهده گردید. در نمونه‌های پایدار شده با روش رایج، ساختمان طبیعی بافت، در حال نکروز و از بین رفتن بود. گلومرول‌ها، جمع و چروکیده شده بودند؛ به طوری که فضای ادراری حجیم‌تر به نظر می‌رسید. توبول‌های دیستال و پروکسیمال، کلاسیک شده و به سختی از هم قابل تفکیک و تمایز بودند. سلول‌های آنها از پرده بازال، جدا شده و سازمان خود را از دست داده و به صورت جدا از هم قرار

بحث

کامل بافت با پارافین، به ۴۵ الی ۱۰۰ دقیقه کاهش یافته است (۱۱).

از سوی دیگر در تجربه حاضر، مشخص گردید در نمونه‌های بافتی که بخشی از روند تثبیت آنها با استفاده از امواج مایکروویو انجام شده بود، در نمای میکروسکپ نوری، تا حد بیشتری ساختمان طبیعی خود را حفظ نموده بودند. این مطلب توسط سایر محققین نیز گزارش شده است (۹ و ۱۲ و ۱۳). اهمیت این روش، زمانی مشخص می‌شود که قرار باشد بافتی که چندین ساعت از مرگ آن گذشته است، ولی از نظر دستیابی به نتیجه، با اهمیت است، مورد مطالعه آسیب‌شناسی قرار بگیرد. یکی از این موارد می‌تواند در مطالعات مربوط به آسیب‌شناسی جنایی باشد.

البته باید توجه داشت که محققین معتقدند امواج مایکروویو می‌تواند آسیب‌هایی را به بافت وارد نماید که در نمای میکروسکپ الکترونی قابل مشاهده می‌باشند. از سوی دیگر، بعضی گزارشات نیز حاکی از حفظ کیفیت بافت برای مطالعات میکروسکپ الکترونی می‌باشند (۴ و ۱۲). بنابراین پیشنهاد می‌شود مطالعات تکمیلی دیگری با استفاده از تکنیک‌های ارزیابی کامپیوتری تصاویر بافتی به کمک نرم‌افزارهای مربوط (۱۵)، ایمونوهیستوپاتولوژی (۹) و میکروسکوپ الکترونی نیز انجام شوند تا کلیه جوانب تغییرات بافتی استفاده از این روش، مورد بررسی جامع قرار گیرند.

ضمناً، این مطالعه فقط بر پایه بررسی توانایی امواج مایکروویو در حفظ یا عدم حفظ سازمان کلی بافت انجام شده است؛ که همانطور که قبلاً نیز اعلام شد، تفاوت این تأثیر، در ساعت ۲۵ بعد از مرگ بافت، بطور واضح و مشهود بود. لازم است مطالعات دیگری نیز به منظور بررسی تغییرات جزئی بافت در زمان‌های کمتر از ۲۰ ساعت پس از مرگ، انجام شوند.

این مطالعه نشان داد که پایداری بافت به کمک امواج مایکروویو، بعد از گذشت ۲۵ ساعت از زمان مرگ می‌تواند در بافت حساسی همچون کلیه، مؤثر واقع شود؛ زیرا نشان داده شد که تغییرات ساختمانی در بافت، پس از پایداری با این روش، به سرعت متوقف گردیده است. نکته‌ای که این مطالعه را با سایر مطالعات، متفاوت می‌سازد، این است که در این مطالعه، مدت زمان بررسی بافت‌های مرده، تا ۲۵ ساعت ادامه داشت که در مطالعات دیگر، به این موضوع پرداخته نشده بود. همچنین در این مطالعه، از دستگاه مایکروویو خانگی به عنوان منبع تابش امواج مایکروویو استفاده شد که در سایر مطالعات از مایکروویو آزمایشگاهی استفاده شده است (۱۰).

امواج مایکروویو با افزایش جنبش مولکول‌های قطبی، باعث افزایش نفوذ ماده تثبیت‌کننده به درون بافت می‌شوند (۷). در نتیجه، ماده تثبیت‌کننده، مسافت بیشتری را در واحد زمان در عمق بافت طی می‌کند؛ که حاصل آن، افزایش سرعت تثبیت، و در نتیجه افزایش کیفیت بافت می‌باشد (۱ و ۶). بنابراین ممکن است بتوان از این ویژگی، برای پایداری کردن قطعات بافتی ضخیم‌تر از ۵ میلی‌متر نیز استفاده نمود و بدین ترتیب ممکن است محدودیت در اندازه قطر بافت، بدون نگرانی در مورد پایداری بخش‌های میانی‌تر، تا حدی از میان برداشته شود (۱۱).

از آنجا که گاهی نیاز است آزمایش‌های آسیب‌شناسی، به سرعت به جواب برسند و یا نمونه‌های بافتی که ساعت‌ها از مرگ آن گذشته است، جهت تشخیص در اختیار باشند، از روش به کار برده شده در این مطالعه می‌توان برای بافت‌هایی همچون کلیه که نسبت به تغییرات پس از مرگ حساس هستند، استفاده نمود. در مطالعه‌ای که با استفاده از امواج مایکروویو انجام شده است، مدت زمان لازم برای آکنده‌گی

REFERENCES

1. Bancroft, JD, Gamble M. Theory and Practice of Histological Techniques. 5th edition. New York: Churchill Livingstone; 2002.
2. Bazinet RP, Lee HJ, Felder CC, Porter AC, Rapoport SI, Rosenberger TA. Rapid high-energy microwave fixation is required to determine the anandamide (N-arachidonoyl ethanolamine) concentration of rat brain. *Neurochem Res* 2005;30(5):597-601.
3. Buesa RJ. Microwave-assisted tissue processing: real impact on the histology workflow. *Ann Diagn Pathol* 2007;11(3):206-11.
4. el-Shennawy, I. E., Gee, D. J. and Aparicio, S. R. Renal Tubular Epithelia Ultrastructure in Autolysis. *J. Pathol* 1985;147:13-21.
5. Emerson LL, Tripp SR, Baird BC, Layfield LJ, Rohr LR. A comparison of immunohistochemical stain quality in conventional and rapid microwave processed tissues. *Am J Clin Pathol* 2006;125(2):176-83.

6. Gangane N, Mukerji MS; Anshu, Sharma SM. Utility of microwave processed cell blocks as a complement to cervico-vaginal smears. *Diagn Cytopathol* 2007;35(6):338-41.
7. Giberson RT, Austin RL, Charlesworth J, Adamson G, Herrera GA. Microwave and digital imaging technology reduce turnaround times for diagnostic electron microscopy. *Ultrastruct Pathol* 2003;27(3):187-96.
8. Hafajee ZA, Leong AS. Ultra-rapid microwave-stimulated tissue processing with a modified protocol incorporating microwave fixation. *Pathology* 2004;36(4):325-9.
9. Leong, A. S., Daymen, M. E. and Milios, J. Microwave Irradiation as a Form of Fixation for Light and Electron Microscopy. *J. Pathol* 1985;146 (4):313-21.
10. Luna, LG. *Manual of Histologic Staining Methods of the Armed Forces Institute of Pathology*. 3rd ed. New York: McGraw-Hill; 1968.
11. Mayers, C. P. Histological Fixation by Microwave Heating. *J Clin Pathol* 1970;23(3):273-5.
12. Reipert S, Kotisch H, Wysoudil B, Wiche G. Rapid microwave fixation of cell monolayers preserves microtubule-associated cell structures. *J Histochem Cytochem* 2008;56(7):697-709. Epub 2008 Apr 14.
13. Robinson, M. and Gopinath, C. A Comparative Enzyme Histochemical and Histological Study of the Effect of Ischaemia and Post Mortem Change on Rat Kidneys. *Res Vet Sci* 1975;19(1):78-85.
14. Schroeder JA, Gelderblom HR, Hauroeder B, Schmetz C, Milios J, Hofstaedter F. Microwave-assisted tissue processing for same-day EM-diagnosis of potential bioterrorism and clinical samples. *Micron* 2006;37(6):577-90.
15. Yabuki A., Matsumoto, M. Taniguchi K, Suzuki S. The Effects of Microwave-Irradiated Fixation for Postmortem Changes of the Kidney. *Vet Med Sci* 2004;66(6):705-7.