

تخریب اوریکول گوش در بیماری *Hydroa Vacciniforme*

دکتر رضا محمودرباطی^{۱*}، دکتر مرجان سعیدی^۱، دکتر نیما صرافی راد^۱، دکتر خلیل فارسی نژاد^۲، دکتر کامبیز کامیاب^۳

۱ مرکز تحقیقات پوست، دانشگاه علوم پزشکی شهید بهشتی
۲ بخش پوست، بیمارستان رازی، دانشگاه علوم پزشکی تهران
۳ بخش پاتولوژی، بیمارستان رازی، دانشگاه علوم پزشکی تهران

چکیده

بیماری *Hydroa Vacciniforme* یک فوتودرماتوز نادر و اکتسابی می‌باشد که معمولاً در دوران کودکی شروع می‌شود و ویژگی آن، بروز وزیکول، دلمه و اسکار به دنبال مواجهه با نور آفتاب است. علت بیماری، نامشخص است؛ ولی به نظر می‌رسد مواجهه با نور خورشید به خصوص طول موج ماورای بنفش A (UVA) در پیدایش بیماری مؤثر باشد. اسکارهایی که سبب تغییر شکل صورت و دست‌ها می‌شوند و همچنین درگیری چشمی، از عوارض بیماری می‌باشند. یکی از عوارض نادر بیماری، تغییر شکل گوش (ear mutilation) است که در این گزارش معرفی می‌شود.

واژگان کلیدی: فوتودرماتوز، تغییر شکل گوش، اسکار، *Hydroa Vacciniforme*

معرفی بیمار

بیمار، آقای بیست و پنج ساله با سابقه بیماری پوستی حساس به نور آفتاب از پانزده سال پیش بود. بیمار از دوران کودکی چند روز پس از تماس با نور آفتاب دچار وزیکول و دلمه در پوست نواحی در معرض آفتاب می‌شد. ضایعات پس از چند روز با گذاشتن اسکار بهبود می‌یافتند. هیچ ضایعه‌ای در پوست سایر مناطقی که در معرض آفتاب نبودند، ایجاد نمی‌شد. ضایعات بیمار در تابستان، تشدید و در زمستان، بهبود می‌یافت. بیمار از فوتوفوبی یا اشک‌ریزش پس از قرار گرفتن در معرض نور شکایتی نداشت. بیمار سابقه تماس با مواد حساس‌کننده در برابر نور را نمی‌داد و سابقه خانوادگی از نظر حساسیت به نور وجود نداشت.

در معاینه فیزیکی، در ناحیه بینی زخمی شبیه سوختگی به همراه دلمه مشهود بود. وزیکولی در هنگام معاینه دیده نمی‌شد. علاوه بر موارد فوق، آروزبون و اسکار ضایعات در ناحیه گوش بیمار به صورت خوردگی (mutilation) وجود داشت (شکل ۱ و ۲).

آزمایش‌های بیمار شامل آنتی‌بادی ضد هسته، ایمونوفلورسانس مستقیم، پورفیرین ادرار و سرم، همگی طبیعی بودند. بیوپسی از ضایعه آروزبون ناحیه بینی نشان‌دهنده نکروز کانونی اپیدرم به همراه ادم اپیدرمی، ارتشاح لمفوسیتی و نوتروفیلی در لبه تحتانی نکروز بود. در ارتشاح سطحی و عمقی دور عروقی، لمفوسیت و تعداد اندکی نوتروفیل و ائوزینوفیل مشاهده شد. رنگ‌آمیزی PAS (Periodic acid-Schiff) منفی بود (شکل ۳).

با توجه به یافته‌های بالینی و آسیب‌شناسی، فوق تشخیص *Hydroa Vacciniforme* برای بیمار مطرح شد.

بحث

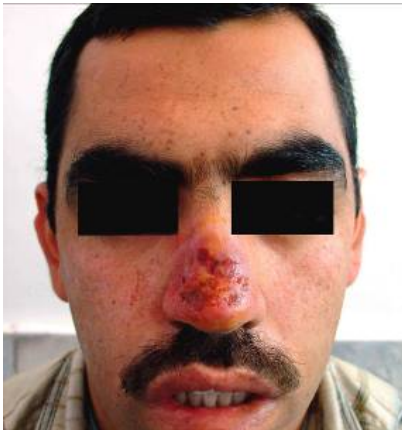بیماری *Hydroa Vacciniforme* برای اولین بار در سال ۱۸۶۲ توسط Brazin شرح داده شد. *Hydroa Vacciniforme* یک بیماری نادر با علت نامشخص می‌باشد. حساسیت به نور آفتاب از ویژگی‌های آن است. بیماری معمولاً در اوایل کودکی شروع می‌شود. روند بیماری به صورت دوره‌های عودکننده به دنبال تماس با نور آفتاب می‌باشد. در اغلب موارد، بیماری در بزرگسالی بهبود خود به خودی پیدا می‌کند. بیماری،

*نویسنده مسئول مکاتبات: دکتر رضا محمودرباطی؛ تهران، بیمارستان شهدای تجریش، مرکز تحقیقات پوست دانشگاه علوم پزشکی شهید بهشتی؛ پست الکترونیک: rmrobbati@gmail.com

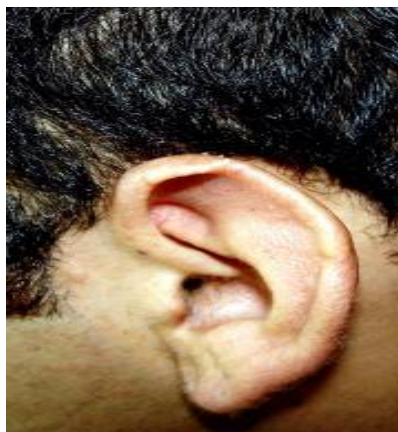تاریخ دریافت مقاله: ۱۳۸۷/۴/۳

تاریخ پذیرش مقاله: ۱۳۸۷/۱۱/۱

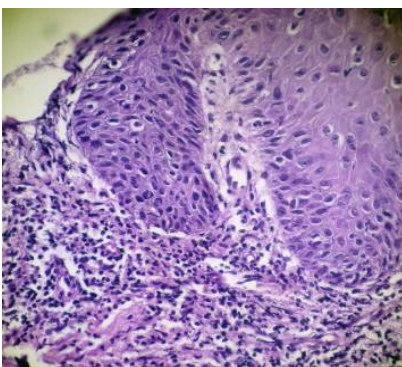
ارزیابی ضایعات اروزو همراه اسکار در نواحی در معرض نور به ویژه در کودکان و جوانان توصیه می‌شود.



شکل ۱) ضایعات اروزو ناحیه بینی



شکل ۲) اسکار و خوردگی ناحیه لاله گوش



شکل ۳) نمای هیستوپاتولوژی ضایعه اروزو ناحیه بینی نشان‌دهنده نکروز کانونی اپیدرم همراه ادم اپیدرمی، ارتشاح لمفوسیتی و نوتروفیلی در لبه تحتانی نکروز (رنگ‌آمیزی هماتوکسیلین ائوزین ۴۰×).

اسپورادیک بوده؛ ولی مواردی از بروز خانوادگی بیماری گزارش شده است (۱).

موارد متعددی از تظاهرات غیرمعمول این بیماری گزارش شده است. کوی و همکارانش، موردی از بیماری را گزارش کردند که پس از بهبود بیماری در پایان دوران نوجوانی، مجدداً به دنبال مواجهه با نور در دوران سربازی دچار ضایعات شد (۲). همچنین Leenutaphong موردی از بیماری را گزارش کرد که همچنان تا بیست سالگی ضایعه در او ادامه داشت (۳). در گزارشی دیگر، دو مورد از این بیماری با شروع دیررس در بیست سالگی مطرح شد (۴). پیتر و همکارانش بیماری را گزارش کردند که تا سن ۶۰ سالگی به بیماری مبتلا بود (۵). علیرغم نادر بودن موارد خانوادگی، گزارشی از ابتلای یک خواهر و برادر به این بیماری وجود دارد (۶). Yesudian و همکاران، یک مورد از زخم دهانی ناشی از این بیماری را در یک کودک شش ساله گزارش کردند (۷). در گزارش دیگری، تنها پسر شش ساله‌ای معرفی شده است که درگیری چشمی، تنها علامت *Hydroa Vacciniforme* به هنگام بروز بیماری بوده است (۸).

عوارض *Hydroa Vacciniforme* نادر می‌باشند. شایعترین عارضه، درگیری چشمی است که شامل کراتوکونژکتیویت، یووئیت، فتوفوبی و زخم قرنیه می‌شود (۱). عوارض دیگری هم شامل تخریب نسبی استخوان انگشتان، دفورمیتی فلکسور، تغییر شکل دست‌ها، فلکسور تتانوس، قرارگیری نادرست مفاصل اینترفالانژیال دست‌ها، خونریزی زیر ناخن، بینی زینی شکل به علت تخریب غضروف بینی و cicatricial contracture در لب پایینی گزارش شده‌اند (۹ و ۱۰). از عوارض نادر بیماری، تغییر شکل و تخریب اوریکول گوش می‌باشد که به جز این مورد، تنها در دو گزارش دیگر از کره و چین معرفی شده است (۹ و ۲). بیمار ما علاوه بر عارضه فوق، تظاهرات غیر معمول دیگری شامل موارد زیر هم داشت:

(۱) عدم بهبودی و ادامه پیدا کردن بیماری تا ۲۵ سالگی؛ (۲) اسکارهای شبیه سوختگی.

در مجموع، بیمار معرفی شده یک مورد نادر *Hydroa Vacciniforme* همراه با تغییر شکل گوش و اسکارهای شبیه سوختگی بود که توسط نمای بالینی، آزمایشگاهی و هیستولوژیک تشخیص داده شد. در نظر داشتن این بیماری در

REFERENCES

1. Burns T, Breathnach S, Cox N, Griffiths C. Rook's text book of dermatology. Blackwell science; 2004.24:16-17.
2. Kim WS, Yeo UC, Chun HS, Lee ES. A case of hydroa vacciniforme with unusual ear mutilation; Clin Exp Dermatol 1998;Mar (2):70-7.

3. Leenutaphong V. Hydroa vacciniforme: An unusual clinical manifestation. *J Am Acad Dermatol* 1991;25:892-5.
4. Wong SN, Tan SH, Khoo SW: Late-onset hydroa vacciniforme: two case reports. *Br J Dermatol* 2001;144(4):874-7.
5. De Pietro U, Simoni R, Barbieri C, Girolomoni G. hydroa vacciniforme persistent in a 60-year-old man. *Eur J Dermatol* 1999;9(4):311-2.
6. Gupta G, Mohamed M, Kemmett D. Familial hydroa vacciniforme. *Br J Dermatol* 1999;140(1):124-6.
7. Yesudian PD, Sharpe GR. Hydroa vacciniforme with oral mucosal involvement. *Pediatr Dermatol* 2004;21(5):555-7.
8. Jeng BH, Margolis TP, Chandra NS, McCalmont TH. Ocular findings as a presenting sign of hydroa vacciniforme. *Br J Ophthalmol* 2004;88(11):1478-9.
9. Gu H, Chang B, Qian H, Li G. A clinical study on severe hydroa vacciniforme. *Chin Med J (Engl)* 1996;109(8):645-7.
10. Drummond A, Bilslund DJ. Subungual haemorrhage in hydroa vacciniforme. *Clin Exp Dermatol* 2003;28(2):227-8.