

گزارش یک مورد بیماری گورهام

دکتر علی اکبر اسماعیلی جاہ^۱، دکتر محمد رضا بیگدلی^{۱*}، دکتر ناصر کمالیان^۲،
دکتر محمد رضا عباسیان^۳، دکتر اسماعیل عظیمی^۲

^۱ گروه ارتوپدی، بیمارستان اختر، دانشگاه علوم پزشکی شهید بهشتی
^۲ گروه پاتولوژی، بیمارستان شریعتی، دانشگاه علوم پزشکی تهران
^۳ جراح ارتوپد

چکیده

سابقه و هدف: بیماری Gorham، بیماری نادری است که با تخریب پیشرونده استخوان همراه می‌باشد. اولین گزارش از آن در سال ۱۸۳۸ بوده و تاکنون ۱۷۵ مورد از این بیماری معرفی شده است. تاکنون علت دقیق بروز این بیماری مشخص نگردیده است. در این مقاله یک مورد از درگیری ستون فقرات کمری به همراه درگیری ناحیه تروکانتریک گزارش گردیده است.

گزارش مورد: خانم ۳۲ ساله‌ای که با شکایت درد شدید کمر و پاراپلژی به درمانگاه مراجعه نموده بود، تحت بررسی‌های رادیوگرافیک و آزمایشگاهی قرار گرفت. یافته‌های رادیوگرافیک، کلاپس مهره L3 را نشان داد و نیز احتمال وجود یک ضایعه متاستاتیک در L3 و ناحیه تروکانتریک راست مطرح گردید. بیمار تحت جراحی cord decompression و stabilization مهره L3 قرار گرفت. با انجام بیوپسی از نواحی درگیر و مطالعات بافت شناسی، وجود بیماری گورهام تشخیص داده شد.

نتیجه‌گیری: گورهام بیماری نادری است که می‌تواند ستون فقرات را گرفتار نماید و پاراپلژی ایجاد کند. در این موارد decompression درمان آن موثر است. همچنین این بیماری همیشه در استخوان‌های مجاور نیست و می‌تواند استخوان‌های دوردست را نیز گرفتار کند.

واژگان کلیدی: بیماری گورهام، استئولیز، آنژیوماتوز.

مقدمه

Wanishing، Disappearing bone disease، osteolysis disease

bone disease و Phantom bone disease هستند (۳، ۶). این بیماری می‌تواند تمام استخوان‌ها را درگیر کند، اما درگیری ستون فقرات کمتر دیده شده است. تاکنون حدود ۱۷۵ مورد از این بیماری گزارش شده که از این تعداد ۲۸ مورد در ستون فقرات بوده است (۱، ۲). این بیماری می‌تواند همزمان در دو استخوان مجاور دیده شود، اما گزارشی از بروز آن در دو استخوان مجزا و با فاصله از یکدیگر تاکنون ارائه نشده و یا اینکه گزارشی در دست نمی‌باشد. در این مقاله خانم ۳۲ ساله‌ای که در اثر بیماری Gorham در ناحیه ستون فقرات لومبار (L3) و تروکانتریک هیپ راست دچار پاراپلژی گردیده بود، معرفی شده و سپس در مورد بیماری و یافته‌های جدید بحث خواهد شد.

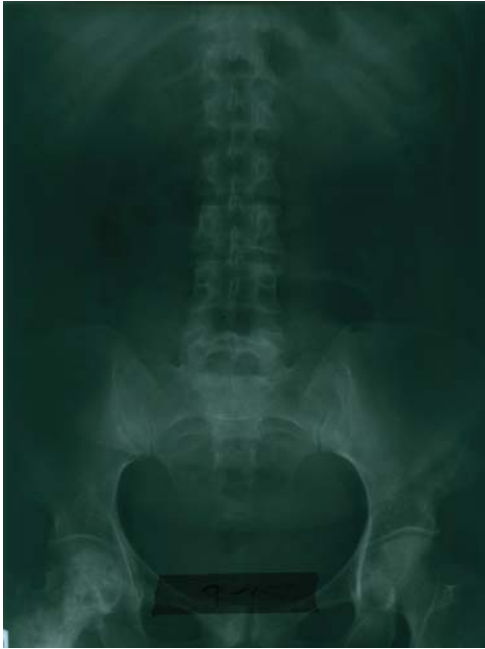بیماری Gorham، بیماری بسیار نادری است که با تخریب استخوانی پیشرونده همراه می‌باشد (۱، ۲). از نظر بافت‌شناسی استئولیز، پرولیفراسیون آنژیوماتوز، تورم نسج نرم اطراف و عدم استخوان سازی (New bone formation) مشخصه بیماری است (۳). این بیماری اولین بار در سال ۱۸۳۸ توسط Jackson گزارش شد (۴)، ولی در سال ۱۹۵۵ Gorham و Stout تظاهرات بالینی و پاتولوژی آن را شرح دادند (۵) و بیماری به نام همین نویسنده یعنی Gorham معرفی می‌شود. نام‌های دیگر بیماری Massive

آدرس نویسنده مسئول: تهران، دانشگاه علوم پزشکی شهید بهشتی، بیمارستان اختر، دکتر محمد رضا

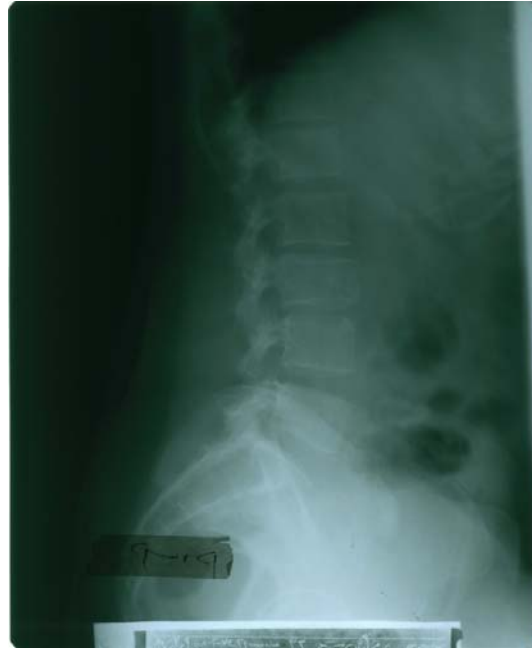بیگدلی (e-mail: mrezaortho@gmail.com)

تاریخ دریافت مقاله: ۱۳۸۹/۵/۲۶

تاریخ پذیرش مقاله: ۱۳۸۹/۶/۲۴

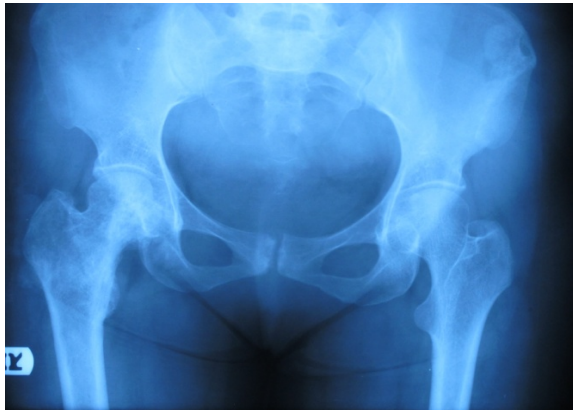

ب

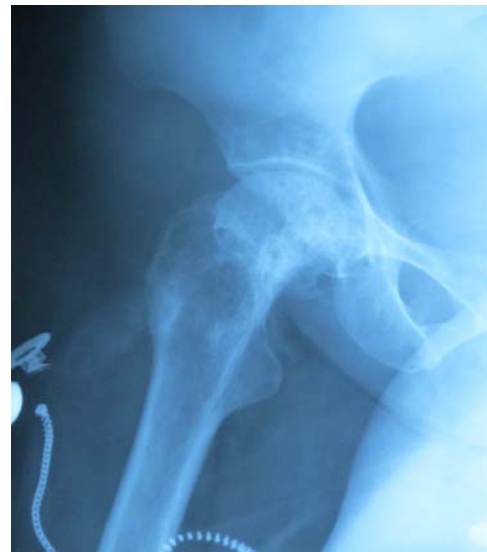

الف

شکل ۱- الف- شکستگی مهره L3 در اثر استئولیز شدید در نمای قدامی خلفی که باعث فشار بر اعصاب نخاعی شده است؛ ب- همان بیمار در نمای جانبی.



ب



الف

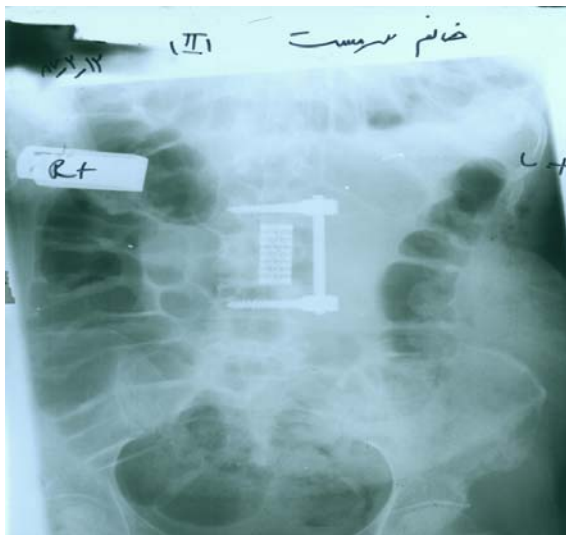شکل ۲- عکس‌های رادیوگرافی فمور . ضایعه استئولیتیک در پروگزیمال فمور راست مشاهده می‌شود

اندام گردیده است. درمعاینه، حرکات غیرفعال اندام دردناک نبود، اما حرکات کمر درد شدید داشت. بیمار قادر به نشستن نبود و مشاهده شد که حداکثر درد و حساسیت روی ناحیه لومبار می‌باشد. همچنین بیمار Knee jerk و Ankle jerk نداشت، قدرت عضلات از دیستال به پروگزیمال به تدریج بیشتر می‌شد (ازیک پنجم در دیستال تا ۳ پنجم در پروگزیمال) و ضعف عضلانی و درد کمر قدرت ایستادن را از

گزارش مورد

بیمار خانم ۳۲ ساله ازدواج کرده و صاحب دو فرزند است که روی برانکارد و با فرار قبلی در بهمن ماه سال ۱۳۷۶ به درمانگاه ارتوپدی آورده شد. بیمار از سه هفته پیش قادر به راه رفتن نبود. بیمار عنوان کرد که از مدت‌ها قبل درد کمر داشته ولی از سه هفته گذشته در هنگام خم شدن، این درد تشدید یافته و به تدریج شدت بیشتری پیدا کرده تا منتهی به فلج

کورپکتومی مهره L₃ نمونه لازم برای بیوپسی به دست آمد. برای به دست آوردن ثبات کافی از یک cage و دو پیچ پدیکولار در مهره‌های بالا و پایین و یک Rod بین آنها استفاده شد (شکل ۴).



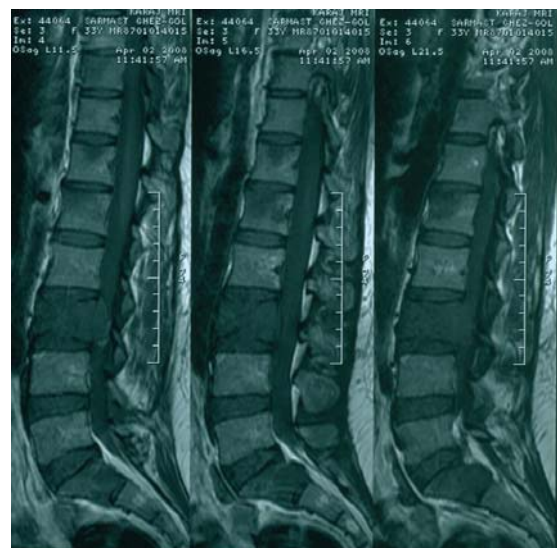
شکل ۴- تصویر مهره L₃ که با استفاده از یک cage و دو پیچ پدیکولار ثابت شد.

در روزهای بعد بیمار به تدریج بهتر شد و ظرف سه هفته قادر به راه رفتن بود. اما گزارش پاتولوژی توجیه کننده وضعیت بیمار نبود. با اینکه پاتولوژیست تشخیص احتمالی استئوبلاستوما را مطرح کرده بود، طی مذاکره تلفنی مطرح کرد که شواهد کافی در نمونه ارسالی جهت مطرح کردن یک بیماری شناخته شده وجود ندارد. از این رو بلوک‌های تهیه شده از ستون فقرات و کلیشه‌های رادیوگرافی بیمار مجدداً توسط سه پاتولوژیست دیگر همراه با یک رادیولوژیست در دانشگاه تهران بطور هم زمان تحت بررسی تحلیلی و ترکیبی قرار گرفتند.

در بررسی پاتولوژی، نمونه‌های بافت رنگ آمیزی H&E و رنگ آمیزی‌های خاص دیگری قرار گرفتند و در نهایت لیز استخوان کورتیکال و تراپیکولار و جایگزینی مغز استخوان با بافت همبند نرم شامل عروق آنژیوماتوز تکثیر یافته دیده شد. همچنین در بعضی کانون‌های بافت همبند تزیاید یافته، سلول‌های دوکی بالغ دیده شد. در سایر کانون‌های بافت همبند سلول‌های زانت چند هسته‌ای از نوع استئوکلاست، در جمعیت سلول‌های استرومال که دارای شکل plump بودند، وارد شده بودند (شکل ۵). بدین ترتیب در مجموع تشخیص بیماری Gorham گذاشته شد. با محرز شدن تشخیص در ستون فقرات و اینکه

بیمار گرفته بود. به طور کلی بیمار در هر دو اندام تحتانی احساس کرختی داشت.

در رادیوگرافی، یک ضایعه تخریبی (destructive) در L₃ دیده شد که توجیه کننده علائم فوق بود (شکل ۱ الف و ب). همچنین با انجام بررسی‌های بیشتر در رادیوگرافی لگن در ناحیه تروکانتریک راست یک ضایعه تخریبی بدون حاشیه مشخص دیده شد، اما هیچ گونه علائمی از واکنش استخوان میزبان در مقابل ضایعه وجود نداشت و واکنش پریوستی منتشر به نسج نرم دیده نشد (شکل ۲). در MRI (تصویربرداری رزونانس مغناطیسی) ناحیه لومبار علائم کامل تخریب و کلاپس L₃ و تنگی کانال نخاعی و فشار به نخاع دیده شد (شکل ۳). در اسکن ایزوتوپ، جذب ماده رادیوکتیو در مهره ذکر شده در هیپ راست و پاریتال چپ و لگن بیشتر از حد معمول گزارش گردید.



شکل ۳- MRI ستون فقرات در مقطع ساژیتال. درگیری مهره L₃ و وارد آمدن فشار بر اعصاب نخاعی به خوبی مشاهده می‌شود.

آزمایش‌های مربوط به بررسی وجود عفونت و یا فاکتورهای نشان دهنده بروز سرطان انجام گردید، اما هیچکدام مثبت نبود و راهنمایی خاصی در جهت تشخیص بیماری نمود.

در CT Scan قفسه سینه گزارش شد که هر دو ریه مبتلا هستند. باتوجه به یافته‌های فوق به وجود یک ضایعه متاستاتیک مشکوک شدیم و از آنجایی که بیمار دچار پاراپلژی شده بود، تصمیم گرفتیم تا اولین اقدام جراحی، Cord decompression و Stabilization مهره درگیر باشد. بیمار تحت بیهوشی عمومی و در وضعیت لترال به کمک جراح عمومی و از طریق خلف صفاقی جراحی شد. با انجام

گورهایی که گزارش شده است، ۱۶ درصد موارد در ستون فقرات بوده است (۱،۲). هم‌چنین در موارد گزارش شده اگرچه درگیری دو استخوان مجزا وجود داشته است، اما تاکنون موردی از درگیر شدن دو استخوان مجزا و با فاصله از یکدیگر مانند آنچه که در بیمار ما دیده شد، گزارش نگردیده است. به عنوان مثال در سال ۱۹۵۴ دو مورد توسط Groham گزارش شد (۷) که یکی از آنها مرد ۴۴ ساله‌ای بود که بیماری گورهام هم اسکاپولا و هم کلاویکول را درگیر کرده بود.

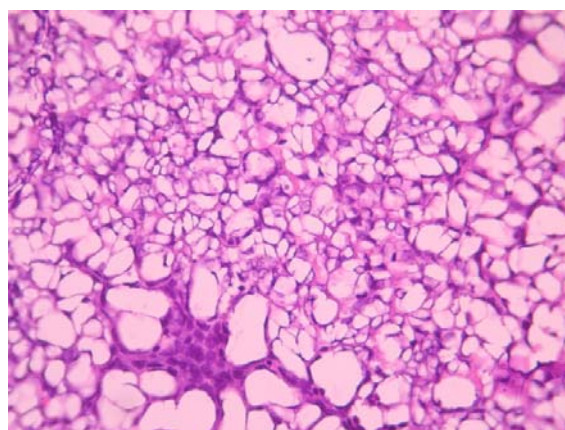
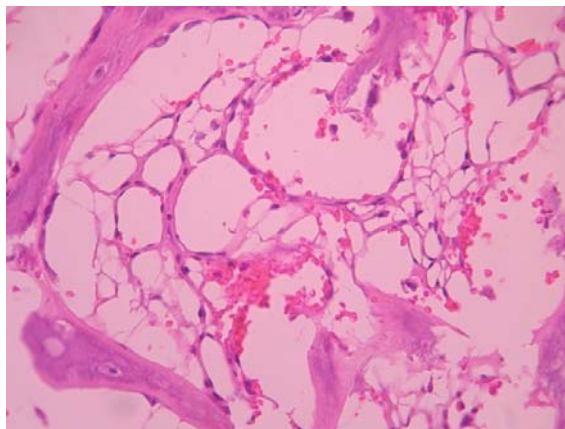
در سال ۱۹۵۵، Gorham و Stout مقاله مفصلی نوشتند (۴) و عنوان کردند که این بیماری معمولا همراه با یک آنژیوماتوز عروق خونی و گاه عروق لنفاوی است. در مطالعات پاتولوژی بر روی نمونه‌های مربوط به بیمار ما نیز همین یافته‌ها دیده شد. تا به امروز علت پاتوفیزیولوژیک این بیماری ناشناخته مانده است. در این بیماری بافت عادی استخوانی بوسیله یک بافت عروقی در حال انتشار جایگزین می‌شود (۸). این حالت غیرنئوپلازیک مشابه همانژیوم یا لنفانژیوم است. عامل محرکه این تغییرات مشخص نیست (۹).

در این بیماری عروق پهن و بزرگ سرعت جریان خون ناحیه را کم می‌کنند و هیپوکسی ایجاد شده، PH را اسیدی می‌نماید و در نتیجه اسید فسفاتاز و عوامل نزدیک به آن زیاد می‌شوند. سوال این است که آیا عوامل فوق محرک پروسه بیماری هستند (۱۰)؟

Gorham و Stout معتقدند یک ضربه، باعث شروع پروسه همانژیوماتوز می‌گردد و فعالیت استئوکلاستی در این بیماری نقشی ندارد (۴). Devlin و همکارانش معتقدند که افزایش فعالیت استئوکلاستی پایه این بیماری است (۹) و فعالیت T-cell های تیروئید یا کلسیتونین می‌تواند در پاتوژنز این بیماری نقش داشته باشد (۱۱).

بیماری هر دو جنس را به یک نسبت گرفتار می‌نماید و در هر سنی ممکن است دیده شود، ولی قبل از ۴۰ سالگی شایع‌تر است. وجود بیماری در یک فرد شانس ابتلاء سایر افراد فامیل را بیشتر نمی‌کند و شایع‌ترین محل‌های گرفتاری بیماری شانه (۱۲) و لگن (۱۳) می‌باشد، ولی بازو (۱۴)، اسکاپولا (۱۵)، کلاویکول (۱۶)، دنده‌ها (۱۷)، جناغ و فمور (۱۸) نیز ممکن است گرفتار شوند. این بیماری در سایر قسمت‌های بدن مثل جمجمه (۱۹)، فک تحتانی (۲۰)، فک فوقانی (۲۱)، ستون فقرات (۲۲-۳۳)، دست (۳۴) و پا (۳۵) نیز ممکن است دیده شود. گرفتاری دنده‌ها، اسکاپولا و ستون فقرات پشتی می‌تواند باعث شیلوتوراکس شود. در این گونه موارد لنفانژکتازی باعث

در مقالات و منابع دیگر این بیماری در دو نقطه دور از هم گزارش نشده بود، توجه بیشتری به ضایعه پروگزیمال فمور معطوف شد. بنابراین بیوپسی از ناحیه مذکور انجام شد و با همان روش مشابه در دانشگاه تهران مورد بررسی قرار گرفت که تشخیص ضایعه اخیر نیز همان بود.



شکل ۵- نمای میکروسکوپی نمونه‌های بیوپسی. بافت همبند نرم شامل عروق آنژیوماتوز تکثیر یافته، سلول‌های دوکی بالغ و سلول‌های ژانت چند هسته‌ای از نوع استئوکلاست مشاهده می‌شود.

با توجه به نتایج مطالعات بافت‌شناسی که وجود بیماری Gorham و در عین حال تغییرات بدخیمی در نسج را گزارش نموده بودند، بیمار به بخش سرطان بیمارستان طالقانی ارجاع داده شد تا تحت شیمی درمانی قرار بگیرد. در حال حاضر (تیر ماه ۱۳۸۹) بیمار همچنان تحت شیمی‌درمانی قرار دارد و پس از گذشت ۲۷ ماه از شروع درمان به زندگی عادی خود ادامه می‌دهد.

بحث

در بیمار معرفی شده ضایعه در دو ناحیه ستون فقرات و ناحیه تروکانتر راست ایجاد شده بود. تا کنون از ۱۷۵ مورد بیماری

خودبخود هم متوقف شود (۳). گاهی بعد از پرتودرمانی چنین حالتی دیده می‌شود (۳۴). در بیمار ما در ناحیه ستون فقرات، مهره L3 کلاپس کرده بود و تصویر رادیولوژیک، مشابه آنچه که ذکر شد نبود ولی در ناحیه تروکانتریک راست تصویر رادیوگرافیک منطبق با یافته فوق بود و قسمتی از استخوان از بین رفته بود، اما استخوان‌های مجاور در رادیوگرافی به نظر مبتلا نمی‌آمدند.

در اسکن ایزوتوپ در مراحل اولیه ممکن است افزایش واسکولاریته در محل‌های گرفتار مشاهده شود و به تدریج و با پیشرفت بیماری که استخوان از بین می‌رود، کاهش جذب ماده رادیواکتیو دیده خواهد شد (۳۸).

در MRI در وضعیت T1، معمولاً ضایعات هیپوسیگنال و در وضعیت T2، ادم پراکنده و هتروژن دیده می‌شود.

از این مطالعه نتیجه‌گیری می‌شود که بیماری Gorham ممکن است با ضایعات متاستاتیک به خصوص متاستازهای با منشأ نامعلوم اشتباه شود. این بیماری می‌تواند ستون فقرات را نیز درگیر نموده و علائم نورولوژیک ایجاد کند که در این موارد دقت و حوصله در رسیدن به تشخیص و decompression و stabilization فقرات درگیر، بسیار مفید می‌باشد. هم‌چنین این بیماری می‌تواند دو ناحیه مجزا و با فاصله از یکدیگر را نیز درگیر نماید. با توجه به اینکه تاکنون ۱۷۵ مورد از این بیماری گزارش شده است، به نظر می‌رسد که باید به جمع‌بندی این گزارش‌ها برای ایجاد شناخت هر چه بیشتر از بیماری پرداخت.

ابتلاء فضای پلور یا مجاری لنفاوی اطراف شده و معمولاً بدون انجام جراحی، این بیماران از دست می‌روند.

علائم بالینی شامل درد تدریجی و رو به افزایش است تا زمانی که پیشرفت بیماری علاوه بر تغییرات بافتی بتواند تغییرات آناتومیک ایجاد نماید. آنگاه علائم مربوط به آن منطقه آناتومیک بروز می‌کند. گاه ضربه باعث بروز شکستگی به علت عدم وجود مقاومت کافی در استخوان می‌شود که تظاهر بالینی به شکل شکستگی پاتولوژیک را دارد. در بیمار ما شکستگی پاتولوژیک مهره L3 و علائم روی فشار نخاع وجه غالب بیماری را تشکیل می‌داد. درد ناحیه هیپ که از قبل وجود داشت تحت تاثیر علائم پاراپلژی قرار گرفته بود و ضایعه هیپ به طور اتفاقی در بررسی‌های روتین کشف شد. مواردی از تظاهر بالینی بیماری به شکل عفونت استخوان و شوک سپتیک نیز گزارش شده است (۳۶).

شاید بهترین گزینه تشخیصی رادیوگرافی باشد. بهترین توصیف از علائم رادیولوژیک توسط Resnick ارائه گردیده است (۳۷). در مراحل اولیه بیماری نقاط رادیولوسنت در ناحیه مدولا یا ساب‌کورتیکال دیده می‌شود، به تدریج با پیشرفت علائم این نقاط بهم وصل شده و به نظر می‌آید قسمت‌هایی از استخوان وجود ندارد. استخوان و نسج نرم اطراف دچار آتروفی می‌شوند. احتمال درگیر شدن استخوان مجاور وجود دارد و وجود مفصل بین دو استخوان مانع از گسترش بیماری نمی‌شود. به عنوان مثال، ممکن است زمانی که کتف مبتلا می‌باشد، هومروس نیز درگیر شود. از ویژگی‌های این بیماری این است که ممکن است فرایند بیماری مدت‌ها پیشرفت نماید و

REFERENCES

1. Moller G, Priemel M, Amling M, Wernes M, Kuwmei AS, Delling G. The Gorham-Stout syndrome (Gorham's massive osteolysis). *J Bone Joint Surg [Br]* 1999; 81: 501-506.
2. Aizawa T, Sato T, Kokubun S. Gorham disease of the spine: a case report and treatment strategies for this enigmatic bone disease. *Tohoku J Exp Med* 2005; 205: 187-96.
3. Campbell J, Almond HG, Johnson R. Massive osteolysis of the humerus with spontaneous recovery. *J Bone Joint Surg [Br]* 1975; 57: 238-40.
4. Ghorham LW, Stout AP. Massive osteolysis- acute spontaneous absorption of bone, phantom bone, disappearing bone- its relation to hemangiomas. *J Bone Joint Surg [Am]* 1955; 37: 985-1004.
5. Jackson JBS. A boneless arm. *Boston Med Surg J* 1838; 18: 368-69.
6. Milner SM, Baker SL. Disappearing bones. *J Bone Joint Surg [Br]* 1958; 40: 502-13.
7. Gorham LW, Wright AW, Shultz HH, Maxon FC Jr. Disappearing bones: a rare form of massive osteolysis: report of two cases, one with autopsy findings. *Am J Med* 1954; 17: 674-82.
8. Pazzaglia UE, Andriani L, Bonato M, Leutner M. Pathology of disappearing bone disease: a case report with immunohistochemical study. *Int Orthop* 1997; 21: 303-307.
9. Devlin RD, Bone HG 3rd, Roodman GD. Interleukin-6: a potential mediator of the massive osteolysis in patients with Gorham-Stout disease. *J Clin Endocrinol Metab* 1996; 81: 1893-97.

10. Heyden G, Kindblom LG, Nielsen JM. Disappearing bone disease: a clinical and histological study. *J Bone Joint Surg [Am]* 1977;59-A:57-61.
11. Korsic M, Jelasic D, Potocki K, Giljevic Z, Aganovic I. Massive osteolysis in a girl with agenesis of thyroid C cells. *Skeletal Radiol* 1998; 27: 525-28.
12. Remia LF, Richolt J, Buckley KM, Donovan MJ, Gebhardt MC. Pain and weakness of the shoulder in a 16-year-old boy. *Clin Orthop Relat Res* 1998; 347: 268-90.
13. Hejgaard N, Olsen PR. Massive Gorham osteolysis of the right hemipelvis complicated by chylothorax: report of a case in a 9-year-old boy successfully treated by pleurodesis. *J Pediatr Orthop* 1987; 7: 96-99.
14. Poirier H. Massive osteolysis of the humerus treated by resection and prosthetic replacement. *J Bone Joint Surg [Br]* 1968; 50: 158-160.
15. Sacristan HD, Portal LF, Castresana FG, Pena DR. Massive osteolysis of the scapula and ribs: a case report. *J Bone Joint Surg [Am]* 1977; 59: 405-406.
16. Feigl D, Seidel L, Marmor A. Gorham's disease of the clavicle with bilateral pleural effusions. *Chest* 1981; 79: 242-44.
17. Mitchell CS, Parisi MT, Osborn RE. Gorham's disease involving the thoracic skeleton: plain films and CT in two cases. *Pediatr Radiol* 1993; 23: 543-44.
18. Mendez AA, Keret D, Robertson W, MacEwen GD. Massive osteolysis of the femur (Gorham's disease): a case report and review of the literature. *J Pediatr Orthop* 1989; 9: 604-608.
19. Iyer V, Nayar A. Massive osteolysis of the skull: case report. *J Neurosurg* 1975; 43: 92-94.
20. Phillips RM, Bush OB Jr, Hall HD. Massive osteolysis (phantom bone, disappearing bone): report of a case with mandibular involvement. *Oral Surg Oral Med Oral Pathol* 1972; 34: 886-96.
21. Frederiksen NL, Wesley RK, Sciubba JJ, Helfrick J. Massive osteolysis of the maxillofacial skeleton: a clinical, radiographic, histologic, and ultrastructural study. *Oral Surg Oral Med Oral Pathol* 1983; 55: 470-80.
22. Woodward HR, Chan DP, Lee J. Massive osteolysis of the cervical spine: a case report of bone graft failure. *Spine* 1981; 6: 545-49.
23. Edwards WH Jr, Thompson RC Jr, Varsa EW. Lymphangiomatosis and massive osteolysis of the cervical spine: a case report and review of the literature. *Clin Orthop Relat Res* 1983; 177: 222-29.
24. Drewry GR, Sutterlin CE 3rd, Martinez CR, Brantley SG. Gorham disease of the spine. *Spine* 1994; 19: 2213-22.
25. Foulth H, Goupille P, Aesch B, Valat JP, Burdin P, Jan M. Massive osteolysis of the cervical spine: a case report. *Spine* 1995; 20: 1636-39.
26. Livesley PJ, Saifuddin A, Webb PJ, Mitchell N, Ramani P. Gorham's disease of the spine. *Skeletal Radiol* 1996; 25: 403-405.
27. Chung C, Yu JS, Resnick D, Vaughan LM, Haghighi P. Gorham syndrome of the thorax and cervical spine: CT and MRI findings. *Skeletal Radiol* 1997; 26: 55-59.
28. Leonard JC, Morin C. Radiological case of the month: Gorham disease of costovertebral localization. *Arch Pediatr* 1997; 4: 893-95. [In French]
29. Mawk JR, Obukhov SK, Nichols WD, Wynne TD, Odell JM, Urman SM. Successful conservative management of Gorham disease of the skull base and cervical spine. *Childs Nerv Syst* 1997; 13: 622-25.
30. Florchinger A, Bottger E, Claass-Bottger F, Georgi M, Harms J. Gorham-Stout syndrome of the spine: case report and review of the literature. *Rofo* 1998; 168: 68-76. [In German]
31. Grelet V, Chataigner H, Onimus M. Spinal localization of Gorham's syndrome: case report. *Rev Chir Orthop Reparatrice Appar Mot* 1999; 85: 81-87. [In French]
32. Bode-Lesniewska B, von Hochstetter A, Exner GU, Hodler J. Gorham-Stout disease of the shoulder girdle and cervico-thoracic spine: fatal course in a 65-year-old woman. *Skeletal Radiol* 2002; 31: 724-29.
33. Ceroni D, De Coulon G, Regusci M, Kaelin A. Gorham-Stout disease of costo-vertebral localization: radiographic, scintigraphic, computed tomography, and magnetic resonance imaging findings. *Acta Radiol* 2004; 45: 464-68.
34. Hanly JG, Walsh NM, Bresnihan B. Massive osteolysis in the hand and response to radiotherapy. *J Rheumatol* 1985; 12: 580-82.

35. Green HD, Mollica AJ, Karuza AS. Gorham's disease: a literature review and case reports. *J Foot Ankle Surg* 1995; 34: 435-41.
36. Kery L, Wouters HW. Massive osteolysis: report of two cases. *J Bone Joint Surg [Br]* 1970; 52: 452-59.
37. Resnick D. Osteolysis and chondrolysis. In: Resnick D, ed. *Diagnosis of bone and joint disorders*. 4th edition. Philadelphia, PA: W.B. Saunders Company; 2002. p.4920-44.
38. Spieth ME, Greenspan A, Forrester DM, Ansari AN, Kimura RL, Gleason-Jordan I. Gorham's disease of the radius: radiographic, scintigraphic, and MRI findings with pathologic correlation. A case report and review of the literature. *Skeletal Radiol* 1997; 26: 659-63.