

اثر عصاره هیدروالکلی آویشن باغی بر سرطان پروستات ناشی از تزریق DMBA در موش صحرایی نژاد ویستار

دکتر کیوان کرامتی^۱، کیمیا سنایی^{۲*}، دکتر ابوالفضل باباخانی^۳، دکتر محمد رخشان^۴، دکتر غلامحسین واعظی^۵، دکتر علی حائری^۶

^۱ استادیار، گروه علوم پایه، دانشگاه دامپزشکی سمنان
^۲ دانشجوی کارشناسی ارشد فیزیولوژی جانوری، دانشگاه آزاد، واحد دامغان
^۳ متخصص پاتولوژی، دانشگاه علوم پزشکی شاهرود
^۴ استاد پاتولوژی، دانشگاه علوم پزشکی شهید بهشتی
^۵ دانشیار، گروه فیزیولوژی، دانشگاه آزاد واحد دامغان
^۶ دانشیار، گروه فارماکولوژی، دانشگاه علوم پزشکی شهید بهشتی

چکیده

سابقه و هدف: نظر به این که عصاره هیدروالکلی گیاه آویشن باغی دارای ترکیباتی است که در ممانعت از اختلالات رشد و تمایز سلول و نیز سرطان ایفای نقش می‌نمایند، لذا در این پژوهش تداخل اثر عصاره مذکور و DMBA 12,7 دی متیل بنزآنتراسن (نوعی سرطانزای شیمیایی) بر وزن و خصوصیات هیستوپاتولوژیکی پروستات موش های صحرایی نژاد ویستار مورد بررسی قرار گرفت. روش بررسی: در این تحقیق تجربی، پس از القای بیهوشی و عمل جراحی، تزریق مستقیم DMBA به غده پروستات انجام شد و پس از گذشت ده روز موش‌های دریافت کننده مقادیر مختلف آویشن باغی به صورت دو روز در میان و تا پایان روز بیستم تزریق درون صفاقی آویشن باغی دریافت کردند. در گروه کنترل تزریق درون صفاقی نرمال سالین انجام شد. یافته‌ها: مقادیر ۱۰۰، ۵۰۰ و ۱۰۰۰ میلی گرم از عصاره در مقایسه با گروه کنترل، وزن پروستات را به شکل معنی داری کاهش داد. گروه‌های دریافت کننده ۱۰۰ و ۵۰۰ میلی گرم از عصاره در مقایسه با گروه نرمال اختلاف پاتولوژیکی نداشتند. گروه کنترل وقوع متاپلازی، دیسپلازی و کارسینوم را در پروستات نمایان ساخت، در حالی که در گروه دریافت کننده ۱۰۰۰ میلی گرم از عصاره دیسپلازی و کارسینوم مشاهده نشد. نتیجه‌گیری: به نظر می‌رسد که عصاره هیدروالکلی آویشن باغی، رشد غیرطبیعی، ضایعات پیش سرطانی و کارسینوم ناشی از DMBA را در پروستات موش صحرایی نژاد ویستار مهار و درمان می‌کند. واژگان کلیدی: پروستات، کارسینوم، آویشن باغی.

مقدمه

برخوردار می‌باشد (۱). در خصوص بیماری‌های پروستات به عنوان مثال می‌توان به ضایعات التهابی غده مذکور، هیپرپلازی خوش خیم و کارسینوم آن اشاره نمود (۲، ۳). با توجه به اهمیت بیماری‌های پروستات به‌ویژه کارسینوم آن، هرگونه پژوهش آزمایشگاهی به منظور دستیابی به دارو و یا شیوه جدید در راستای درمان غده مذکور، از ارزش بسیار

پروستات از جمله غدد موجود در دستگاه تولیدمثل مردان است که ضایعات و بیماری‌های آن از شیوع و اهمیت زیادی

آدرس نویسنده مسئول: دامغان، دانشگاه آزاد واحد دامغان، کیمیا سنایی

(e-mail: kimia456@gmail.com)

تاریخ دریافت مقاله: ۱۳۹۰/۶/۲۱

تاریخ پذیرش مقاله: ۱۳۹۰/۹/۲

زیادی برخوردار است. از سوی دیگر، شیوه‌های درمانی متداول کارسینوم پروستات در حال حاضر با محدودیت‌ها، شکست‌ها و عوارض جانبی گوناگونی همراه هستند (۶-۴). بر مبنای نتایج پژوهش‌های گوناگون، ردپای آنزیم‌های سیکلوآکسیژناز و استرس اکسیداتیو در جریان دگرگونی‌های رشد و تمایز سلول، از جمله سرطان به تائید رسیده است (۹-۷). از طرفی در عصاره هیدروالکلی گیاه آویشن باغی ترکیباتی وجود دارند که آنزیم‌های مذکور را مهار می‌کنند و موجب کاهش استرس اکسیداتیو می‌شوند (۱۰-۷).

آویشن باغی از جمله گیاهان دارویی است که بر مبنای اطلاعات حاصل از طب سنتی، اثرات درمانی گوناگونی را به آن نسبت می‌دهند. اثرات مذکور شامل خواص ضدالتهابی، ضد عفونی کننده، ضدسرفه، ضداسپاسم و خلط‌آور هستند (۱۱، ۱۲). عصاره هیدروالکلی برگ‌ها و سرشاخه‌های گل‌دار گیاه آویشن باغی دارای ترکیبات گوناگونی است که مهم‌ترین آنها تیمول و کارواکرول می‌باشند. اثرات بیولوژیکی و درمانی عصاره مذکور را به طور عمده به این ترکیبات نسبت می‌دهند. لازم به ذکر است که ترکیبات مذکور در عصاره هیدروالکلی گیاه آویشن باغی درصد زیاد و قابل توجهی را شامل می‌شوند (۱۳). لذا به منظور تعیین تاثیر سه دوز از عصاره گیاه آویشن باغی و گروه‌های شاهد آنها بر سرطان پروستات ناشی از تزریق DMBA این تحقیق انجام گرفت.

مواد و روشها

این تحقیق به روش تجربی (Experimental) انجام گرفت. در این پژوهش از موش‌های صحرایی نر نژاد ویستار در محدوده وزنی ۲۲۰-۱۸۰ گرم استفاده شد. موش‌های مذکور از انستیتو پاستور ایران تهیه شدند. موش‌ها در شرایط استاندارد تا رسیدن به محدوده وزنی فوق، مورد پرورش قرار گرفتند. در مدت نگهداری آنها، حرارت محیط ۲۲-۱۸ درجه سانتی‌گراد بود. موش‌ها در طول دوره پرورش دسترسی آزاد به آب و غذا داشتند. غذای موش‌ها از کارخانه خوراک دام و طیور پارس تهیه شده بود و به شکل پلت در اختیار آنها قرار می‌گرفت. موش‌ها در شرایط ۱۲ ساعت روشنایی و ۱۲ ساعت تاریکی تا رسیدن به وزن مناسب پرورش داده شدند. در این تحقیق پنج گروه آزمایشی به شرح زیر انتخاب شدند و مورد بررسی قرار گرفتند:

گروه نرمال: موش‌های این گروه مورد هیچ گونه جراحی و تزریق قرار نگرفتند.

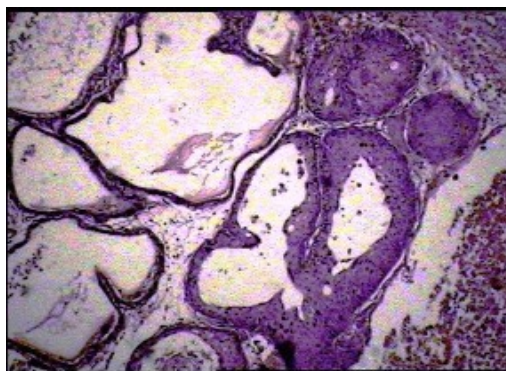
گروه کنترل: در این گروه به واسطه القاء بیهوشی و عمل جراحی، تزریق مستقیم DMBA به غده پروستات موش‌ها صورت گرفت. پس از گذشت ده روز از این تزریق، موش‌ها به صورت دو روز در میان و تا پایان روز بیستم مورد تزریق درون صفاقی سالیین واقع شدند.

در گروه‌های دریافت کننده مقادیر مختلف عصاره، مانند گروه کنترل، پس از القاء بیهوشی و عمل جراحی، تزریق مستقیم DMBA به غده پروستات انجام شد و پس از مدت ده روز، موش‌ها به شکل دو روز در میان مورد تزریق درون صفاقی مقادیر ۱۰۰، ۵۰۰ و ۱۰۰۰ میلی‌گرم (در هر گروه یکی از مقادیر مذکور) از عصاره هیدروالکلی گیاه آویشن باغی قرار گرفتند. حجم نمونه در هر گروه هفت موش بود. موش‌های گروه‌های آزمایشی تحت شرایط یکسانی نگهداری شدند.

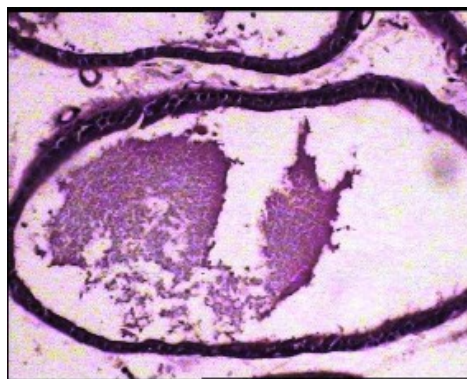
به منظور القای سرطان از نوعی سرطانزای شیمیایی به نام ۷ و ۱۲ دی متیل بنزانتراسن یا به اختصار DMBA استفاده شد. ترکیب مذکور از شرکت سیگما خریداری گردید. عصاره هیدروالکلی گیاه آویشن باغی نیز مطابق با دستورالعمل مربوطه در آزمایشگاه تهیه شد. موش‌های صحرایی نر نژاد ویستار در محدوده وزنی ۲۲۰-۱۸۰ گرم توسط مخلوطی از کتامین و زایلازین بیهوش شدند. سپس به واسطه ایجاد برش جراحی در یک سوم تحتانی محوطه شکمی، غده پروستات از بدن خارج و ناحیه پشتی جانبی آن مورد تزریق DMBA واقع شد. بعد از این مرحله، غده پروستات مجدداً به داخل محوطه شکمی هدایت و پس از آن ابتدا عضله و سپس پوست بخیه زده شد.

پس از گذشت ده روز از عمل جراحی و تزریق DMBA موش‌های گروه کنترل به صورت دو روز در میان و موش‌های گروه‌های دریافت کننده عصاره، به همین صورت و به ترتیب مورد تزریق صفاقی سالیین و مقادیر ۱۰۰، ۵۰۰ و ۱۰۰۰ میلی‌گرم از عصاره قرار گرفتند. تزریقات مذکور طی مدت ده روز به انجام رسید، به بیانی دیگر مدت زمان پژوهش در تمام گروه‌های آزمایشی بیست روز بود. در روز بیست و یکم پس از جراحی و تزریق DMBA، موش‌های تمام گروه‌های آزمایشی معدوم شدند و خروج و جداسازی غده پروستات آنها صورت گرفت.

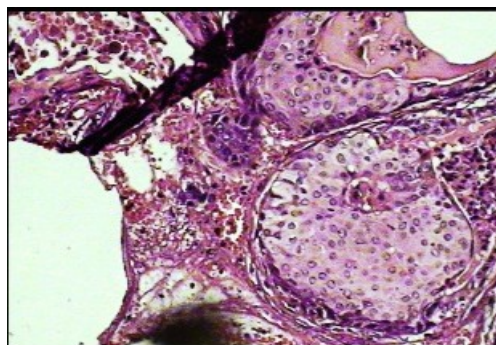
در این تحقیق، وزن غدد پروستات به عنوان شاخص کمی و خصوصیات هیستوپاتولوژیکی غده مذکور به عنوان شاخص کیفی در تمام گروه‌های آزمایشی و در پایان پژوهش مورد سنجش و بررسی قرار گرفت. پروستات موش‌های آزمایشگاهی بعد از توزین جهت تهیه مقاطع میکروسکوپی و رنگ‌آمیزی به آزمایشگاه پاتولوژی ارسال شد. به منظور ارزیابی آماری وزن



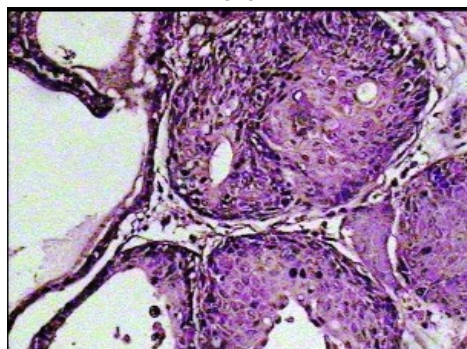
کنترل



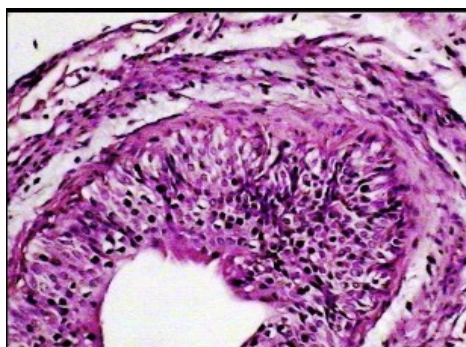
نرمال



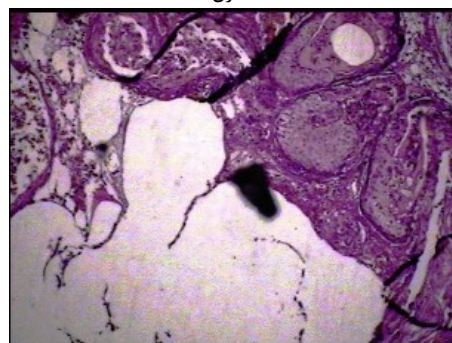
کنترل



کنترل



کنترل



کنترل

شکل ۱- نمای میکروسکوپی گروه نرمال و کنترل

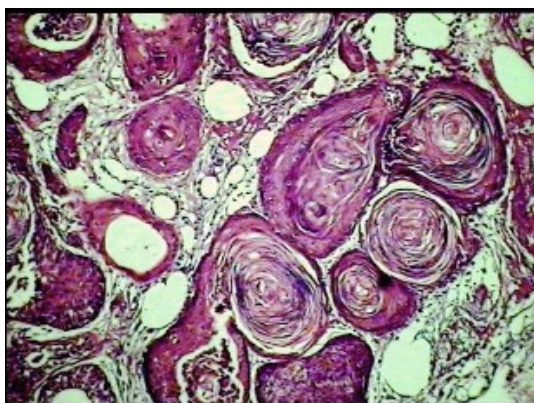
وزن پروستات در گروه کنترل در مقایسه با گروه نرمال افزایش معنی‌داری را نمایان ساخت. وزن پروستات در گروه‌های مورد تزریق مقادیر ۱۰۰، ۵۰۰ و ۱۰۰۰ میلی‌گرم از عصاره آویشن باغی اختلاف معنی‌داری را در مقایسه با گروه نرمال نشان نداد. وزن پروستات در گروه‌های مورد تزریق مقادیر ۱۰۰، ۵۰۰ و ۱۰۰۰ میلی‌گرم از عصاره در مقایسه با گروه کنترل کاهش معنی‌داری را نمایان ساخت. وزن پروستات در گروه‌های دریافت‌کننده مقادیر ۱۰۰، ۵۰۰ و ۱۰۰۰ میلی‌گرم از عصاره در مقایسه با یکدیگر تفاوت معنی‌داری را نشان نداد.

غده پروستات در گروه‌های مختلف آزمایشی از آنالیز واریانس یک طرفه (Oneway ANOVA) و آزمون Tukey استفاده شد. P-value کمتر از ۰/۰۵ معنی‌دار تلقی گردید.

یافته‌ها

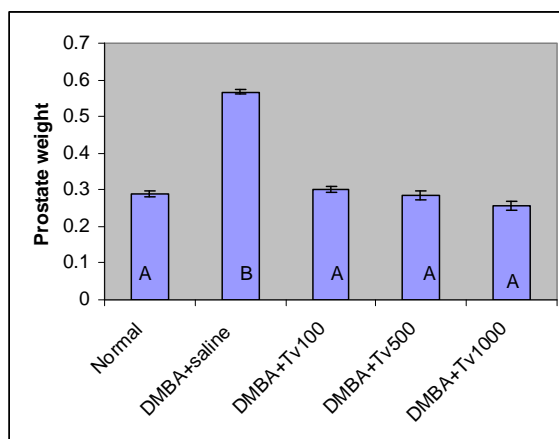
این تحقیق بر روی سی و پنج موش صحرایی و در پنج گروه هفت تایی انجام گرفت. ارزیابی وزن پروستات در پایان پژوهش، یعنی روز بیست و یکم پس از تزریق DMBA، در گروه‌های مختلف آزمایشی در نمودار ۱ ارائه گردیده است.

از سوی دیگر منظره میکروسکوپی غده پروستات در گروه دریافت کننده مقدار ۱۰۰۰ میلی گرم عصاره، متاپلازی سنگفرشی بالغ و یا بافت سنگفرشی مطبق شاخی شده را نشان داد، در حالی که وقوع دیسپلازی و کارسینوم در آن مشاهده نشد (شکل ۳). در گروه دریافت کننده مقدار ۵۰۰ میلی گرم عصاره، مشخصات ریزینی مشابه با گروه‌های نرمال و دریافت کننده مقدار ۱۰۰ میلی گرم از عصاره بود.



شکل ۳- نمای میکروسکوپی گروه دریافت کننده مقدار ۱۰۰۰ میلی گرم عصاره از عصاره آویشن باغی

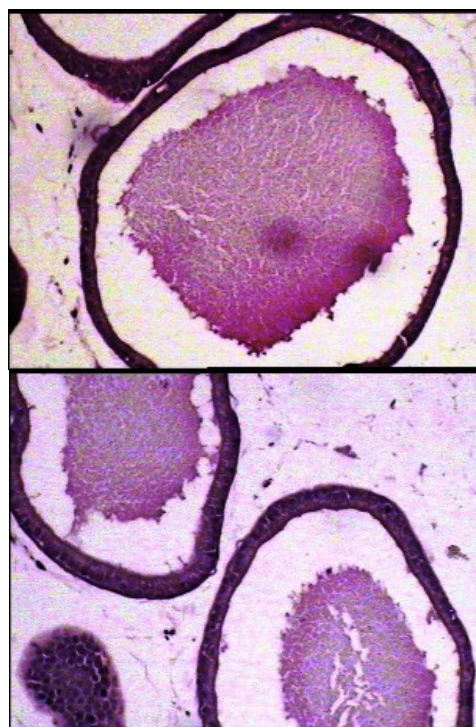
مشاهده منظره میکروسکوپی غده پروستات در گروه کنترل در مقایسه با گروه نرمال، وقوع متاپلازی، دیسپلازی و کارسینوم درجا و مهاجم سلول‌های سنگفرشی را نمایان ساخت (شکل ۱). این در حالی است که گروه دریافت کننده مقدار ۱۰۰ میلی گرم از عصاره آویشن باغی، در مقایسه با گروه نرمال اختلاف معنی‌داری را نشان نداد و به بیان دیگر مشخصات ریزینی بافت طبیعی را داشت (شکل ۲).



نمودار ۱- وزن پروستات موش‌های صحرایی مورد بررسی بر حسب گروه‌های مختلف آزمایشی. حروف نامشابه بیانگر اختلاف معنی‌دار در سطح $p < 0.01$ است.

بحث

تحقیق نشان داد که عصاره هیدروالکلی گیاه آویشن باغی، مانع از افزایش وزن ناشی از تزریق DMBA در غده پروستات می‌شود. این اثر ممانعت‌کنندگی در هر سه گروه دریافت کننده عصاره مشهود بود. نظر به این که در گروه‌های دریافت کننده مقادیر ۱۰۰ و ۵۰۰ میلی گرم از عصاره آویشن، منظره میکروسکوپی پروستات شباهت بسیار زیادی با گروه نرمال داشت و با توجه به این که در گروه کنترل ضایعات پیش سرطانی (متاپلازی و دیسپلازی) و نیز شکل‌گیری کانون‌های سرطانی (کارسینوم سلول‌های سنگفرشی) مشاهده شد، لذا می‌توان نتیجه گرفت که عصاره هیدروالکلی آویشن باغی در مقادیر مذکور، بر وقوع متاپلازی، دیسپلازی و کارسینوم ناشی از DMBA، در غده پروستات موش صحرایی نژاد ویستار اثر درمانی دارد. قابل ذکر است که تزریق DMBA در تمام گروه‌های آزمایشی، ده روز قبل از تزریقات درون صفاقی صورت گرفته و بنابراین تجویز عصاره، قبل و یا همزمان با تزریق DMBA نبوده است. این موضوع نیز به نوعی بر اثرات درمانی عصاره مذکور در مقادیر ۱۰۰ و ۵۰۰ میلی گرم تأکید دارد. از آنجایی که در گروه دریافت کننده ۱۰۰۰ میلی گرم عصاره، به



شکل ۲- نمای میکروسکوپی گروه دریافت کننده مقدار ۱۰۰ میلی گرم از عصاره آویشن باغی

اثرات بیولوژیکی مختلفی را می‌توان به آنها نسبت داد. مطالعات نشان داده‌اند که ترکیبات مذکور از یک سو در کاهش استرس اکسیداتیو و از سوی دیگر در مهار آنزیم‌های سیکلواکسیژناز ایفای نقش می‌نمایند (۹-۷).

براساس نتایج حاصل از پژوهش‌های گوناگون، ردپای استرس اکسیداتیو و تولید رادیکال‌های آزاد اکسیژن در دگرگونی‌های رشد و تمایز سلول و ایجاد سرطان به اثبات رسیده است (۸، ۱۶، ۱۷). از طرفی تحقیقات مختلف نشان می‌دهند که آنزیم‌های سیکلواکسیژناز در مکانیسم‌های سرطانزایی نقش بسیار مهمی دارند. به عنوان مثال، مهار آپوپتوزیس توسط تشدید فعالیت آنزیم‌های مذکور به اثبات رسیده است (۸، ۱۶، ۱۷). همچنین کاهش آپوپتوزیس در جریان وقوع سرطان به واسطه برخی پژوهش‌ها مورد تایید قرار گرفته است (۱۸). از سوی دیگر مشخص شده است که فعالیت آنزیم‌های سیکلواکسیژناز، افزایش تکثیر سلولی را به دنبال دارد (۱۹). سایر تحقیقات نشان داده‌اند که رگ‌زایی، تهاجم سلولی و سرکوب پاسخ‌های دفاعی به دنبال تشدید فعالیت آنزیم‌های سیکلواکسیژناز، مشاهده می‌شوند (۱۸، ۲۰، ۲۱). پدیده‌های مذکور در پیش‌برد ضایعات سرطانی و ایجاد بدخیمی نقش بسیار مهمی دارند.

مجموع توضیحات فوق نشان می‌دهد که احتمالاً اثرات درمانی و پیشگیری کننده عصاره هیدروالکلی گیاه آویشن باغی بر ضایعات پیش‌سرطانی و کارسینوم سلول‌های سنگفرشی غده پروستات موش صحرایی نژاد ویستار مربوط به تیمول و کارواکرول است. فلاونوئیدها از دیگر ترکیبات موجود در عصاره هیدروالکلی آویشن باغی هستند (۱۳). در مطالعه‌ای مشخص شد که فلاونوئیدها سبب مهار رشد و جلوگیری از متاستاز کارسینوم ریوی در موش سوری می‌شوند (۲۲).

با توجه به این موضوع ممکن است فلاونوئیدها نیز علاوه بر تیمول و کارواکرول، در کاهش و یا ممانعت از پیشرفت ضایعات سرطانی و مهار مکانیسم‌های سرطانزایی نقش داشته باشند. در یک جمله به نظر می‌رسد که عصاره هیدروالکلی آویشن باغی رشد غیرطبیعی، ضایعات پیش‌سرطانی و کارسینوم ناشی از DMBA را در پروستات موش صحرایی مهار و درمان می‌کند.

لحاظ وقوع متابلازی سنگفرشی در مقایسه با گروه نرمال متفاوت بود و با توجه به این موضوع که گروه دریافت کننده مقدار مذکور از عصاره، در مقایسه با گروه کنترل دیسپلازی و کارسینوم سلول‌های سنگفرشی را نمایان ساخت، بنابراین می‌توان نتیجه گرفت که عصاره هیدروالکلی گیاه آویشن باغی در مقدار ۱۰۰۰ میلی گرم، از پیشرفت ضایعات پیش‌سرطانی و در عین حال وقوع سرطان جلوگیری می‌کند. موارد فوق نشان می‌دهد که تزریق درون صفاقی عصاره هیدروالکلی گیاه آویشن باغی بر وقوع کارسینوم سلول‌های سنگفرشی در غده پروستات موش صحرایی نژاد ویستار اثرات پیش‌گیری کننده و درمانی دارد که البته این اثرات وابسته به مقدار تجویز عصاره مذکور است. در جستجوی بانک‌های اطلاعاتی علمی معتبر تاکنون گزارشی مبنی بر بررسی اثر عصاره گیاه آویشن بر سرطان غده ی پروستات در موش صحرایی، موش سوری، خرگوش و دیگر حیوانات آزمایشگاهی وجود نداشت و از این نظر پژوهش حاضر فاقد سابقه قبلی است. نتایج حاصل از یک پژوهش نشان می‌دهد که اسانس گیاه آویشن باغی در شرایط آزمایشگاهی مانع از رشد کارسینوم سلول‌های سنگفرشی حاصل از تومور سر و گردن در انسان می‌شود (۱۴). تحقیق دیگری که به منظور ارزیابی اثر ده اسانس گیاهی از جمله آویشن باغی بر سلول‌های حاصل از سه نوع سرطان انسانی در شرایط آزمایشگاهی صورت گرفت، مشخص کرد که اسانس گیاه آویشن باغی قدرت مسموم‌کنندگی به مراتب بیشتری برای سلول‌های کارسینوم غده پروستات در مقایسه با سلول‌های کارسینوم ریه و پستان دارد. از سوی دیگر نتایج این پژوهش نشان داد که قدرت مسموم‌کنندگی اسانس آویشن باغی در مقایسه با سایر اسانس‌هایی مورد بررسی بیشتر است (۱۵). در پژوهش حاضر، DMBA به عنوان سرطانزای شیمیایی مورد استفاده قرار گرفت. وقوع ضایعات پیش‌سرطانی و کارسینوم در گروه کنترل را باید به اثرات ترکیب مذکور نسبت داد. از سوی دیگر از آن جایی که در عصاره هیدروالکلی گیاه آویشن باغی، ترکیبات و اجزاء گوناگونی وجود دارند (۱۳)، لذا خاصیت این عصاره در پیشگیری و درمان ضایعات پیش‌سرطانی و سرطان پروستات موش صحرایی ناشی از برخی ترکیبات موجود در آن است. تیمول و کارواکرول از جمله ترکیبات مهم موجود در عصاره گیاه آویشن باغی می‌باشند که

REFERENCES

1. Jemal A, Murray T, Ward E, Samuels A, Tiwari RC, Ghafoor A, et al. Cancer statistics: American Cancer Society. *CA Cancer J Clin* 2005; 55: 10-30.
2. Basu S, Tindall DJ. Androgen action in prostate cancer. *Horm Cancer* 2010; 1: 223-28.

3. Vlaeminck-Guillem V, Bandel M, Cottancin M, Rodriguez-Lafrasse C, Bohbot JM, Sednaoui P. Chronic prostatitis dose not influence urinary PCA3 score. *Prostate* 2011 Jul 14. doi: 10.1002/pros.21457.
4. Abascal Junquera JM, Hevia Suarez M, Abascal Garcia JM, Abascal Garcia R, Gonzalez Suárez H, Alonso A, et al. Brachytherapy in localized prostate cancer. *Actas Urol Esp* 2007; 31: 617-26.
5. Pollack A, Zagars GK, Smith LG, Lee JJ, von Eschenbach AC, Antolak JA, et al. Preliminary results of a randomized radiotherapydose-escalation study comparing 70 Gy with 78 Gy for prostate cancer. *J Clin Oncol* 2000; 18: 3904-910.
6. Wilkinson AN, Brundage MD, Siemens R. Approach to primarycare follow-up of patients with prostate cancer. *Can Fam Physician* 2008; 54: 204-10.
7. Hotta M, Nakata R, Katsukawa M, Hori K, Takahashi S, Hiroyasu I. Carvacrol , a component of thyme oil, activates PPAR α and γ and suppresses cox- 2 expression. *J Lipid Res* 2010; 51: 132.
8. Mehraein– Ghomi F, Basu HS, Chuch DR, Hoffmann FM, wilding G. Androgen receptor requires JunD as a coactivator to switch on an oxidative stress generation pathway in prostate cancer cells. *Cancer Res* 2010; 70: 4560-68.
9. Undeğer U, Başaran A, Degen GH, Başaran N. Antioxidant activities of major thyme ingredients and lack of (oxidative) DNA damage in V79 Chinese hamster lung fibroblast cells at low levels of carvacrol and thymol. *Food Chem Toxicol* 2009; 47: 2037-43.
10. Mastelić J, Jerković I, Blazević I, Poljak-Blazi M, Borović S, Ivancić-Baće I, et al. Comparative study on the antioxidant and biological activities of carvacrol, thymol, and eugenol derivatives. *J Agric Food Chem* 2008; 56: 3989-96.
11. Lixandru BE, Drăcea NO, Dragomirescu CC, Drăgulescu EC, Coldea IL, Anton L, et al. Antimicrobial activity of plant essential oils against bacterial and fungal species involved in food poisoning and/or food decay. *Roum Arch Microbiol Immunol* 2010; 69: 224-30.
12. Vigo E, Cepeda A, Gualillo O, Perez-Fernandez R. In-vitro anti-inflammatory effect of Eucalyptus globulus and Thymus vulgaris: nitric oxide inhibition in J774A.1 murine macrophages. *J Pharm Pharmacol* 2004; 56: 257-63.
13. Keeforer– Ring K, Thompson JD, Linhart YB. Beyond six scents: defining a seventh Thymus vulgaris chemotype new to southern France by ethanol extraction. *Flavour and Fragrance Journal* 2009; 24: 117-22.
14. Sertel S, Eichhorn T, Plinkert PK, Efferth T. Cytotoxicity of Thymus vulgaris essential oil towards human oral cavity squamous cell carcinoma. *Anticancer Res* 2011; 31: 81-87.
15. Zu Y, Yu H, Liang L, Fu Y, Efferth T, Liu X, et al. Activities of ten essential oils towards Propionibacterium acnes and PC-3, A-549 and MCF-7 cancer cells. *Molecules* 2010; 15: 3200-10.
16. Dubios RN, Abramson SB, crofford L, Gupta RA, Simon LS, Putte L, et al. Cyclooxygenase in biology and disease. *FASEB J* 1998; 12: 1063-73.
17. Joekim H, Chung JH, Lee SH. Involvement of endogenous prostaglandin- f $_{2\alpha}$ on kainic acid– induced seizure activity through fp receptor. *Brain Res* 2008; 1193: 153-61.
18. Dannenberg AJ, Altork NK, Boyle Jo, Dang C, Howe LR, Weksler BB, et al. Cyclooxygenase 2: a pharmacological target for the prevention of cancer. *Lancet Oncol* 2010; 2: 544-51.
19. Higashi Y, Kanekura T, Kanzaki T. Enhanced expression of cyclooxygenase (Cox)-2 in human skin epidermal cancer cells: evidence for growth suppression by inhibiting Cox-2 expression. *Int J Cancer* 2000; 86: 667-71.
20. Das UB, Mallick M, Debnath JM, Ghosh D. Protective effect of ascorbic acid on cyclophosphamide induced testicular gametogenic and androgenic disorders n male rats. *Asian J Androl* 2002; 4: 201-11.
21. Singh B, Lucci A. Role of cyclooxygenase-2 in breast cancer. *Surg Res* 2002; 108: 173-79.
22. Zheng W, Gao X, Chen C, Tan R. Total flavonoids of Daphne genkwa root significantly inhibit the growth and metastasis of Lewis lung carcinoma in C57BL6 mice. *Int Immunopharmacol* 2007; 7: 117-27.