پژوهش درپزشکی (مجله پژوهشی دانشکده پزشکی)
دانشگاه علوم پزشکی و خدمات بهداشتی درمانی شهید بهشتی
دوره ۳۷، شماره ۴، زمستان ۱۳۹۲، صفحات ۲۵۳ تا ۲۵۵

گزارش موردی
(Case Report)

گانگرن کامل روده باریک ناشی از آمبولی سپتیک شریان مزانتریک سوپریور در شیرخوار ۱۶ ماهه

دکتر سید امیر کاظم وجدان

[1] استادیار، دانشگاه علوم پزشکی بیرجند

چکیده

سابقه و هدف: *ترومبوآمبولی مزانتریک با اتیولوژی‌های متفاوتی ایجاد می‌شود و مرگ و میر بالایی دارد، اما اینکه آمبولی سپتیک شریان مزانتریک فوقانی در یک شیرخوار ۱۶ ماهه وجود داشته باشد، مورد نادری است که موضوع این مقاله می‌باشد.*

گزارش مورد: *شیرخوار ۱۶ ماهه‌ای که به دلیل درد شکم مراجعه کرده و پس از انجام بررسی بالینی و پاراکلینیکی و انجام لاپاراتومی، مشخص گردید که به جز ۱۰ سانتیمتر اول روده باریک که زنده و دارای خونریزی بود، سایر قسمت‌های روده گانگرن بود که به علت آمبولی سپتیک شریان مزانتریک فوقانی بود.*

نتیجه‌گیری: *این گزارش نشان داد که آمبولی سپتیک شریان مزانتریک فوقانی نیز می‌تواند یکی از علل آمبولی این شریان باشد.*

واژگان کلیدی: *آمبولی سپتیک شریان مزانتریک فوقانی، گانگرن، شیرخوار.*

مقدمه

ترومبوآمبولی‌ها، به عنوان یکی از مهم‌ترین عوامل ایجاد کننده اختلالاتی همچون حمله ایسکیمیک (Ischemic Stroke)، ترومبوز ورید عمقی (Deep Venous thrombosis, DVT) آمبولی ریوی (Pulmonary Embolism, PE)، سندرم کرونری حاد (Acute Coronary Syndrome, ACS) و ایسکسمی حاد مزانتیریک (Acute Mesenteric Ischemia, AMI) در نظر گرفته می شوند (۱). ایسکیمی حاد مزانتریک از جمله اورژانس‌های اختلالات عروقی بوده که مرگ و میر آن در بهترین مراکز بین ۶۰٪ تا ۸۰٪ می‌باشد (۶-۲). عوامل مختلفی در ایجاد این اختلال نقش دارند، ولی نتیجه بالینی تمامی این رخدادها نقص خون رسانی و گانگرن روده است. از جمله این عوامل می‌توان به آمبولی شریانی (۷)، ترومبوز شریانی (۸)، ترومبوز وریدی (۹،۱۰) و کاهش حجم خون بدن (نوع غیر انسدادی) (۱۱) اشاره نمود. آمبولی‌های شریانی شایع‌ترین علت آمبولی حاد مزانتریک بوده و ۴۰٪ تا ۵۰٪ موارد را شامل می شوند (۳،۴). اختلالات قلبی همچون ایسکیمی میوکارد, اندوکاردیت, اختلال ریتم قلب, تنگی و تعویض دریچه میترال و یا آسیب جدار شریان در طی آنژیوگرافی از جمله عوامل زمینه ساز آمبولی شریان مزانتریک می‌باشد (۱۲)

نظر به اینکه آمبولی‌های سپتیک شریان مزانتریک فوقانی عموما در شاخه های ابتدایی و یا قسمت میانی آن اتفاق می‌افتد و به ندرت تنه اصلی این شریان اتفاق می افتند، لذا به گزارش این مورد نادر اقدام شد.

گزارش مورد

شیرخوار ۱۶ ماهه‌ای به دلیل درد شدید شکم مراجعه و پس از انجام معاینات بالینی و اقدامات پاراکلینیکی، تحت عمل جراحی قرار گرفت. علایم بیمار شامل تهوع و استفراغ، اتساع

آدرس نویسنده مسئول: بیرجند، خیابان ایت الله غفاری، خیابان آوینی، خیابان یاسمن، نبش یاسمن ۱۱، طبقه دوم، دکتر سید امیر کاظم وجدان (**e-mail:** vejdan_sa@yahoo.com)

تاریخ دریافت مقاله: ۱۳۹۰/۲/۲۲
تاریخ پذیرش مقاله: ۱۳۹۱/۱۰/۷

شکمی، بی اشتهایی، عدم دفع گاز و مدفوع، ناپایداری علایم حیاتی و مراحل اولیه شوک سپتیک بود. در آزمایشات انجام شده، لکوسیتوز ۲۳۰۰۰ و اختلال عملکرد کلیوی و ترمبوسیتوپنی وجود داشت. در گرافی تهیه شده از شکم، روده باریک به طور کامل متسع بود و سطوح مختلف مایع و هوا در آن مشاهده شد (شکل ۱). بیمار تحت عمل جراحی لاپاروتومی قرار گرفت که در حین عمل مشخص شد که به جز ۱۰ سانتیمتر اول روده باریک که زنده بود، سایر قسمت‌ها گانگرن بودند (شکل ۱ و ۲).

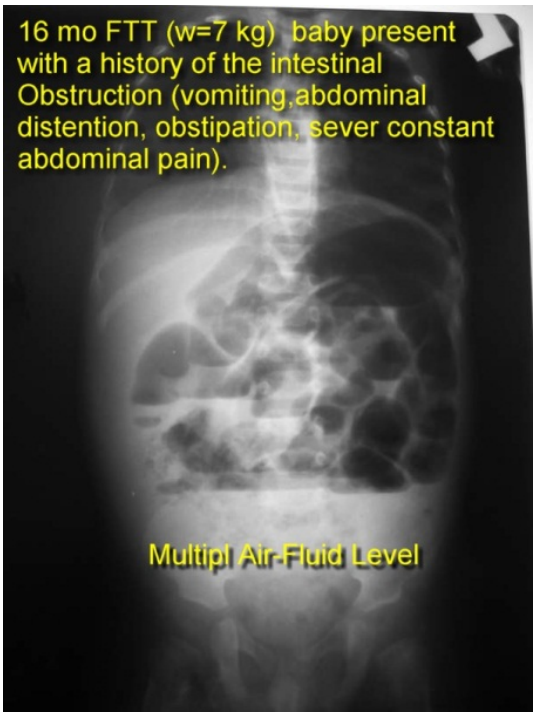

شکل ۱–نمای انسداد کامل روده باریک و بزرگ و سطوح متعدد مایع هوا

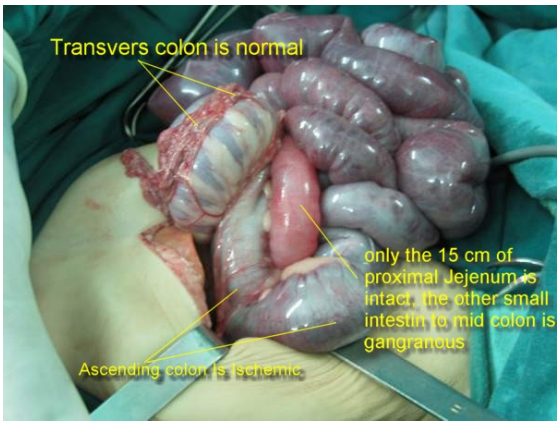

شکل ۲– ایسکمی کولون صعودی و ابتدای کولون عرضی

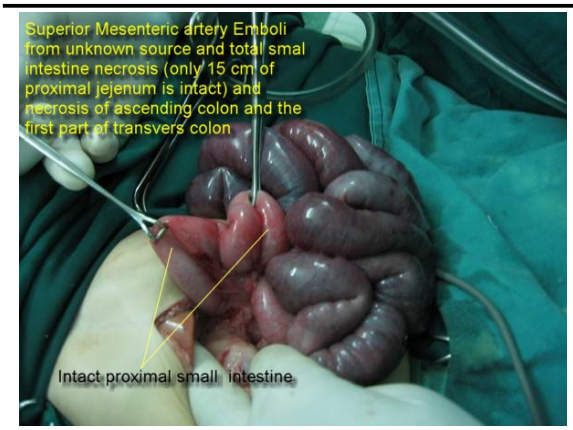

شکل ۳– روده باریکی که فقط ده سانتیمتری ابتدای آن سالم و بقیه گانگرن است.

بررسی پاتولوژیک نشان داد که آمبولی از جنس سپتیک است و کودک ۱۲ ساعت بعد از عمل به علت سپتی‌سمی فوت شد.

بحث

مورد حاضر نشان داد که گانگرن کامل روده باریک ناشی از آمبولی سپتیک شریان مزانتریک فوقانی است. به علت اینکه شریان مزانتریک فوقانی به صورت مایل از آئورت جدا می‌شود اکثر آمبولی‌های عروقی شریانی به آن وارد می‌شوند. از میان آمبولی‌های وارد شده به شریان مزانتریک فوقانی، فقط ۱۵٪ در ابتدا شریان گیر افتاده و اکثرا به شریان کولیک میانی که بزرگترین شاخه جدا شده از شریان مزانتریک فوقانی است وارد می شوند (۶،۷). به علت اینکه در سیستم‌های خون رسانی جانبی در این منطقه توسعه زیادی نیافته‌اند، علایم حاصل از بیماری شدید می‌باشند. مهم‌ترین علامت، درد شدید شکم است که با میزان فشار در لمس مطابقت ندارد (۱۳). به علت اینکه شریان پانکراتیکودئوئنال تحتانی پیش از شریان کولیک میانی از شریان مزانتریک فوقانی جدا شده، از طرف دیگر اکثر آمبولی‌ها در شریان کولیک میانی به دام می‌افتند در اکثر موارد بخش‌های ابتدایی روده باریک (دئودنوم و بخش پروگزیمال ژژنوم) سالم باقی می‌مانند (۱۴). بر اساس بررسی متون، صورت گرفته موارد گانگرن روده باریک ثانویه به آمبولی سپتیک در شریان مزانتریک فوقانی بسیار نادر است (۱۵،۱۶).

ترمبوآمبولی‌ها از جمله مهم‌ترین اختلالات پزشکی بوده که اکثرا سبب نقص خون‌رسانی عضو و به دنبال آن نکروز بافتی می‌گردند. از مهم‌ترین ارگان‌های درگیر می توان به روده اشاره نمود که در اثر ایسکیمی حاد شریان مزانتریک به این اختلال

دچـار مـی‌شـود. ایسـکیمی حـاد شـریان مزانتریـک از جملـه اورژانس‌های پزشکی بوده کـه از مـرگ ومیربـالایی برخـوردار است (۶-۲). عواملی همچون آمبولی شریانی، ترمبوز وریدی و کاهش حجم خون بدن را می‌توان به عنوان عامل ایجاد کننده آن در نظر گرفـت کـه از ایـن میـان آمبـولی شـریانی شـیوع بیشتری دارد (۳،۴، ۱۱-۷). مهـم‌تـرین توجیـه در ایـن مـورد آناتومی خاص شریان مزانتریک می‌باشد، چراکه این شریان بـه صورت مایل از شریان آئورت جدا می شود.

در بیمار حاضر، کودک ۱۶ ماهه‌ای به دلیل درد شـدید شـکم مراجعه نمود که پس از انجام بررسی‌های بالینی و پاراکلینیک مشخص گردید که از انسداد حاد روده رنج می‌برد. مهـم‌تـرین دلیل جهت رسیدن به این تشخیص مشاهده روده‌هـای اتسـاع یافته و سطوح مختلف مایع-هوا در عکس رادیوگرافیک شـکم می‌باشد. در لاپاراتومی انجام شده مشخص گردید کـه بـه جـز ۱۰ سانتی‌متر اول روده باریک سایر مکان‌های آن گانگرن شده است. علت ایجاد این واقعه، خونرسانی جداگانه ۱۰ سانتی‌متـر اول روده باریک توسط شریان پانکراتیکودئوئنال تحتانی اسـت. هرچند که این شـریان نیـز از شـاخه‌هـای شـریان مزانتریـک فوقانی می‌باشد، ولی به صورت کلی آمبولی‌های شریانی تمایل دارند که به علت بزرگی در شاخه کولیکی میانی (از شاخه‌های شـریان مزانتریـک فوقـانی) بـه دام افتنـد. لـذا در ایـن مـورد مشاهده نمودیم که به جز ۱۰ سانتی‌متر اول که توسط شریان مزانتریک فوقانی خون‌رسانی می‌شد، سایر مکان‌ها نکروز شـده بودند. در این بیمار به علت اینکه مهم‌ترین عامل ایجاد کننـده نکروز وسیع روده آمبولی شریانی بود، این شریان مورد بررسی قـرار گرفـت کـه لختـه خـون در آن پیـدا شـد. در بررسـی پاتولوژیک مشخص گردید که این لخته منشا سپتیک دارد.

REFERENCES

1. Yuna AJ, Leea PY, Bazarb KA. Can thromboembolism be the result, rather than the inciting cause, of acute vascular events such as stroke, pulmonary embolism, mesenteric ischemia, and venous thrombosis?: a maladaptation of the prehistoric trauma response. Med Hypotheses 2005; 64: 706–16.
2. Heys SD, Brittenden J, Crofts TJ. Acute mesenteric ischaemia: the continuing difficulty in early diagnosis. Postgrad Med J 1993;69:48-51.
3. Lock G. Acute intestinal ischaemia. Best Pract Res Clin Gastroenterol 2001;15:83-98.
4. Bradbury AW, Brittenden J, McBride K, Ruckley CV. Mesenteric ischaemia: a multidisciplinary approach. Br J Surg 1995;82:1446-59.
5. Sitges-Serra A, Mas X, Roqueta F, Figueras J, Sanz F. Mesenteric infarction: an analysis of 83 patients with prognostic studies in 44 cases undergoing amassive small-bowel resection. Br J Surg 1988;75:544-48.
6. Stoney RJ, Cunningham CG. Acute mesenteric ischemia. Surgery 1993;114:489-90.
7. Boley SJ, Feinstein FR, Sammartano R, Brandt LJ, Sprayregen S. New concepts in the management of emboli of the superior mesenteric artery. Surg Gynecol Obstet 1981;153:561-69.
8. Mansour MA. Management of acute mesenteric ischemia. Arch Surg 1999;134:328-30.
9. Abdu RA, Zakhour BJ, Dallis DJ. Mesenteric venous thrombosis: 1911 to 1984. Surgery 1987; 101:383-88.
10. Rhee RY, Gloviczki P, Mendonca CT Petterson TM, Serry RD, Sarr MG, et al. Mesenteric venous thrombosis: still a lethal disease in the 1990s. J Vasc Surg 1994;20:688-97.
11. Howard TJ, Plaskon LA, Wiebke EA, Wilcox MG, Madura JA. Nonocclusive mesenteric ischemia remains a diagnostic dilemma. Am J Surg 1996; 171:405-408.
12. Millaire A, Leroyf O, Gaday V, de Groote P, Beuscartt C, Goullard L, et al. Incidence and prognosis of embolic events and metastatic infections in infective endocarditis. Eur Heart J 1997; 18: 677-84.
13. Brunicardi F, Andersen D, Billiar T, Dunn D, Hunter J, Matthews J, et al, eds. Schwartz's principles of surgery. 9th ed. Philadelphia: McGraw-Hill Professional; 2005.
14. Oldenburg WA, Lau LL, Rodenberg TJ, Edmonds HJ, Burger CD. Acute mesenteric ischemia. Arch Intern Med 2004;164:1054-62.
15. Dean RH, Waterhouse G, Meacham PW, Weaver FA, O'neil Jr JA. Mycotic embolism and embolomycotic aneurysms-neglected lessons of the past. Ann Surg 1986;204:300-307.
16. Freischlag JA, Asbun HA, Sedwitz MM, Hye RJ, Sise M, Stabile BE. Septic peripheral embolization from bacterial and fungal endocarditis. Ann Vas Surg 1989; 3:318-23.