

Evaluating the results of corticocancellous bone autografting for treatment of femoral head osteonecrosis

Manouchehr Vahid Farahmandi¹, Farsad Biglari^{2*}

1. assistant professor Shahid Beheshti university of medical sciences, Akhtar hospital
2. resident Shahid Beheshti university of medical sciences, Akhtar hospital

(Received: 2015/3/8 Accept: 2016/1/27)

Abstract

Background: The definite treatment option for osteonecrosis of femoral head (ONFH) is not clearly understood. In current prospective study, we investigated the outcomes of treatment of ONFH with corticocancellous bone autograft.

Patients and Methods: 132 hips (96 patients) with ONFH ARCO type II and III were treated with corticocancellous bone autograft from the iliac crest. The pain intensity by numerical rating scale (NRS), range of motion and Harris hip score (HHS) were measured pre- and post-operatively and compared.

Results: The mean follow up was 17.9 ± 48.5 months. The progression of the disease was stopped in 120 hips (%90.9). In other 12 hips, the ONFH progressed. Total hip arthroplasty was performed for 10 of these patients. The pain severity decreased significantly (4.1 ± 6.3 vs. 2 ± 1.4) ($p < 0.001$). Also, the range of hip motions and Harris hip score (15.3 ± 35.8 vs. 16.2 ± 79.5) increased significantly ($p < 0.001$).

Conclusion: Removing the necrotic bone and using corticocancellous bone autograft to fill the cavity can be used as an effective treatment method for patients with precollapse stages of ONFH. This technique also decrease the need for early THA.

Keywords: Osteonecrosis; Femoral head; Bone graft

* Corresponding author: Farsad Biglari, Akhtar hospital / Tehran, Iran
yoosajafari@yahoo.com

بررسی نتایج میان مدت درمان استئونکروز سر فمور با اتوگرافت استخوانی کورتیکوکنسلوس

منوچهر وحید فرهمندی^۱، فرساد بیگلری^۲

۱. استادیار دانشگاه علوم پزشکی شهید بهشتی، بیمارستان اختر
۲. دستیار دانشگاه علوم پزشکی شهید بهشتی، بیمارستان اختر

تاریخ دریافت مقاله: ۱۳۹۳/۲/۱۷ تاریخ پذیرش مقاله: ۱۳۹۴/۱۱/۷

چکیده

مقدمه: درمان مناسب استئونکروز سر استخوان فمور (ONFH) به خوبی شناخته نشده است. در این مطالعه آینده نگر ما به بررسی نتایج درمان ONFH با اتوگرافت استخوانی کورتیکوکنسلوس پرداختیم.

مواد و روش‌ها: تعداد ۲۳۱ هیپ مبتلا به ONFH در جات II و III براساس تقسیم‌بندی ARCO، با استفاده از اتوگرافت کورتیکوکنسلوس به دست آمده از کرسر استخوان ایلیاک درمان شدند. پیش از عمل و در آخرین ویزیت پس از عمل، شدت درد براساس numerical rating scale (NRS)، دامنه حرکات (ROM) مفصل هیپ و معیار Harris (HHS) اندازه‌گیری و مقایسه شد.

یافته‌ها: بیماران برای مدت ۸۴/۵±۷۸/۹ ماه پیگیری شدند و پیشرفت بیماری در ۰/۲۱ هیپ (۰/۰۹/۹) حفظ شد. در ۲۱ هیپ بیماری به سمت درجه VI پیشرفت کرد و در این میان ۰۱ مورد به AHT منجر شد. شدت درد به طور معناداری کاهش (۶/۳±۴/۱) در مقابل (۱/۴±۲؛ $p < ۰/۱۰۰$). HHS (۸۳/۵±۵۱/۳) در مقابل (۹۷/۵±۶۸/۲) و ROM به طور معناداری پس از عمل بهبود یافت ($p < ۰/۱۰۰$).

نتیجه‌گیری: خارج کردن استخوان نکروز شده و پر کردن حفره سر استخوان فمور با اتوگرافت استخوانی کورتیکوکنسلوس روشی کارآمد برای حفظ سر استخوان فمور در بیماران دچار ONFH قبل از بروز کلاپس است و باعث پیشگیری از نیاز به جراحی زودرس THA می‌شود.

واژگان کلیدی: استئونکروز، سر فمور، گرافت استخوانی

مقدمه

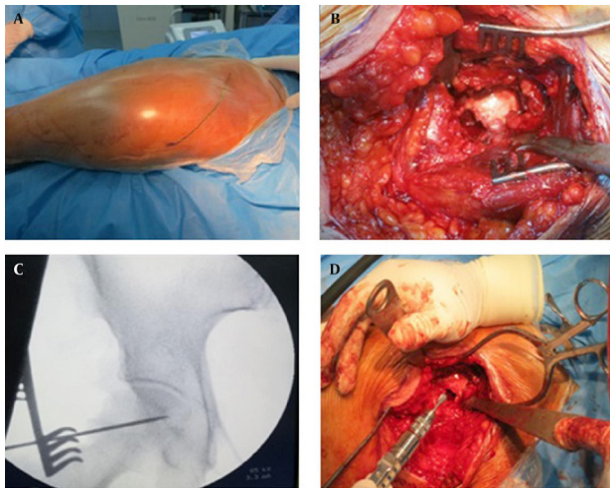
مفصل هیپ جلوگیری کند (۱۸) Rosenwasser و همکاران در سال ۱۹۹۴ تکنیک light bulb را توصیف کردند که در آن استخوان بیمار و مرده با گرافت استخوانی کنسلوس جایگزین می‌شود (۱۹). در مطالعه حاضر به بررسی نتایج میان مدت درمان ONFH پیشرفته مراحل II و III براساس تقسیم‌بندی ARCO با استفاده از اتوگرافت استخوانی کورتیکوکنسلوس از کرسر ایلیاک پرداختیم.

مواد و روش‌ها

در این مطالعه آینده‌نگر، ۱۰۱ بیمار مبتلا به ONFH در جات II و III براساس تقسیم‌بندی ARCO در بیمارستان اختر تهران بررسی شدند. در طول پیگیری سه بیمار محل زندگی خود را تغییر دادند و دو بیمار دیگر از پذیرش معاینه‌های نهایی سر باز زدند. در نتیجه مطالعه با ۹۶ بیمار (۱۳۲ هیپ) انجام شد. داده‌های زمینه‌ای و دموگرافیک در جدول شماره یک ارائه شده است. پیش از عمل، از کمیته اخلاق تاییدیه گرفته شد و تمامی بیماران فرم رضایتنامه را امضا کردند. بیماران با سابقه قبلی جراحی هیپ و عفونت از مطالعه خارج شدند. تشخیص ONFH

استئونکروز تروماتیک و غیرتروماتیک سر استخوان فمور (ONFH) همچنان یکی از مسائل چالش برانگیز برای جراحان ارتوپدی است. در مراحل دیررس بیماری، تغییرهای دژنراتیو در مفصل هیپ ایجاد می‌شود که نیازمند آرتروپلاستی هیپ (THA) برای درمان است. هرچند پیشرفت‌های اخیر در تکنیک آرتروپلاستی (طراحی ایمپلنت‌ها، مواد و تجهیزات جراحی و تکنیک‌ها) باعث افزایش طول عمر پروتزها شده، اما از آنجا که ONFH به طور معمول جمعیت جوان و فعال را درگیر می‌کند، ممکن است بیماران نیاز به بیشتر از یک THA داشته باشند. برای جلوگیری از آرتروپلاستی زودرس روش‌های مختلفی از جمله core decompression، استئوتومی پروگزیمال فمور، گرافت استخوانی با و بدون عروق و جایگزین‌های استخوان برای حفظ سر معرفی شده‌اند (۱۷-۱۹)، اما در اثربخشی این روش‌ها اختلاف نظر وجود دارد و هیچ کدام از این روش‌های درمانی نمی‌تواند از پیشرفت بیماری به سمت کلاپس سر استخوان فمور و تغییرهای دژنراتیو

نویسنده مسئول: دکتر فرساد بیگلری
آدرس: تهران، الهیه، بیمارستان اختر، بخش ارتوپدی
تلفن: ۰۹۱۲۸۱۶۹۱۷۴
yoosoffafari@yahoo.com

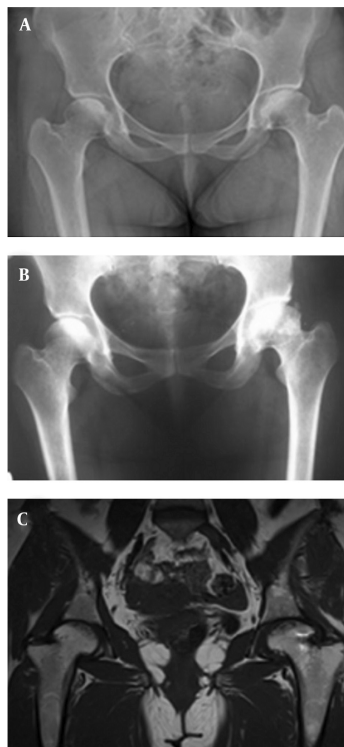


شکل ۱ (A) مسیره‌های برش استفاده شده در این مطالعه؛ (B) یک پنجره با استفاده از دریل و استئوتوم در سطح قدامی گردن femur ایجاد شد. (C) تصویر قدامی خلفی فلوروسکوپي نشان‌دهنده بین جای‌گذاری شده در استخوان نکروز شده است؛ (D) استخوان نکروز شده از طریق پنجره برداشته شد و سر femur با گرافت استخوانی کورتیکوکنسولوس پر شد.

بررسی‌های تصویربرداری پیگیری و پیشرفت AVN و وضعیت غضروف مفصلی با استفاده از رادیوگرافی ساده و MRI سنجیده شد. در وبزیت نهایی ROM هیپ اندازه‌گیری و HHS برای تمامی بیماران کامل شد. به علاوه شدت درد با استفاده از VAS سنجیده شد. در این مطالعه پیشرفت رادیوگرافیک AVN به ARCO درجه IV و نیاز به THA به‌عنوان شکست درمان در نظر گرفته شد. در نهایت پارامترهای قبل و پس از جراحی با استفاده از paired t-test در نرم‌افزار SPSS نسخه ۱۶ مقایسه شدند. $P < 0/05$ معنی دار تلقی شد.

یافته‌ها

پس از گذشت ۴۸/۵ ماه (به طور میانگین) شکل سر و فضای مفصلی در ۱۱۰ هیپ (۹۰/۹ درصد) حفظ شد (شکل ۲).



شکل ۲- یک خانم ۲۷ ساله با ONFH دو طرفه ناشی از مصرف کورتیکواستروئید. (A) X-ray پیش از عمل قدامی خلفی، نشان‌دهنده ONFH تیپ II B طبقه‌بندی ARCO در سمت چپ و تیپ II در سمت راست. (B) X-ray و (C) قدامی خلفی و MRI پس از ۲۴ ماه توقف پیشرفت AVN را نشان می‌دهند. این بیمار در آخرین وبزیت بدون درد و تقریباً با ROM کامل مفصل هیپ بود.

جدول ۱- اطلاعات دموگرافیک و زمینه‌ای بیماران		
تعداد	۱۳۲ هیپ	
سن (سال)	۳۳/۷±۵/۳	
جنسیت	مرد	۵۷
	زن	۳۹
سمت درگیر	دو طرفه	
	راست	۳۶
طبقه‌بندی ARCO	چپ	۷۱
	II A	۶۱
	II B	۲۷
	II C	۲۴
	III A	۲۶
	III B	۲۳
علت بیماری	III C	۱۷
	کورتیکواستروئیدها	۱۵
	ضربه	۴۸
	دارو	۱۲
	الکل	۱۹
	ایدیوپاتیک	۵

براساس رادیوگرافی ساده قدامی - خلفی (AP) و نماهای lateral frog leg و magnetic resonance imaging (MRI) در نماهای سائیتال و کرونال قطعی شد. همان‌طور که پیشتر نیز گفته شد، شدت ONFH براساس سیستم تقسیم‌بندی ARCO بررسی (۲۰) و شدت درد براساس مقیاس بصری سنجش درد (VAS) سنجیده شد. هیچ بیماری نبود درد را گزارش نکرد در حالی که ۱۰ بیمار بدترین درد قابل تصور را گزارش کردند. بیماران برای مدت ۴۸/۱۷±۵/۹ ماه (دامنه ۲۲ تا ۷۶ ماه) پیگیری شدند. پیش از عمل، حرکات هیپ اندازه‌گیری و Harris hip score (HHS) برای سنجش عملکرد مفصل هیپ برای تمامی بیماران کامل شد.

تکنیک جراحی

در وضعیت خوابیده به پشت (supine) در حالی که یک کیسه سنی زیر هیپ درگیر گذاشته می‌شود، یک برش هشت سانتی متری در نمای قدامی - خارجی تروکانتر بزرگ ایجاد می‌شود. پس از جداسازی عضله تنسور فاسیالاتا، در امتداد برش پوستی از بین دو عضله تنسور فاسیالاتا و گلوئوس مدیوس، به کپسول مفصلی می‌رسیم و کپسول را به شکل T برش می‌دهیم. کپسولوتومی با برش عمودی در طول گردن استخوان femur و یک برش عرضی در طول پروبوست استابولار انجام می‌شود. فلپ قدامی برای مشاهده نمای قدامی پروگزیمال femur به جلو جمع می‌شود. یک پنجره استخوانی کوچک (یک تا ۱/۵ سانتی متر مربع) با استفاده از دریل و استئوتوم در نمای قدامی گردن استخوان femur ایجاد می‌شود. پس از برداشتن این پنجره، محل استئونکروز با استفاده از فلوروسکوپي تعیین و سپس استخوان نکروز شده تخلیه می‌شود تا به استخوان ساب‌کندرال برسیم. استخوان اسکلوئوتیک با یک دریل الکتریکی سوراخ می‌شود تا خونریزی اتفاق بیفتد. بعد از اندازه‌گیری حجم حفره، اتوگرافت چوب کبریت مانند کورتیکوکنسولوس که (با استفاده از برش کوچک در قسمت قدامی استخوان ایلیاک) از ایلئوم حاصل شده بود به‌صورت لایه‌ای در داخل حفره femoral قرار داده می‌شود تا فضای خالی را پر و از استخوان ساب‌کندرال حمایت کند. سپس پنجره کورتیکال جای‌گذاری و در محل مربوطه پک شد (شکل ۱). پس از عمل بیماران با معاینه‌های بالینی و

بیماری و قبل از ایجاد کلاپس مفید است. (۲۵) از این رو برای به تعویق انداختن THA روش‌های حفظ سر فمور بسیاری با فواید و ضررهای مختص خود معرفی شده‌اند، هرچند موفقیت این روش‌ها همچنان زیر سوال است. (۱۷-۱)

کاهش فشار مرکزی سر فمور با و بدون قرار دادن ایمپلنت تانالوم یک روش حفظ سر فمور قدیمی و ساده است که در حال حاضر در برخی از مراکز ارتوپدی استفاده می‌شود. Veillette و همکاران، بقای دو ساله و نتایج بالینی و تصویربرداری رفع فشار مرکزی با و بدون ایمپلنت تانالوم متخلخل را در درمان ۵۸ هیپ مبتلا به ONFH بررسی کردند. بیشتر این هیپ‌ها (۸۴ درصد) براساس سیستم طبقه‌بندی اشتینبرگ در مرحله دو بیماری بودند. نتایج حاکی از آن بود که در ۹ هیپ (۱۵/۵ درصد) نیاز به THA پیدا شد. میزان بقا پس از یک سال ۹۱/۸ درصد، پس از دو سال ۸۱/۷ درصد و پس از چهار سال ۶۸/۱ درصد گزارش شد. (۷) همان‌طور که Veillette و همکاران گزارش کردند (۷)، شکست درمان پس از رفع فشار مرکزی و جای‌گذاری ایمپلنت تانالوم بالا بود و پس از چهار سال حدود یک سوم هیپ‌ها به THA نیاز پیدا کردند. همچنین برداشتن ایمپلنت تانالوم برای آرتروپلاستی هیپ بسیار مشکل و مخرب است. Smith و همکاران ۱۱۴ هیپ مبتلا به ONFH را با رفع فشار مرکزی درمان کردند و به این نتیجه رسیدند که پس از به‌طور میانگین سه سال و چهار ماه، در ۶۴ هیپ (۵۶ درصد) شکست بالینی حاصل و نیاز به جراحی ایجاد شد. (۶) به تازگی، عده‌ای از نویسندگان رفع فشار مرکزی به کمک آرتروسکوپی را برای درمان ONFH معرفی کرده‌اند و مزایای زیادی از جمله ارزیابی وجود غضروف مفصلی و کلاپس ساب‌کندرال و امکان درمان آسیب‌های بافت نرم و استخوانی دیگر را برای این روش گزارش کرده‌اند. (۲۷، ۲۸) با این حال هیچ مطالعه‌ای نتایج بالینی و تصویربرداری این تکنیک را گزارش نکرده و نیاز به مطالعات بیشتر در این زمینه وجود دارد.

برخی جراحان پیشنهاد کرده‌اند که استفاده از گرافت عروقی فیویلا می‌تواند روش درمانی مناسبی برای ONFH باشد. در یک مطالعه گذشته‌نگر Aldridge و همکاران نتایج درمان ONFH با گرافت عروقی فیویلا در ۲۲۴ هیپ پس از میانگین ۳-۴ سال بررسی کردند. در این بیماران استئونکروز به کلاپس سر فمور منجر شد اما به آرتروز منجر نشد. آن‌ها دریافتند که میزان بقا برای این هیپ‌ها در پیگیری دو ساله ۶۷/۴ درصد و در پیگیری پنج‌ساله به‌طور میانگین، ۶۴/۵ درصد بود. میانگین HHS پس از عمل در افرادی که جراحی آن‌ها موفقیت‌آمیز بود از ۵۴/۵ به ۸۱ ارتقا یافت (۱). در یک مطالعه مروری سیستماتیک، Fang و همکارانش نتایج درمان ONFH با گرافت عروقی فیویلا را ارزیابی کردند و به این نتیجه رسیدند که این عمل به نتایج بالینی عالی در ۶۹ درصد بیماران منجر می‌شود. میزان تبدیل به THA، کلاپس و عوارض به ترتیب ۱۶/۵ درصد، ۱۶/۷ درصد و ۲۳/۸ درصد بود. آن‌ها نتیجه گرفتند که گرافت عروقی فیویلا یک روش موثر در پیشگیری از پیشرفت ONFH و کلاپس است و می‌تواند به تاخیر یا جلوگیری از جایگزینی هیپ منجر شود. (۴) Fang و همکارانش نتیجه گرفتند که گرافت عروقی فیویلا یک روش موثر در درمان ONFH است اما با عوارض زیادی همراه است. (۴) باید توجه کرد که وقتی استخوان نکروز شده برداشته می‌شود، فضای بزرگی پدید می‌آید که به‌خصوص در بیمارانی که ضایعه آن‌ها وسیع است، نمی‌تواند به‌طور کامل با گرافت فیویلا پر شود.

Rosenwasser و همکاران تکنیکی را شرح دادند که در آن برداشتن استخوان نکروز شده از طریق یک پنجره در محل تلاقی سر و گردن فمور انجام می‌شود و سپس در بیماران دچار مرحله دو و سه طبقه‌بندی Ficat، سر خالی شده، با گرافت استخوانی کسولوس پر می‌شود. آنها بیماران را به‌طور میانگین ۱۲ سال پیگیری کردند و به این نتیجه رسیدند که ۸۷ درصد اساساً بدون علامت ماندند و حداقل پیشرفت به سمت استئوآرتریت

متأسفانه در ۱۲ هیپ، بیماری به سمت درجه‌های شدیدتر AVN (درجه IV) پیشرفت کرد و THA برای ۱۰ مورد از این هیپ‌ها انجام شد. میزان شکست درمان در ARCO مرحله IIB، IIC، IIIA، IIIB و IIC به ترتیب ۸/۷ درصد، ۴/۵ درصد، ۵ درصد، ۱۲/۵ درصد و ۴۰ درصد بود. نتیجه این روش در تمامی بیماران ONFH با درجه IIA موفقیت‌آمیز بود. جدول شماره دو به مقایسه شدت درد، ROM مفصل هیپ و نمره HHS قبل و پس از عمل می‌پردازد. در ویزیت نهایی شدت درد به‌طور معناداری کاهش و ROM و HHS افزایش یافتند ($P > 0.001$).

جدول ۲- مقایسه طبقه‌بندی ARCO، دامنه حرکت، مقیاس آنالوگ بصری و نمره Harris هیپ قبل و بعد از عمل			
P Value	بعد از عمل	قبل از عمل	
<۰/۰۰۱	۱/۴±۲ (۱-۵)	۶/۳±۴/۱ (۳-۹)	درد (VAS)
<۰/۰۰۱	۱۱۳±۲۲	۵۳/۲±۱۶/۳	دامنه حرکت، درجه
<۰/۰۰۱	۴/۹±۲/۱	۶/۵±۳	فلکسیون
<۰/۰۰۱	۳۷/۳±۱۱	۱۲/۵±۵/۷	اکستانسیون
<۰/۰۰۱	۲۸/۳±۸/۱	۱۱/۲±۸/۲	ابداسیون
<۰/۰۰۱	۳۸/۶±۹	۱۵/۲±۵/۱	اداسیون
<۰/۰۰۱	۲۶/۴±۷/۳	۱۲/۳±۴	چرخش خارجی
<۰/۰۰۱	۲۹/۵±۱۶/۲ (۶۷-۹۵)	۳۵/۸±۱۵/۳ (۲۸-۵۱)	چرخش داخلی
<۰/۰۰۱			HHS

بحث

این مطالعه نشان می‌دهد که خارج‌سازی استخوان نکروز شده و پرکردن فضای سر استخوان فمور با استفاده از اتوگرافت استخوانی کورتیکوکسولوس به دست آمده از کورتیکوایلیاک، روش درمانی مناسبی برای مراحل قبل از کلاپس ONFH و با نتایج مطلوب و بهبود عملکردی همراه است. به این نتیجه رسیدیم که این روش با جلوگیری از پیشرفت AVN و کلاپس سر استخوان فمور و حفظ فضای مفصلی، می‌تواند به‌طور موثری باعث بهبود درد و ناتوانی بیماران ONFH شود.

ONFH تروماتیک و غیرتروماتیک مشکلی چالش برانگیز و پیچیده برای جراحان هیپ است که می‌تواند جمعیت جوان و فعال را به دلیل جابه‌جایی تروماتیک هیپ یا شکستگی گردن فمور یا علل غیرتروماتیک درگیر کند. هرچند THA می‌تواند به‌طور موثری باعث تخفیف نشانه‌های بیماری شود، اما از آنجا که ممکن است نیاز به THA دوباره وجود داشته باشد، این تکنیک به نظر خیلی کمک‌کننده نیست. در حال حاضر در بسیاری از کشورها از جمله ایران، استروئیدهای آنابولیک از سوی بسیاری از ورزشکاران خصوصاً در بدنسازی استفاده می‌شود که این مورد سبب افزایش خطر ONFH می‌شود. به همین دلیل بسیاری از جراحان سعی در به تعویق انداختن THA تا جای ممکن دارند. درمان‌های غیرجراحی ONFH همانند درمان شوک اکستراکورپورال (extracorporeal shock wave therapy)، میدان‌های الکترومغناطیسی پالسی، درمان با اکسیژن پرفشار، داروها، ورزش درمانی و داروهای احیاکننده نتایج نامیدکننده‌ای داشتند. (۲۴-۲۱) علاوه بر آن، عده‌ای از نویسندگان درمان سلولی با استفاده از گرافت اتولوگ مغز استخوان را پیشنهاد کرده‌اند. (۲۵، ۲۶) Mao و همکارانش ۷۸ هیپ مبتلا به ONFH را با استفاده تزریق داخل شریانی مغز استخوان اتولوگ حاوی سلول‌های تک هسته‌ای درمان کردند و پس از پنج سال نتایج مطلوبی را در ۹۲/۳ درصد هیپ‌ها مشاهده کردند. هرچند ۷/۷ درصد از هیپ‌ها نیازمند THA شد و در ۴۳/۶ درصد آن‌ها پیشرفت رادیولوژیک مشاهده شد. به علاوه آن‌ها ادعا داشتند که این روش برای مراحل اولیه

مرحله IIIA طبقه‌بندی ARCO نیاز به THA پیدا کردند و طول بقا برای هیپ‌های مرحله IIIA به طور میانگین ۸۵ ماه بود. THA برای تمامی هفت بیمار با هیپ مرحله IIIB طبقه‌بندی ARCO انجام شد و میانگین زمان بقا برای هیپ‌های مرحله IIIB، ۳۵ ماه بود. در نهایت Chen و همکاران بیان کردند که گرافت عروقی با روش شرح داده شده در مطالعه آن‌ها برای درمان ONFH با کلاپس قطعه‌ای مناسب نبود. (۳) با وجود سایر روش‌ها، در تکنیک light bulb، استخوان نکروز شده می‌تواند با دیدن حجم داخلی سر femur با استفاده از فلوروسکوپی به طور کامل برداشته شود. همچنین می‌توانیم به طور کامل فضای سر femur را با اتوگرافت استخوانی کورتیکوکنسولوس از کرس‌ت‌ایلیاک پر کنیم. در تکنیک‌هایی که از فیولا به‌عنوان گرافت استفاده می‌شود، حجم گرافت برای پر کردن فضای خالی سر femur به طور کامل، مناسب نیست. همچنین برای انجام این جراحی، جا به جایی سر femur ضروری نیست که این خود خطر پیشرفت AVN و اقدام‌های تهاجمی جراحی را کاهش می‌دهد. هرچند به این نتیجه رسیدیم که مشابه مطالعات قبلی استفاده از تکنیک light bulb به بیماران در مراحل پیشرفته‌تر ONFH کمتر سود می‌رساند و درصد زیادی از این بیماران (۳۵/۷ درصد) به جراحی پاسخ مناسبی ندادند اما نتایج این روش در بیماران دچار مراحل زودرس ONFH، رضی‌کننده بود.

مشابه دیگر مطالعه‌ها، محدودیت‌هایی در مطالعه ما وجود داشت. در این مطالعه ما به مقایسه نتایج تکنیک خود با دیگر تکنیک‌ها نپرداختیم. در پایان و به‌عنوان نتیجه‌گیری باید گفت که مراحل پیش کلاپس ONFH می‌تواند به طور موفقیت آمیزی با برداشتن استخوان نکروتیک و جای‌گذاری اتوگرافت استخوانی کورتیکوکنسولوس از طریق یک پنجره در سطح قدامی گردن femur درمان شود. این روش، یک روش جراحی مفید برای غلبه بر نیاز به THA زودرس به‌خصوص در جمعیت جوان و فعال است.

منابع

1. Aldridge JM, 3rd, Berend KR, Gunneson EE, Urbaniak JR. Free vascularized fibular grafting for the treatment of postcollapse osteonecrosis of the femoral head. Surgical technique. J Bone Joint Surg Am. 2004;86-A Suppl 1: 87-101.
2. Berend KR, Gunneson EE, Urbaniak JR. Free vascularized fibular grafting for the treatment of postcollapse osteonecrosis of the femoral head. J Bone Joint Surg Am. 2003;85-A (6): 987-993.
3. Chen CC, Lin CL, Chen WC, Shih HN, Ueng SW, Lee MS. Vascularized iliac bone-grafting for osteonecrosis with segmental collapse of the femoral head. J Bone Joint Surg Am. 2009;91 (10): 2390-4.
4. Fang T, Zhang EW, Sailes FC, McGuire RA, Lineaweaver WC, Zhang F. Vascularized fibular grafts in patients with avascular necrosis of femoral head: a systematic review and meta-analysis. Arch Orthop Trauma Surg. 2013;133 (1): 1-10.
5. Roush TF, Olson SA, Pietrobon R, Braga L, Urbaniak JR. Influence of acetabular coverage on hip survival after free vascularized fibular grafting for femoral head osteonecrosis. J Bone Joint Surg Am. 2006;88 (10): 2152-8.
6. Smith SW, Fehring TK, Griffin WL, Beaver WB. Core decompression of the osteonecrotic femoral head. J Bone Joint Surg Am. 1995;77 (5): 674-80.
7. Veillette CJ, Mehdi H, Schemitsch EH, McKee MD. Survivorship analysis and radiographic outcome following tantalum rod insertion for osteonecrosis of the femoral head. J Bone Joint Surg Am. 2006;88 Suppl 3: 48-55.

را داشتند. (۱۹) Wang و همکاران ONFH غیرتروماتیک (مرحله II و III-A براساس تقسیم‌بندی ARCO) را با یک گرافت استخوانی در پنجره ایجاد شده در گردن femur (روش light bulb) در ۱۳۸ هیپ درمان کردند. استخوان نکروز شده با ماتریکس استخوانی دیمینرالیزه استخوان ایلیاک خود بیمار جایگزین شد. بیماران به مدت ۲۵/۴ ماه پیگیری شدند. آن‌ها دریافتند که میانگین HHS از ۶۲ به ۷۹ به طور معناداری افزایش یافت. در کمترین مدت پیگیری، درمان در ۹۴ هیپ (۶۸ درصد) موفقیت آمیز بود. پیشرفت رادیولوژیک بیماری در تمام بیماران مرحله IIA، ۷/۷ درصد بیماران مرحله IIB و ۵۱ درصد بیماران مرحله IIC و IIIA یافت شد. نتایج HHS نشان داد که نتایج خوب و عالی در ۱۰۰ درصد بیماران مرحله IIA، ۹۳/۳ درصد بیماران مرحله IIB و ۵۹/۶ درصد موارد مرحله IIC و IIIA دیده شد. میزان بقا در مراحل IIA و IIB ۸۵ درصد و در مراحل IIC و IIIA ۶۰ درصد گزارش شد. برخی بیماران دچار استخوان‌سازی نابجا، عفونت و صدمات پوستی خارجی femur شدند. در نهایت Wang و همکاران نتیجه گرفتند که این روش می‌تواند در درمان بیماران مراحل زودرس تا متوسط ONFH موثر باشد. (۹) علاوه بر آن Zhang و همکاران به ارزیابی نتایج درمان ONFH با گرافت استخوانی عروقی ایلیاک در ۲۳ هیپ پرداختند. بیماران ۳۱/۵ ماه پیگیری شدند. آن‌ها دریافتند که گرافت عروقی استخوان ایلیاک در درمان ONFH کوتاه و میان مدت موثر است و توصیه کردند که این روش در درمان بیماران ONFH که براساس طبقه‌بندی ARCO دچار مرحله IIB، IIA، I، میانی و مرکزی و IIC میانی هستند، موثر است (۸). در یک مطالعه دیگر Chen و همکاران به طور گذشته نگر نتایج گرافت عروقی ایلیاک در درمان بیماران ONFH با کلاپس قطعه‌ای در ۳۳ هیپ با ARCO مرحله IIIA و IIIB را بررسی کردند. تنها هشت مورد (۲۴ درصد) از ۳۳ هیپ حفظ شدند. مدت بقا برای تقریباً تمامی بیماران به طور میانگین ۷۴ ماه پس از جراحی بود. ۱۸ مورد از ۲۶ هیپ

8. Zhang NF, Li ZR, Zhang XZ, Wang W. [Vascularized iliac bone grafting for avascular necrosis of the femoral head]. Zhonghua Wai Ke Za Zhi. 2003;41 (2): 125-9.
9. Wang BL, Sun W, Shi ZC, Zhang NF, Yue DB, Guo WS, et al. Treatment of nontraumatic osteonecrosis of the femoral head using bone impaction grafting through a femoral neck window. Int Orthop. 2010;34 (5): 635-9.
10. Baksi DP, Pal AK, Baksi DD. Long-term results of decompression and muscle-pedicle bone grafting for osteonecrosis of the femoral head. Int Orthop. 2009;33 (1): 41-7.
11. Bozic KJ, Zurakowski D, Thornhill TS. Survivorship analysis of hips treated with core decompression for nontraumatic osteonecrosis of the femoral head. J Bone Joint Surg Am. 1999;81 (2): 200-9.
12. Cao B, Liu YH, Wang Y, Zhang SP, Wang JG, Yang ZL. [Clinical application of minimally invasive core decompression combined with impaction bone grafting to the treatment of femoral head necrosis]. Zhongguo Gu Shang. 2010;23 (2): 111-3.
13. Gangji V, Hauzeur JP. Treatment of osteonecrosis of the femoral head with implantation of autologous bone-marrow cells. Surgical technique. J Bone Joint Surg Am. 2005;87 Suppl 1 (Pt 1): 106-12.
14. Guerra-Vélez P, Cano-Egea JM, García-F. D. Trapdoor technique in femoral head osteonecrosis. Rev esp cir ortop traumatol. 2010;54 (4): 248-50.
15. Korompilias AV, Beris AE, Lykissas MG, Kostas-Agnantis IP, Soucacos PN. Femoral head osteonecrosis: why choose free vascularized fibula grafting.

- Microsurgery. 2011;31 (3): 223–8.
16. Shuler MS, Rooks MD, Roberson JR. Porous tantalum implant in early osteonecrosis of the hip: preliminary report on operative, survival, and outcomes results. *J Arthroplasty*. 2007;22 (1): 26–31.
 17. Zhao D, Wang B, Guo L, Yang L, Tian F. Will a vascularized greater trochanter graft preserve the necrotic femoral head? *Clin Orthop Relat Res*. 2010;468 (5): 1316–24.
 18. Hip pain in the young adult and hip preservative surgery. In: Canale Terry S, Beaty JH editors. *Campbell's operative orthopaedics*. 12th ed. Philadelphia, USA: Elsevier Mosby; 2013. pp. 333–73.
 19. Rosenwasser MP, Garino JP, Kiernan HA, Michelsen CB. Long term followup of thorough debridement and cancellous bone grafting of the femoral head for avascular necrosis. *Clin Orthop Relat Res*. 1994 (306): 17–27.
 20. Gardeniers JWM. Report of the Committee of Staging and Nomenclature. *ARCO News Letter*. 1993;5 (2): 79–82.
 21. Gomez-Garcia F. [Review of non-surgical treatment of avascular necrosis of the femoral head]. *Acta Ortop Mex*. 2013;27 (4): 265–72.
 22. Alves EM, Angrisani AT, Santiago MB. The use of extracorporeal shock waves in the treatment of osteonecrosis of the femoral head: a systematic review. *Clin Rheumatol*. 2009;28 (11): 1247–51.
 23. Rajpura A, Wright AC, Board TN. Medical management of osteonecrosis of the hip: a review. *Hip Int*. 2011;21 (4): 385–92.
 24. Windisch C, Kolb W, Rohner E, Wagner M, Roth A, Matziolis G, et al. Invasive electromagnetic field treatment in osteonecrosis of the femoral head: a prospective cohort study. *Open Orthop J*. 2014;8: 125–9.
 25. Mao Q, Jin H, Liao F, Xiao L, Chen D, Tong P. The efficacy of targeted intraarterial delivery of concentrated autologous bone marrow containing mononuclear cells in the treatment of osteonecrosis of the femoral head: a five year follow-up study. *Bone*. 2013;57 (2): 509–16.
 26. Hernigou P, Poignard A, Zilber S, Rouard H. Cell therapy of hip osteonecrosis with autologous bone marrow grafting. *Indian J Orthop*. 2009;43 (1): 40–5.
 27. Gupta AK, Frank RM, Harris JD, McCormick F, Mather RC, Nho SJ. Arthroscopic-assisted core decompression for osteonecrosis of the femoral head. *Arthrosc Tech*. 2014;3 (1): e7–e11.
 28. Beck DM, Park BK, Youm T, Wolfson TS. Arthroscopic treatment of labral tears and concurrent avascular necrosis of the femoral head in young adults. *Arthrosc Tech*. 2013;2 (4): e367–71.