Research on Medicine Original Article

The Quarterly journal of School of Medicine, Shahid Beheshti University of Medical Sciences Vol.40; No.2; 2016

A report of diagnosis and treatment levels of 18 pancreatic insulinoma patients at Taleghani hospital and providing a treatment algorithm for this disease

Mehrdad Moghimi, Ali Yavari*, Habibollah Peyravi, Fariba Eyvazi Kahrane, Mohammadreza Nejatolahi, Mohammad Yavari

Department of surgery, Taleghani hospital, Shahid Beheshti University of Medical Sciences ,Tehran, Iran

(Received: 2015/05/13 Accept: 2016/07/31)

Abstract

Background: *Insulinoma tumor is the most common endocrine tumor of pancreas and is diagnosed by clinical symptoms (whipple's triad) and paraclinical laboratory test results. Surgery is the main treatment. Optimum utilization of tumor localization techniques can minimize the loss of surgery complications and outcome of surgery in these patients. Aim of this study was to evaluate the diagnostic power of tumor localization by radiologic methods and surgeon palpation and compare these methods to propose useful recommendations for treatment of patients. Finally, we want to propose a diagnostic algorithmic approach according to available radiologic tools in our country.*

Method and materials: *First, referral suspicious insulinoma patients from endocrinology ward of Taleghani hospital studied with CT scan and endosonography to localize tumor and then they are transferred to OR for surgery. After exploration of pancreas during surgery, pancreas is palpated exactly by experienced surgeon to localize tumor and findings are registered, then intraoperative sonography is completed and again findings are registered. Then appropriate surgery according to our study (pancreatectomy or enucleation) is done. After surgery we followed patients checking BS and pathology report. Finally, we calculated the power of the mentioned methods in localization of insulinoma tumor in comparison with pathology report as a gold standard.*

Results: *Positive predictive value of CT scan, endosonography, intraoperative sonography and surgeon palpation in order was %85.7 ,%92.3 ,%83.3 and %83.3 and the negative predictive value of CT scan, endosonography, intraoperative sonography and surgeon palpation in order was %66.6 ,%75 ,%27.2 and %40.*

Conclusion: *CT scan did not help in diagnosis and treatment of patients in presence of other localization methods. Endosonography in this study had the highest accuracy. Finally, recommended diagnostic algorithmic approach seems to be useful in treatment of insulinoma patients. The diagnostic power of this algorithmic approach needs more evaluation.*

Keywords: *Insulinoma, Localization, Algorithm*

**Corresponding author: Ali Yavari*
Email: farhad_8257@yahoo.com

پژوهش در پزشکی
مقاله پژوهشی
فصلنامه علمی پژوهشی دانشکده پزشکی دانشگاه علوم پزشکی و خدمات بهداشتی درمانی شهید بهشتی
دور ۴۰، شماره ۲، ۱۳۹۵، صفحات ۵۸ تا ۶۳

گزارش مراحل تشخیص و درمان ۱۸ مورد بیماری انسولینومای پانکراس در بیمارستان طالقانی و ارائه الگوریتم درمانی برای این بیماری

دکتر مهرداد مقیمی ، دکتر علی یاوری*، دکترحبیب‌الله پیروی، فریبا عیوضی کهرانه،

دکتر محمدرضا نجات اللهی، دکتر محمد یاوری

دانشگاه علوم پزشکی شهید بهشتی ،بیمارستان طالقانی ، بخش جراحی

تاریخ دریافت مقاله: ۱۳۹۴/۲/۲۳ تاریخ پذیرش مقاله: ۱۳۹۵/۵/۱۰

چکیده:

سابقه و هدف: تومور انسولینوما شایع‌ترین تومور اندوکرین پانکراس و تشخیص آن با مشاهده علایم بالینی(تریاد وپیل) و نتایج آزمون‌های پاراکلینیک است.درمان اصلی این بیماری عمل جراحی است و استفاده مناسب و بهینه از روش‌های لوکالیزاسیون تومور در انجام عمل جراحی حداقل و کاهش عوارض و بهبود نتایج اعمال جراحی این بیماران موثر خواهد بود. هدف از این مطالعه گزارش مراحل تشخیص و درمان ۸۱ مورد بیمار مبتلا به بیماری انسولینومای پانکراس و ارزیابی قدرت تشخیص محل تومور با روش‌های پرتونگاری و لمس جراح هنگام عمل جراحی و مقایسه اینها است.در نهایت قصد داریم الگوریتم مناسبی را برای تشخیص این بیماران، متناسب با توانایی استادان و امکانات موجود در بیمارستان طالقانی، ارائه کنیم.

مواد و روش‌ها: این مطالعه گزارش مراحل تشخیص و درمان ۱۸ مورد بیمار مبتلا به بیماری انسولینومای پانکراس است. تحقیق در فاز اول توصیفی و در فاز دوم تشخیصی انجام شد و صحت و ارزش اخباری مثبت و منفی چهار روش لوکالیزاسیون تومور (سی تی اسکن، اندوسونوگرافی، سونوگرافی حین عمل جراحی، لمس پانکراس توسط جراح) نسبت به استاندارد طلایی(جواب پاتولوژی) محاسبه شد و در نهایت الگوریتمی با توجه به یافته‌ها ارائه شد.

یافته‌ها: تعداد کل بیماران مورد بررسی ۱۸ نفر بودندکه همگی بعد از انجام عمل جراحی مناسب و مقتضی، قند خون نرمال داشتند و جواب پاتولوژی در ۱۳ مورد موید انسولینوما و در دو مورد موید هیپرپلازی سلول‌های جزیره‌ای بود. از این میان ۹ نفر (درصد۵۰) مذکر و ۹ نفر مونث بودند. سن بیماران مورد بررسی بین ۲۰ تا ۷۳ سال و میانگین سن بیماران ۴۵ سال بود. در بین بیماران دو نفر (درصد۱۱) سابقه خانوادگی بیماری در اعضای خانواده داشتند که یک مورد در زمینه سندرم *MEN-1* بود که تومورمتاسازهای متعدد کبدی داشت. علایم کلاسیک (تریادوپیل) در تمام بیماران دیده شد و بعد از وجود علایم بالینی تشخیص بیماری با افزایش *C-peptide* و انسولین و افت خون (زیر ۴۰) در تست ناشتایی ۷۲ ساعته تایید شد. ارزش اخباری مثبت سی تی اسکن، اندوسونوگرافی، سونوگرافی حین عمل جراحی، لمس پانکراس توسط جراح به ترتیب ۸۳/۳، ۸۳/۳، ۸۵/۷۲، ۷ و ۸۳/۳ درصد بود وارزش اخباری منفی آن‌ها به ترتیب۷۵/۲، ۲۷، ۶۶/۶ و ۴۰ درصد بود. در نهایت الگوریتمی تشخیصی ودرمانی با توجه به نتایج حاصله ارائه شد.

نتیجه‌گیری: به نظر می‌رسد سی تی اسکن ارزش اخباری منفی قابل قبولی ندارد و اندوسونوگرافی در این بین بیشترین صحت را داشت و به عنوان تست انتخابی توصیه می‌شود. در نهایت با توجه به اینکه ارزش اخبازی منفی همه شاخص‌های تشخیصی ذکر شده پایین است، به نظر می‌رسد هیچ کدام از روش‌های ذکر شده به تنهایی برای تشخیص این بیماری کارآمد باشند؛ بنابراین به احتمال الگوریتم پیشنهادی در لوکالیزه کردن تومورمفید خواهد بود. ارزیابی قدرت تشخیصی این الگوریتم نیازمند انجام مطالعه‌های بیشتری است.

واژگان کلیدی: انسولینوما، لوکالیزاسیون، الگوریتم

مقدمه :

انسولینوما اگر چه بسیار شایع نیست، ولی شایع‌ترین تومور اندوکرین پانکراس است که از سلول‌های B پانکراس منشأ می‌گیرد(۱،۲، ۳، ۴). انسولینوما ممکن است در هر سنی اتفاق بیفتد و توزیع جنسی یکسانی دارد. انسولینوما در ۱۰درصد موارد فامیلی، در خارج پانکراس و بدخیم است و توزیع تومور در سرتاسر پانکراس یکنواخت است و حدود ۹۰ درصد زیر ۲ cm سایز دارند(۳،۵،۶).

تشخیص بالینی انسولینوما در زمینه ترشح دوره‌ای انسولین از تومور است که با تریادوپیل شک بالینی به انسولینوما به وجود می‌آید. تریادوپیل شامل هیپوگلیسمی (کمتر از ۵۰)، علایم نورلوژیک افت قند خون (مثل تپش قلب، تعریق، لرزش، کاهش سطح هوشیاری در نهایت تشنج و کما) و بهبود علایم با تزریق گلوکز است(۲،۳،۵،۶). تشخیص قطعی انسولینوما با انجام تست‌های پاراکلینیکی است در تست ناشتایی بعد از ۷۲ساعت افت قند خون و افزایش سطح انسولین و افزایش

نویسنده مسئول: علی یاوری
پست الکترونیک : *yahoo.com@8257_farhad*

C-peptide اتفاق می‌افتد. در صورتی که نسبت انسولین به C_peptide بیشتر از ۰/۳ است و در نمونه خون داروهای سولفونیل اوره دیده نمی‌شود، تشخیص انسولینوما مطرح می‌شود(۲،۳،۵،۶).تعیین محل تومور مهم‌ترین چالش در برخورد با تومور انسولینوماست. لوکالیزاسیون صحیح قبل و هنگام عمل جراحی برای کمترین اقدام جراحی ممکن، لازم است(۱،۲، ۳، ۴).

به طور کلی بیشتر ترکیبی از روش‌های مختلف در لوکالیزاسیون تومور به کار می‌آید، ولی گاهی هم محل قطعی تومور هنگام انجام عمل جراحی مشخص می‌شود. روش‌های تصویربرداری غیر تهاجمی متعددی برای تعیین محل تومور انجام می‌شود؛ سونوگرافی شکم در تشخیص انسولینوما ضعیف است و حساسیت ۶۴درصد دارد. سی تی اسکن حدود ۶۴درصد – ۳۳درصد در تعیین محل تومور موفق بوده است(۲،۳،۵،۶). امروز مدارک قوی وجود دارد که از MRI به جای سی تی اسکن استفاده شود که تومور در تصاویر T1 با سیگنال پایین و در T2 با سیگنال بالا دیده می‌شوند (۹۰درصد–۴۰درصد). روش‌های تهاجمی قبل از عمل جراحی برای تعیین محل تومور انسولینوما شامل اندوسونوگرافی و ASVS (Arterial stimulation & venous sampling) است که در ایران تنها اندوسونوگرافی انجام می‌شود. از اندوسونوگرافی در بسیاری از مراکز غربی به‌عنوان روش انتخابی استفاده می‌شود و محل بسیاری از تومورهای انسولینوما (۹۲درصد – ۸۶،۶ درصد) را صحیح گزارش می‌کند(۵،۶). سونوگرافی هنگام عمل جراحی و لمس پانکراس توسط جراح مجرب نیزاز روش‌های قابل قبول لوکالیزاسیون هستند که به ترتیب ۱۰۰ درصد–۸۰ درصد و ۹۵ درصد – ۷۵ درصد موفق بوده است. عمل جراحی لازم برای درمان انسولینوما انوکلئاسیون ساده است، ولی اگر توده نزدیک مجرای اصلی پانکراس باشد و اندازه بالای ۲ cm داشته باشد، ممکن است نیاز به انجام پانکرانکتومی دیستال یا پانکراتیکودئودنوکتومی باشد(۲،۳،۵،۶).

درمان اصلی و قطعی این بیماری انجام عمل جراحی است. انجام لوکالیزاسیون صحیح تومورانسولینوما مهم‌ترین چالش در انجام عمل جراحی این بیماران است. برای انجام عمل جراحی مناسب روی این بیماران، انجام تست‌های لوکالیزاسیون متعددی قبل از عمل جراحی و هنگام عمل جراحی در دسترس هستند(۱، ۲، ۳، ۴، ۵، ۶). استفاده مناسب و به جای روش‌های لوکالیزاسیون تومور، قبل و هنگام عمل جراحی در انجام حداقل عمل جراحی تاثیر به سزایی دارد. بنابراین استفاده صحیح از روش‌های موجود و در دسترس، علاوه بر کاهش هزینه‌ها، در بهبود نتایج اعمال جراحی این بیماران موثر خواهد بود و باعث کاهش عوارض اعمال جراحی این بیماران می‌شود که این عوارض باعث موربیدیتی شدید و گاهی مرگ بیمار می‌شوند(۱،۲، ۳، ۴،۵،۶).

روش اجرا و طراحی تحقیق:

این مطالعه در فاز اول توصیفی و در فاز دوم تشخیصی انجام شد. ابتدا بیماران مشکوک به انسولینومای پانکراس ارجاع شده از بخش داخلی بیمارستان طالقانی را تحت سی تی اسکن و اندوسونوگرافی برای لوکالیزاسیون تومور قرار گرفتند و سپس بیماران برای انجام عمل جراحی به اتاق عمل منتقل شدند. هنگام عمل جراحی بعد از اکسپلور شدن پانکراس، تمامی سطح پانکراس توسط جراح برای یافتن تومور لمس شد (جراحانی که از نتیجه سی تی اسکن و اندوسونوگرافی اطلاعی ندارند و در زمینه جراحی این بیماران تجربه کافی دارند) و یافته‌های جراح ثبت شدند، سپس تمامی بیماران توسط متخصص رادیولوژیست که از نتایج اندوسونوگرافی و سی‌تی اسکن خبر ندارد، تحت سونوگرافی هنگام عمل قرار گرفتند و نتایج آن نیز ثبت شد. سپس بیمار تحت عمل جراحی مناسب (pancreatectomy Enucleation) قرار گرفت. پس از انجام عمل جراحی، بیماران از نظر قند خون و جواب پاتولوژی پیگیری شدند و جواب پاتولوژی ملاک اصلی تشخیص انسولینومای پانکراس در این بیماران بود. سپس صحت، ارزش اخباری مثبت ومنفی، حساسیت واختصاصیت هر کدام از روش‌های تشخیصی بالا(سی تی اسکن واندوسونوگرافی و لمس جراح و سونوگرافی هنگام عمل جراحی) در مقایسه جواب پاتولوژی در تشخیص انسولینوما محاسبه شد و پس از آن در نهایت الگوریتم تشخیصی و درمانی با توجه به نتایج حاصله ارائه شد.

یافته‌ها:

تعداد کل بیماران مورد بررسی ۱۸ نفر بودند که همگی بعد از انجام عمل جراحی مناسب و مقتضی قند خون نرمال داشتند و جواب پاتولوژی در ۱۳ مورد موید انسولینوما و در دو مورد موید هیپرپلازی سلول‌های جزیره‌ای بود. از این میان ۹ نفر (درصد۵۰) مذکر و ۹ نفر مونث بودند. سن بیماران مورد بررسی بین ۲۰تا ۷۳ سال و میانگین سن بیماران ۴۵ سال بود. در بین بیماران دو نفر (درصد۱۱) سابقه خانوادگی بیماری در اعضای خانواده داشتند که یک مورد در زمینه سندرم MEN-1 بود که تومورمتاسازهای متعدد کبدی داشت. علایم کلاسیک (تریادوپیل) در تمام بیماران دیده شد و پس از وجود علایم بالینی تشخیص بیماری با افزایش C-peptide و انسولین و افت خون (زیر ۴۰) در تست ناشتایی ۷۲ساعته تایید شد. ۳ نفر از بیماران مبتلا به بیماری متاستاتیک بودند که متاستازهای متعدد کبدی وجود داشت و با انجام بیوپسی تشخیص، تایید شد، بنابراین این سه بیمار کاندیدای انجام عمل جراحی به دلیل غیرقابل رزکسیون بودن تومور نبودند و از مطالعه خارج شدند. یک‌نفر از بیماران با علایم انسولینوما تحت بررسی قرار گرفت که علاوه بر توده‌ای در تنه پانکراس، در آدرنال راست هم توده‌ای وجود داشت. توده پانکراس تحت انوکلئاسیون قرار گرفت و آدرنالکتومی سمت راست هم انجام شد که توده پانکراس لنف نود بود و علایم بیمار به دلیل آدنوم آدرنال بود. دو نفر از بیماران با علایم انسولینومای پانکراس بررسی شدند که در هیچ یک از بررسی‌های انجام شده قبل و هنگام عمل، توده‌ای در پانکراس وجود نداشت که تحت پانکراتکتومی نزدیک به کامل قرار گرفتند و قند خون بعد از عمل جراحی نرمال داشتند. جواب پاتولوژی درهر دومورد هایپرپلازی سلول‌های جزیره‌ای گزارش شده بود. دو نفراز بیماران هم در بررسی‌های انجام شده دارای دو عدد توده در پانکراس بودند که با توجه به اینکه در بیماری انسولینوما، وجود هر توده مستقل از وجود توده‌ای دیگر است و در بررسی‌ها کل پانکراس باید بررسی شوند، بنابراین هر کدام از این توده‌ها جداگانه و مستقل از دیگری بررسی شدند. در یکی از این بیماران ذکر شده، پس از انوکلئاسیون، توده اولیه در پانکراس جواب فروزن سکشن موید تومور انسولینومای پانکراس نبود و جواب لنف نود راکتیو بود، ولی بعد از خارج کردن توده دوم بیمار درمان شد و جواب پاتولوژی موید انسولینوما بود. مورد (۴۳ درصد) تومورها در سر پانکراس،شش مورد (۳۷درصد) تومور در تنه و سه مورد (۲۰درصد) تومورها هم در دم پانکراس واقع شده بودند. سی تی اسکن در این مطالعه حساسیت ۳۸/۵درصد داشت ، اختصاصیت ۷۵ درصد، ارزش اخباری مثبت ۸۳/۳ درصد ، ارزش اخباری منفی ۲۷/۲ درصد و میزان صحت سی تی اسکن ۴۷ درصد بود. اندوسونوگرافی در این مطالعه حساسیت ۹۲/۳ درصد، اختصاصیت ۷۵ درصد ، ارزش اخباری مثبت ۹۲/۳ درصد و ارزش اخباری منفی ۷۵ درصد داشت. میزان صحت اندوسونوگرافی ۸۳/۵ درصد بود. سونوگرافی هنگام عمل جراحی حساسیت ۹۲/۳درصد، اختصاصیت ۵۰ درصد ، ارزش اخباری مثبت ۸۵/۷ درصد ، ارزش اخباری منفی ۶۶/۶ درصدداشت و صحت سونوگرافی هنگام عمل جراحی ۸۲/۵ درصد بود. لمس پانکراس توسط جراح برای تعیین محل تومور حساسیت ۷۷ درصد، اختصاصیت ۵۰ درصد، ارزش اخباری مثبت ۸۳/۳ درصد و ارزش اخباری منفی ۴۰ درصدداشت. لمس جراح صحت ۷۰ درصدداشت(جدول ۱).

جدول۱:جدول توانایی شاخص‌های مورد مطالعه در تشخیص محل تومور انسولینومای پانکراس

در نهایت با توجه به نتایج به دست آمده و عوارض و موربیدیتی اعمال جراحی پانکراس

شاخص / روش تشخیصی	صحت	حساسیت	اختصاصیت	ارزش اخباری مثبت	ارزش اخباری منفی
سی تی اسکن	۴۷	۳۸/۵	۷۵	۸۳/۳	۲۷/۲
اندوسونوگرافی	۸۳/۵	۹۲/۳	۷۵	۹۲/۳	۷۵
سونوگرافی هنگام عمل	۸۲/۵	۹۲/۳	۵۰	۸۵/۷	۶۶/۶
لمس جراح	۷۰	۷۷	۵۰	۸۳/۳	۴۰

(فسیول پانکراس، آبسه‌های داخل شکمی، آسیت پانکراس) که در این مطالعه هم به وجود آمد، توصیه اصلی این مطالعه انجام حداقل عمل جراحی است که با استفاده صحیح و بهینه از روش‌های لوکالیزاسیون در دسترس و عدم استفاده از روش‌های وقت‌گیر و غیرضروری، تسهیل می‌شود. با توجه به یافته‌ها، ما الگوریتم تشخیصی (شکل ۱) را برای انجام لوکالیزاسیون تومور پیشنهاد می‌کنیم.(بیماری تمامی ۱۸ بیمار بررسی شده در این مطالعه با این الگوریتم به درستی تشخیص داده و درمان شد)

شکل ۱: الگوریتم تشخیصی برای لوکالیزاسیون تومور

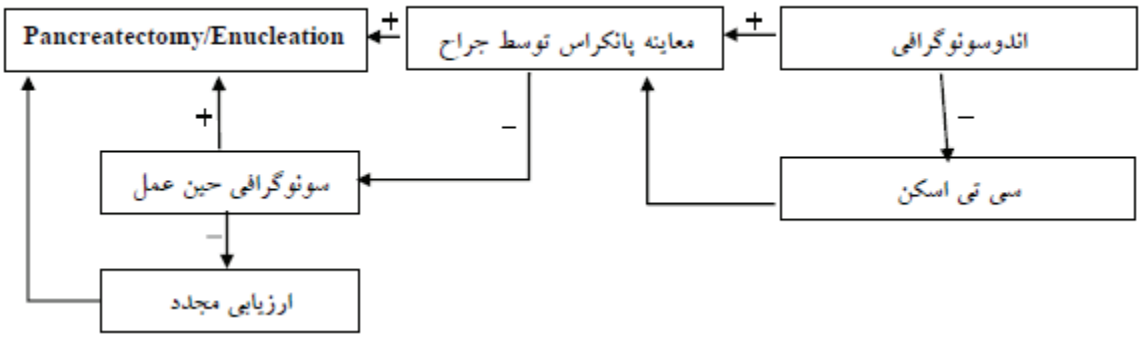

بحث:

این تحقیق نشان داد که روش‌های مختلف لوکالیزاسیون تومور انسولینوما (سی تی اسکن، اندوسونوگرافی، سونوگرافی هنگام عمل جراحی، لمس پانکراس توسط جراح) به علت ارزش اخباری مثبت و منفی پایینی که داشتند،هر یک به تنهایی توانایی تشخیص تومور را ندارند، بنبراین استفاده ترکیبی از این روش‌ها در قالب یک الگوریتم تشخیصی در تشخیص و درمان این بیماری کمک‌کننده خواهد بود. ضعف این تحقیق، تعداد ۱۸ نفر افراد مورد مطالعه بود که برای ارزیابی ارزش اخباری مثبت و منفی شاخص‌های تشخیصی ذکر شده کم است، ولی نباید فراموش کرد که این بیماری، بیماری شایعی نیست وکمتر مقاله‌ای بوده که این تعداد بیمار را به این روش (مقایسه روش‌های تشخیصی با استاندارد طلایی)گزارش کرده باشد. متاسفانه مقاله دیگری در دسترس نبود که مانند این مطالعه، روش‌های تشخیصی انسولینوما را با استاندارد طلایی مقایسه کند، بنابراین امکان اینکه یافته‌های این مطالعه را با یافته‌های مشابه و مغایر سیر مطالعه‌ها مقایسه کنیم، وجود نداشت. ویژگی این تحقیق نسبت به سایر مطالعه‌های انجام شده در این زمینه، مقایسه شاخص‌های تشخیصی ذکر شده(سی تی اسکن، اندوسونوگرافی، سونوگرافی هنگام عمل جراحی، لمس پانکراس توسط جراح) با جواب پاتولوژی است، زیرا بیشتر مطالعه‌ها مشابه در دسترس، استاندارد طلایی را پاسخ کلینیکی به درمان یا قند خون نرمال بعد از عمل ذکر کرده‌اند. بیماری انسولینومای پانکراس به سختی تشخیص داده می‌شود و نیاز به درمان صحیح برای کاهش عوارض حاصل از بیماری دارد که گاهی می‌تواند خطرهای جانی هم برای بیمار داشته باشد، در مطالعه ما به طور کلی اطلاعات دموگرافیک بیماران مورد بررسی (سن، جنس) وتظاهرات بالینی بیماری به طور تقریبی مشابه مطالعه‌های دیگر انجام شده (۳،۲،۴) و به طور تقریبی مشابه موارد ذکر شده در کتب مرجع جراحی (۵و۶) است. طبق این تحقیق، ارزش اخباری همه روش‌های مورد بررسی پایین است، بنابراین هر کدام از این روش‌ها به تنهایی قابلیت تشخیص محل صحیح بیماری را ندارند. استفاده ترکیبی از این روش‌ها برای تشخیص محل درست تومور در قالب یک الگوریتم تشخیصی می‌تواند مفید باشد. در مطالعه ما سی تی اسکن با تزریق ماده حاجب انجام شد و حساسیت ۳۸/۵ درصدداشت ،اختصاصیت ۷۵ درصد و میزان صحت سی تی اسکن ۴۷ درصد بود. در مطالعه‌ای که در برزیل انجام شده بود. سی تی اسکن تنها ۲۵ درصد موارد تومور را تشخیص داده است که نسبت به مطالعه ما صحت کمتری داشته است. در مقاله‌ای که در سال ۲۰۱۳ در مجله World journal of Gostroenterology در مورد انسولینوما به چاپ رسید، حساسیت سی تی اسکن ۶۴-۳۳ درصد بود که این میزان با مطالعه ما قابل مقایسه است. در کتاب Abdominal operation Maingot's حساسیت و صحت سی تی اسکن به ترتیب ۸۱ درصد و ۷۸ درصد ذکر شده، البته لازم به ذکر است که در این کتاب مرجع سی تی اسکن به صورت بی‌فازیک انجام شده است که به نظر می‌رسد با این دلیل است که میزان حساسیت و صحبت تست به این اندازه بالا رفته است. در سایت Medscape در مبحث انسولینوما هم حساسیت سی تی اسکن بی‌فازیک را ۸۲ درصدذکر کرده است. در مطالعه‌ای که ما انجام دادیم سی تی اسکن حساسیت پایینی داشت و میزان صحت ۴۷درصد داشت که از مواردی که در کتب مرجع ذکر شده بود(۶،۵) صحت کمتری داشت که این اختلاف به دست آمده به نظر می‌رسد که به تکنیک انجام سی تی اسکن به‌صورت بی‌فازیک است که حساسیت تست را افزایش داده است. ما در این مطالعه به دلیل اینکه امکان انجام این نوع سی تی اسکن وجود نداشت، فقط سی تی اسکن با ماده حاجب تزریقی و به صورت تک فازه با تمرکز بر پانکراس انجام دادیم. در سی تی اسکن‌های بی‌فاز یک تومور انسولینوما در فاز شریانی حاجب و واضح می‌شود، ولی در فاز وریدی کمتر مشخص است. سی تی اسکن در این مطالعه از بین ۱۳ فردی که بیمار واقعی بودند، فقط پنج مورد را تشخیص داده بود که تمامی این موارد با سایر روش‌ها تشخیص داده شده بودند. سی تی اسکن باوجود اینکه به‌عنوان تست اولیه غیرتهاجمی برای تشخیص انسولینومای پانکراس به کار می‌رود(۶،۳،۲)، با توجه به نتایج این مطالعه، به نظر می‌رسد به غیراز مواردی که تومور خارج پانکراس باشد یا بدخیم و متاستاتیک باشد، در حضور استفاده از سایر روش‌های لوکالیزاسیون، کمک بیشتری به تشخیص نمی‌کند.

اندوسونوگرافی در این مطالعه حساسیت ۹۲/۳درصد ، اختصاصیت ۷۵درصد، صحت ۸۸درصد داشته است. طبق کتاب مرجع Abdominal operation Maingot's حساسیت اندوسونوگرافی به ۹۰درصد هم می‌رسد و طبق مرجع Schwartz'sprinciplesofsurgery پیشرفت‌های تکنیکی در اندوسونوگرافی باعث شده که بالای ۹۰درصد موارد انسولینوما قبل از عمل تشخیص داده شوند. در مجله World journal of Gostroenterology صحت اندوسونوگرافی ۹۲درصد - ۸۶/۵ ذکر شده است. با توجه به توضیح‌های داده شده، نتایج تست اندوسونوگرافی درتعیین محل تومورانسولینومای پانکراس در مطالعه ما مشابه نتایج ذکر شده در مطالعه‌های خارجی و کتب مرجع (۶ و۵) است. اندوسونوگرافی در بیشتر مقاله‌ها (۴و۲و۳) و در کتب مرجع (۶ و۵) به‌عنوان روش انتخابی قبل از عمل جراحی برای تشخیص انسولینوما مطرح شده است. در این مطالعه تمامی تومورهای موجود درپانکراس با اندوسونوگرافی تشخیص داده شدند، به غیراز یک مورد که آن هم در بیماری بود که مبتلا به دو تومور انسولینوما در کنار هم بود و جراح و اندوسونوگرافی توده‌های دوم را تشخیص نداده بودند و توده توسط سونوگرافی هنگام عمل جراحی تشخیص داده شد. سونوگرافی هنگام عمل جراحی و لمس پانکراس توسط جراح با تجربه، از روش‌های با حساسیت بالا برای تشخیص محل انسولینومای پانکراس هستند(۳، ۴، ۵ و۶) که در مطالعه ما به ترتیب ۹۲/۳درصد و ۷۷درصد حساسیت و ۸۲/۵درصد و ۷۰درصد صحت داشته‌اند. در کتب مرجع (۶ و۵) نیز حساسیت این دو روش، بالا ذکر شده است و گفته شده که بیشتر تومورهای انسولینومای پانکراس با این دو روش قابل تشخیص هستند که در مطالعه ما نیز چنین بود. در مجله World journal of Gostroenterology صحت

سونوگرافی هنگام عمل جراحی و لمس پانکراس توسط جراح به ترتیب ۱۰۰درصد-۸۰درصد و ۹۵درصد-۷۵ ذکر شده است که این داده هم بایافته‌های ما در این مطالعه تشابه دارد. سونوگرافی هنگام عمل جراحی و لمس پانکراس توسط جراح تست‌هایی هستند که هنگام عمل جراحی برای تشخیص انسولینومای پانکراس انجام می‌شوند. سونوگرافی هنگام عمل جراحی همه تومورها را تشخیص داده بود به غیر از یک مورد که در سطح خلفی سرپانکراس قرار داشت و با سونوگرافی هنگام عمل تشخیص داده نشد و جراح هم سه مورد تومور را هنگام جراحی تشخیص ندادند که دو مورد از سه مورد ذکر شده در دم ودیستال پانکراس بودند که این مسئله می‌تواند به علت واریاسیون های فراوان آناتومیکال دم پانکراس باشد که باعث عدم اکسپوژر کافی و لمس دقیق پانکراس می شود، ولی باوجود داده‌های فوق، تمامی تومورهای انسولینومای پانکراس با کمک ترکیبی از دو روش سونوگرافی هنگام عمل و لمس جراح به‌صورت مستقل از نتایج حاصله از سی تی اسکن و اندوسونوگرافی، تشخیص داده شدند و به‌صورت صحیح درمان شدند که این مسئله تا حدی استفاده از روش‌های لوکالیزاسیون تهاجمی و پر هزینه و روش‌های وقت‌گیر غیرتهاجمی قبل از عمل جراحی را مورد شک و تردید قرار می‌دهد که اثبات این مسئله نیازمند انجام مطالعه‌های بیشتری در این زمینه است.

نتیجه‌گیری:

سی تی اسکن درهیچ یک از مواردی که اندوسونوگرافی نتوانسته بود محل تومور را مشخص کند، محل صحیح تومور را تشخیص نداده بود ودر عمل در این مطالعه با حضور اندوسونوگرافی، سی تی اسکن مونو فازیک کمکی به تشخیص این بیماری نکرد. بنابراین توصیه می‌شود با توجه به نتایج این مطالعه، استفاده سی تی اسکن برای تشخیص انسولینومای پانکراس به مواردی محدود شود که احتمال بدخیمی مطرح است. مثل مواردی که تومور در زمینه MEN-1 و سایر سندرم خانوادگی اتفاق افتاده است یا در بررسی‌های قبلی در سونوگرافی شواهد درگیری کبد وجود داشته باشد. در این مطالعه بیشترین حساسیت و اختصاصیت و صحت تست متعلق به اندوسونوگرافی بود که ما نیز با توجه به این اطلاعات به دست آمده اندوسونوگرافی را به‌عنوان تست انتخابی تشخیصی قبل از عمل جراحی پیشنهاد می کنیم. حدود ۱۰درصد موارد انسولینوما می‌تواند خارج پانکراسی باشند. ۱۰درصد موارد هم متاستاتیک هستند که با اندوسونوگرافی امکان تشخیص آن‌ها وجود ندارد، بنابراین در مواردی که اندوسونوگرافی منفی شد، انجام سی تی اسکن با ماده حاجب وریدی برای تشخیص موارد بالا لازم به نظر می‌رسد. در ضمن با توجه به اینکه توانایی جراح برای تشخیص انسولینوما در این مطالعه ۷۰درصد بود، در ترکیب با اندوسونوگرافی تمامی تومورها تشخیص داده شدند. این یافته‌ها می‌تواند به نفع این قضیه باشد که استفاده روتین از سونوگرافی هنگام عمل جراحی درمواردی که محل تومور قبل از عمل مشخص است کمک زیادی به تشخیص نمی‌کند و تنها می تواند زمان عمل جراحی را افزایش دهد و باعث شود بیمار دچار عوارض احتمالی بیهوشی طولانی‌مدت شود (۲و۳).بنابراین در مواردی که تومور توسط جراح تشخیص داده شد، می‌توان از انجام سونوگرافی صرف‌نظر کرد، زیرا افزایش زمان بیهوشی و عمل جراحی می‌تواند باعث افزایش احتمال بروز عوارض بعد از عمل شود. البته با توجه به این مسئله که ۱۰درصد تومورهای انسولینوما متعدد هستند و تمامی سطح پانکراس به یک اندازه احتمال درگیری دارند، لمس و معاینه تمامی پانکراس توسط جراح توصیه می‌شود و در صورتی که امکانات انجام سونوگرافی هنگام عمل جراحی تسهیل شده باشد و در مرکزی که رادیولوژیست مجرب وجود داشته باشد، استفاده روتین از سونوگرافی هنگام عمل جراحی به احتمال می‌تواند تومورهای تشخیص داده نشده را مشخص کند.

تفاوت الگوریتم پیشنهادی در این مطالعه با الگوریتم موجود در کتاب مرجع Abdominal operation Maingot's اول؛در این کتاب سی تی اسکن یا MRI انجام می‌شود و در صورت عدم لوکالیزاسیون، اندوسونوگرافی انجام می‌شود که ما در این مطالعه به دلیل اینکه سی تی اسکن صحت بالایی نداشت، ابتدا از اندوسونوگرافی استفاده می‌کنیم. دوم ؛ در این کتاب در صورت منفی بودن اندوسونوگرافی از آنژیوگرافی استفاده می‌کند که ما به نبود امکانات لازم در بیمارستان طالقانی، قادر به انجام این کار نیستیم. در نهایت به نظر می‌رسد الگوریتم پیشنهاد شده بتواند در تشخیص بهتر و سازماندهی شده تومور انسولینومای پانکراس، حداقل در بخش جراحی بیمارستان طالقانی کمک‌کننده باشد.

منابع:

1. Finlayson E,clock OH . surgical Treatment of Insulinomas , surgical clinical North Amsterdam ; 2004 ; 84(3): 775 – 785

2. FLavia Thaina BONATO , Julio cezar vili GELHO ; surgical Treatment (2) of pancreaticInsulinomas ; Nossa senharo Hospital of coritiba , Brazil ; 2012 ; 25 (2) : 101-104

3. Gianluca Tomagno , Danal O'shea , Anatomical Localization of Insulinomas; Department of Endocrinologys Diabetus Melitus , st vincet's university Hospital–university coledge Dublin , Irland ; 2012 ; 11 (4) : 483-487

4. Han – xiang Zhoan , Lin Cong ; Risk Factors for the occurrence of Insulinoma ; Hepatobilliary pancreas Dis Int ; 2013 ; 12(3) : 324-328

5. Professor Michel E Debakey ; schwartz's principles of surgery ; 2009 ; part II , specific considerations , chapter 33 : 2324-2326

6. zinner Michel J;Main Got s Abdominal Surgery;2013;chapter60

7. Zonera Ashraf Ali,Jeles E Harrs;Medscape Wedsite;Insulinoma chapter;April 2014

8. Oberg K, Eriksson B. Endocrine tumours of the pancreas. Best Pract Res Clin Gastroenterol 2005; 19: 753-781

9. Chang F, Chandra A, Culora G, Mahadeva U, Meenan J,Herbert A. Cytologic diagnosis of pancreatic endocrine tumors by endoscopic ultrasound-guided fine-needle aspiration: a review. Diagn Cytopathol 2006; 34: 649-

10. Sotoudehmanesh R, Hedayat A, Shirazian N, Shahraeeni S, Ainechi S, Zeinali F, Kolahdoozan S. Endoscopic ultrasonography (EUS) in the localization of insulinoma. Endocrine 2007; 31: 238-

11. Doi R, Komoto I, Nakamura Y, Kawamura J, Fujimoto K, Wada M, Saga T, Imamura M. Pancreatic endocrine tumor in Japan. Pancreas 2004; 28: 247-

12. Mittendorf EA, Liu YC, McHenry CR. Giant insulinoma: case report and review of the literature. J Clin Endocrinol Metab 2005; 90: 575-

13. Kondo T, Tomita S, Adachi H, Motoshima H, Taketa K, Matsuyoshi A, Tokunaga H, Miyamura N, Araki E. A case of hyperinsulinemia of undetermined origin, successfully treated with long-acting octreotide. Endocr J 2005; 52: 511-517

14. Chatziioannou A, Kehagias D, Mourikis D, Antoniou A, Limouris G, Kaponis A, Kavatzas N, Tseleni S, Vlachos L. Imaging and localization of pancreatic insulinomas. Clin Imaging 2001; 25: 275-

15. Sheth S, Hruban RK, Fishman EK. Helical CT of islet cell tumors of the pancreas: typical and atypical manifestations. AJR Am J Roentgenol 2002; 179: 725-730

16. Noone TC, Hosey J, Firat Z, Semelka RC. Imaging and localization of islet-cell tumours of the pancreas on CT and MRI. Best Pract Res Clin Endocrinol Metab 2005; 19: 195-211 17. Owen NJ, Sohaib SA, Peppercorn PD, Monson JP, Grossman AB, Besser GM, Reznek RH. MRI of pancreatic neuroendocrine tumours. Br J Radiol 2001; 74: 968-

18. Thoeni RF, Mueller-Lisse UG, Chan R, Do NK, Shyn PB. Detection of small, functional islet cell tumors in the pancreas:selection of MR imaging sequences for optimal sensitivity.Radiology 2000; 214: 483-490 19- Anaye A, Mathieu A, Closset J, Bali MA, Metens T, Matos C.Successful preoperative localization of a small pancreatic insulinoma by diffusion-weighted MRI. JOP 2009; 10: 528-531