

## Effect of asafoetida resin hydroalcoholic extract on experimental rheumatoid arthritis in rat

Mahyar Mahdavi Charami<sup>1</sup>, Maryam Tehranipour\*<sup>1</sup>, Naser Mahdavi Shahri<sup>2</sup>

1. Department of Biology, Mashhad Branch, Islamic Azad University, Mashhad, Iran.

2. Department of Biology, Faculty of Basic Science, Ferdowsi University, Iran.

(Received:2016/10/15

Accept: 2016/12/18)

### Abstract

**Background:** Arthritis is one of the debilitating problems of contemporary societies and also medicine. Present drugs have many side effects that limit their use. According to reports, *Ferula assafoetida*, member of *Apiaceae* family, has been used as an inflammation treatment for a long time and some of its anti-inflammatory compounds have been identified. In this study, the effect of hydroalcoholic extract of asafoetida resin was assessed on experimental rheumatoid arthritis in the rats.

**Methods:** In this experimental study, 48 Wistar rats were randomly divided into 8 groups: control group, positive control, negative control, and five groups treated with the hydroalcoholic extract of asafoetida resin (300, 100, 75, 50 and 500 mg/kg). The resin of asafoetida was extracted by Soxhlet. On the first day inflammation was induced with injection of 0.2 cc of complete Freund's adjuvant into the right knee joint of rats. Hydroalcoholic extract was injected intraperitoneally and daily. On the last day (thirteenth), after anesthesia blood samples were taken directly from their hearts for measuring RF. The right knee joint were collected to histopathology evaluate and after tissue processing and molding, stained with hematoxylin-eosin and toluidine blue was used.

**Results:** According to the results doses of 100, 75, 50 and 300 mg/kg of hydroalcoholic extract significantly reduced ( $0.001 > p$ ) RF. In histopathological examination of the negative control and positive control many osteoclasts were observed, the destruction of cartilage and bone and synovial hyperplasia compared with groups treated with the extract gum. Cartilage and bone lesions in treatment groups with doses of 75, 50 and 100 were declined.

**Conclusion:** The results showed that hydroalcoholic extract of asafoetida resin decreases and heals inflammatory signs and cartilage damage caused by rheumatoid arthritis induced in rats. Probably it's caused by monoterpen and flavonoid ingredients effects such as anti-inflammatory, anti-oxidant, anti-angiogenic and inhibitory activity against metalloproteases.

**Keywords:** Asafoetida, Rheumatoid arthritis, Knee joint, Inflammation.

\*Corresponding author: : Maryam Tehranipour  
Email: maryam\_tehranipour@mshdiau.ac.ir

## بررسی اثر عصاره هیدروالکلی صمغ آنگوزه بر آرتریت روماتوئید تجربی در موش صحرائی

مهیار مهدوی چرمی<sup>۱</sup>، مریم طهرانی پور<sup>۱\*</sup>، ناصر مهدوی شهری<sup>۲</sup>

۱- گروه زیست شناسی، واحد مشهد، دانشگاه آزاد اسلامی، مشهد، ایران  
۲- گروه زیست شناسی، دانشگاه فردوسی مشهد، مشهد، ایران

تاریخ دریافت مقاله: ۱۳۹۵/۷/۲۴ تاریخ پذیرش مقاله: ۱۳۹۵/۹/۲۸

### چکیده:

**سابقه و هدف:** بیماری‌های مفاصل از جمله آرتریت روماتوئید از مشکلات ناتوان‌کننده جوامع کنونی و علم پزشکی است. داروهای موجود دارای آثار جانبی فراوانی است که کاربرد آن‌ها را محدود می‌کند. بر اساس گزارش‌های ارائه شده، گیاه *foetida-assa Ferula* از خانواده *Apiaceae* از دیرباز به عنوان درمان التهاب استفاده می‌شده و برخی از ترکیب‌های ضدالتهاب آن شناسایی شده است.

**روش بررسی:** در این مطالعه که اثر عصاره هیدروالکلی صمغ آنگوزه بر آرتریت روماتوئید تجربی در رت بررسی می‌شود. ۴۸ سر رت نژاد ویستار به طور تصادفی به ۸ گروه تقسیم شدند: گروه نرمال، کنترل مثبت، کنترل منفی و ۵ گروه تیمار شده با عصاره هیدروالکلی صمغ آنگوزه با دوزهای (۵۰، ۷۵، ۱۰۰، ۳۰۰ و ۵۰۰ mg/kg). ابتدا صمغ آنگوزه به روش سوکسله عصاره گیری شد. در روز اول با تزریق ۲ سی سی ادجوانت کامل فروند به داخل مفصل زانو، التهاب القاء و از روز پانزدهم عصاره هیدروالکلی، روزانه به صورت داخل صفاقی (ip) تزریق شد. در روز آخر (سی ام)، از قلب آن‌ها برای اندازه گیری فاکتور روماتوئید (RF) خونگیری به عمل آمد و از مفصل زانوی آن‌ها برای بررسی‌های هیستوپاتولوژی لام تهیه شد.

**یافته‌ها:** دوزهای ۵۰، ۷۵، ۱۰۰ و ۳۰۰ عصاره هیدروالکلی باعث کاهش معنادار RF نسبت به گروه کنترل منفی شد ( $P < 0.001$ ). در گروه کنترل منفی و کنترل مثبت استئوکلاست‌های فراوان، تخریب غضروف و استخوان و هایپرپلازی سینوویال در مقایسه با گروه‌های تحت تیمار با عصاره صمغ دیده شد. ضایعات غضروفی و استخوانی در گروه‌های تیمار شده با دوزهای ۵۰ و ۷۵ و ۱۰۰ کاهش یافت.

**نتایج:** به نظر می‌رسد عصاره هیدروالکلی گیاه صمغ آنگوزه با کاهش علائم التهاب و تخریب غضروفی ناشی از آرتریت روماتوئید القا شده در رت می‌شود که به احتمال به دلیل آثار ضدالتهابی، آنتی اکسیدانی، مهارکنندگی آنژیوژنز و مهارکنندگی متالوپروتئینازهای ترکیب‌های موجود در این عصاره به خصوص مونوترپن‌ها و فلاونوئیدها است.

**واژگان کلیدی:** صمغ آنگوزه، آرتریت روماتوئید، مفصل زانو، التهاب.

### مقدمه:

مانند عوامل محیطی، باعث افزایش بیان استعداد به بیماری شوند (۳). اگرچه عفونت‌ها می‌توانند باعث آشکار شدن پاسخ‌های خودایمنی شوند، ولی اثبات نشده که هیچ پاتوژن خاصی به ایجاد آرتریت روماتوئید منجر شود (۴). پاتوژن دقیق آرتریت روماتوئید هنوز به طور دقیق روشن نشده است اما این بیماری به طور کلی با التهاب مفاصل سینوویال و متعاقباً بدشکلی‌ها و تخریب غضروف‌ها و استخوان‌ها مشخص می‌شود (۵). تصور می‌شود سایتوکین‌های پیش التهابی به خصوص فاکتور نکروز-توموری (TNF- $\alpha$ )، اینترلوکین-1 $\beta$  (IL-1 $\beta$ ) و اینترلوکین-6 (IL-6) که توسط مونوسیت‌ها، ماکروفاژها و فیبروبلاست‌های

آرتریت روماتوئید یک بیماری اتوایمنی التهابی مزمن است. پاتوژن عمده آن در ساینوویوم مفصلی رخ داده و شامل التهاب لایه ساینوویال مفصل است. با گذشت زمان، بافت ساینوویال ملتهب به صورت نامنظم رشد کرده، تشکیل بافت تومور مانند مهاجمی به نام پانوس می‌دهد (۱). ایجاد بیماری خودایمنی از جمله آرتریت روماتوئید بستگی به تعامل عوامل ژنتیکی و محیطی دارد. ۵۰ درصد از علت آرتریت روماتوئید وابسته به ژنتیک است (۲). در سایر موارد، عوامل محیطی را عامل بیماری دانسته‌اند. بسیاری از موارد خودایمنی رخ نمی‌دهد مگر اینکه یک حادثه اضافه

نویسنده مسئول: مریم طهرانی پور

پست الکترونیک: maryam\_tehrani pour@mshdiau.ac.ir

۱۰۰ گرم پودر خشک شده صمغ آنگوزه با ۲۵۰ سی‌سی آب مقطر و اتانول به نسبت مساوی، توسط دستگاه سوکسله به مدت ۱۸ ساعت عصاره‌گیری شد و پس تغلیظ کامل عصاره توسط آون در دمای ۴۰ درجه سانتی‌گراد عصاره تام به دست آمد (۱۸). ادجوانت کامل فروند (Freund, s Complete Adjuvant) FCA از شرکت بیون اصفهان و سدیم سالیسیلات ۹۹ درصد از شرکت ACROS آمریکا تهیه شدند.

### روش ایجاد آرتریت روماتوئید:

برای ایجاد التهاب مفصل در روز اول آزمایش، موش‌ها با اثر بی‌هوش شده، سپس میزان ۰/۲ سی‌سی (Freund, s Complete Adjuvant) FCA به داخل مفصل زانوی راست موش صحرایی تزریق شد (۱۹).

نشانه‌های التهاب از روز اول بعد از تزریق ادجوانت در حیوان به صورت خفیف مشاهده شد. این حیوانات در روز ۱۵ به صورت اتفاقی به ۸ گروه ۶ تایی تقسیم شدند.

**گروه اول (نرمال):** در آن‌ها التهاب مفصل القا نشد و در طی روزهای ۱۵ تا ۳۰ فقط ۰/۵ سی‌سی حلال (سرم فیزیولوژی + یک قطره توئین ۸۰) به صورت تزریق داخل صفاقی دریافت کردند.

**گروه دوم (کنترل منفی):** در آن‌ها التهاب مفصل القا شد و در طی روزهای آزمایش فقط حلال دریافت کردند.

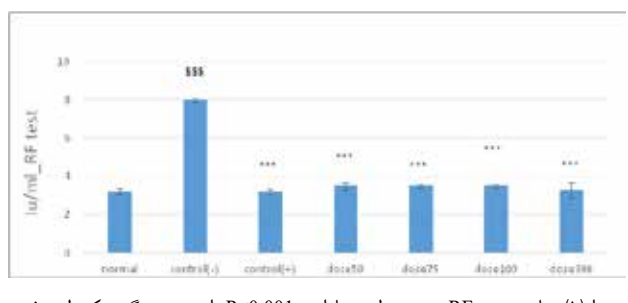
**گروه سوم (کنترل مثبت):** در آن‌ها التهاب القا شد و سدیم سالیسیلات به عنوان داروی استاندارد ضدالتهاب با غلظت ۳۰۰ mg/kg طی روزهای ۱۵ تا ۳۰ به صورت داخل صفاقی به آن‌ها تزریق شد و گروه‌های تیمار ۱، ۲، ۳، ۴ و ۵ که پس از القای التهاب مفصل در روز اول، دوزهای ۵۰، ۷۵، ۱۰۰، ۲۰۰ و ۵۰۰ mg/kg عصاره هیدروالکلی صمغ آنگوزه به صورت تزریق داخل صفاقی دریافت کردند.

در روز ۳۰، نیز مستقیماً از قلب حیوان خونگیری به عمل آمد (۱۷). در نمونه‌های خون، میزان RF اندازه‌گیری و مفصل زانوی آن‌ها برای بررسی‌های هیستوپاتولوژی جمع‌آوری شد. برای مقایسه ضخامت غضروف مفصل (یکی از شاخص‌های هیستولوژی)، روش رنگ‌آمیزی آبی تولوئیدین و برای رنگ‌آمیزی ماتریکس، روش رنگ‌آمیزی هماتوکسیلین و اتوزین (H&E) به کار برده شد.

برای بررسی اختلاف تمامی گروه‌ها با هم از آزمون واریانس یک طرفه ANOVA از نرم‌افزار مینی‌ت‌ب ۱۷ استفاده شد و سطح اختلاف معناداری بین گروه‌ها (P<0.05) در نظر گرفته شد.

### نتایج:

تمام دوزهای عصاره به طور معناداری در گروه‌های تیمار باعث کاهش میزان RF شدند (P=0)، و همان‌طور که در نمودار ۱ مشخص است، میزان RF در خون حیواناتی که آرتریت روماتوئید در آن‌ها ایجاد شده است و در طول دوره آزمایش فقط حلال دریافت کرده‌اند (گروه کنترل منفی)، نسبت به گروه نرمال و گروه‌های تیمار شده با عصاره گیاهی و داروی سدیم سالیسیلات افزایش معناداری داشته است. گروه تیمار ۶ که عصاره با دوز ۵۰۰ mg/kg دریافت کردند، در طول آزمایش دچار مرگ و میر شدند که ممکن است به علت سمیت دوز بالای عصاره بوده باشد.



نمودار (۱): نتایج تست RF. \*\*\* سطح معناداری P<0.001 را نسبت به گروه کنترل منفی نشان می‌دهد.

برای بررسی نتایج حاصل از تحقیق انجام شده، تصاویر تهیه شده از برش‌های بافتی سطح مفصلی زانو مطالعه شد.

در تصاویر تهیه شده از برش طولی مفصل از گروه نرمال، سطوح مفصلی بدون

سینوویال تولید می‌شوند نقش مهمی در پاتوژنز و پیشرفت این بیماری دارند. در بیماران مبتلا به آرتریت روماتوئید میزان این سایتوکین‌های پیش التهابی در مایع سینوویال و بافت‌های مفصلی به شدت افزایش می‌یابد (۶). شروع بیماری در هر سنی می‌تواند رخ دهد اما اوج سنی آن بین ۳۰ تا ۵۰ سال است. ناتوانی در این بیماری شایع و قابل توجه است. در یک مطالعه هم گروهی در آمریکا ۳۵ درصد افراد مبتلا به آرتریت روماتوئید بعد از ۱۰ سال دچار ناتوانی در انجام کار شده بودند (۴). معیارهای تشخیصی سال ۲۰۱۰ انجمن روماتولوژی آمریکا و اروپا، درگیری مفاصل، پروتئین‌های فاز حاد التهاب مثل CRP، سرعت رسوب گلوبول‌های قرمز خون (ESR)، آنتی بادی ضد پروتئین سیتروکلین، روماتوئید فاکتور (RF) و طول مدت بیماری است (۷).

سینوویت در آرتریت روماتوئید با هجوم و نفوذ سلول‌های B و T، ماکروفاژها و نوتروفیل‌ها و افزایش و گسترش سینوویوکیست‌های شبه فیروبلاستی که پانوس را شکل می‌دهند که به تخریب استخوان و مفصل منجر می‌شود، شکل می‌گیرد. آرتریت روماتوئید (RA) با تولید فاکتور روماتوئیدی و اتوانتی بادی‌های ضد پروتئین سیتروکلین توسط سینوویال و تولید سایتوکین‌های پیش التهابی که مورد هدف در درمان آرتریت روماتوئید قرار می‌گیرند، ارتباط دارد (۸). اغلب داروهایی که به طور معمول استفاده می‌شوند بیشتر برای کنترل درد یا التهاب سینوویال مفاصل به کار می‌روند و اثر کمی بر جریان‌های ایمنی-التهابی بیماری دارند، بنابراین نمی‌توانند از روند پیشرفت بیماری و بدشکلی‌های غضروفی و استخوانی در مفاصل جلوگیری کنند (۹).

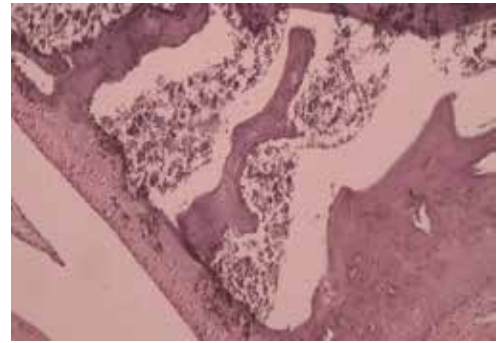
آنگوزه (Ferula assafoetida) گیاهی علفی، کرک‌دار، چندساله و منوکاریک، ریشه این گیاه راست، گوشت‌دار به نسبت ضخیم با کمی فیبر که شیرهای را در خود ساخته و ذخیره می‌کند که با عمل تیغ زدن بهره‌برداری می‌شود (۱۰). صمغ آنگوزه، موجب تسریع در ترمیم زخم معده ناشی از تجویز آسپرین می‌شود و خاصیت ضدالتهابی و آنتی‌اکسیدانی ترکیب‌های موجود در آن را از دلایل اصلی تسریع التیام زخم می‌دانند (۱۱). در افغانستان جوشانده صمغ آنگوزه برای درمان التهاب و زخم معده مصرف می‌شود (۱۲). هندی‌ها صمغ آنگوزه را که با شیر به پوست درخت Moringa pterygosperma مخلوط کرده و به صورت موضعی برای التیام زخم‌های عفونی و برای کاهش التیام در زخم استفاده می‌کنند (۱۳). در عربستان سعودی صمغ خشک شده آنگوزه برای کاهش التهاب در مجاری تنفسی، کاهش تنگی نفس و بهبود برونشیت استفاده می‌شود (۱۴).

اثر ضدسرطانی ترکیب‌های موجود در صمغ آنگوزه مربوط به آثار مهاری و سایتوتوکسیک مستقیم آن است و این ویژگی‌ها با استفاده از مدل‌های سرطانی در حیوانات مختلف و در مطالعه‌های برون تنی، با کشت رده‌های سلول‌های سرطانی نشان داده شده است. استفاده از عصاره اتانولی برگ گیاه آنگوزه علیه سلول‌های سرطانی روده بزرگ انسانی نشان‌دهنده خاصیت ضد تکثیری و سایتوتوکسیک عصاره برگ این گیاه است (۱۵). خواص ضدالتهابی صمغ آنگوزه، به ترکیب‌های آن شامل فرولیک اسید، کومارین‌ها، سزکویی‌ترین کومارین‌ها، تری‌نوبیدها و همچنین روغن آن که دارای ترکیب‌های سولفور است، نسبت داده می‌شود (۱۶). تاکنون تحقیقی روی تاثیر عصاره صمغ آنگوزه بر آرتریت روماتوئید انجام نشده است. از این رو در طرح حاضر تاثیر این گیاه را با داروی ضدالتهابی سدیم سالیسیلات بررسی می‌کنیم.

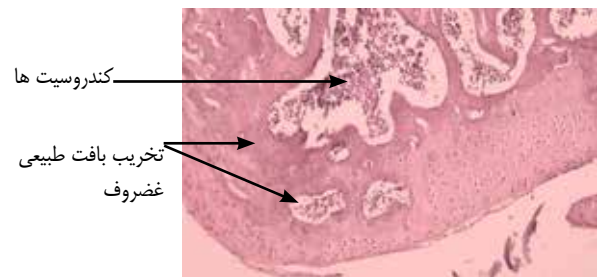
### مواد و روش انجام کار:

این پژوهش تجربی-آزمایشگاهی در آزمایشگاه فیزیولوژی جانوری گروه زیست‌شناسی دانشگاه آزاد اسلامی مشهد در سال ۹۵ انجام شد. ۴۸ سر موش صحرایی نر از نژاد ویستار با وزن تقریبی ۲۰۰ تا ۲۵۰ گرم از موسسه سرم‌سازی مشهد تهیه شد. حیوانات در دمای ۲۰ تا ۲۵ درجه سانتی‌گراد، دوره روشنایی-تاریکی ۱۲ ساعته و در قفس‌های استاندارد نگهداری شدند. برای انطباق با شرایط جدید یک هفته قبل از انجام آزمایش به محل آزمایشگاه دانشکده انتقال داده شدند (۱۷). در طول دوره آزمایش موش‌ها با خوراک تجاری تهیه شده توسط شرکت جوانه خراسان تغذیه شدند. از صمغ خشک شده آنگوزه شیرازی که به تایید بخش فیزیولوژی گیاهی دانشگاه رسیده بود، به روش سوکسله عصاره‌گیری انجام شد. بدین ترتیب که

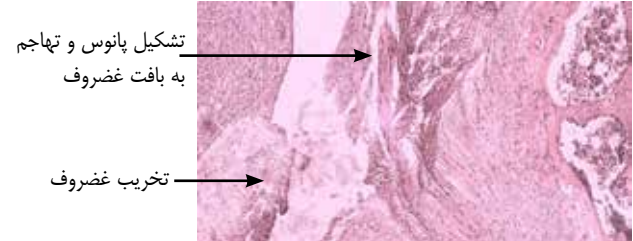
آسیب و آرایش کندروسیت‌ها منظم است.



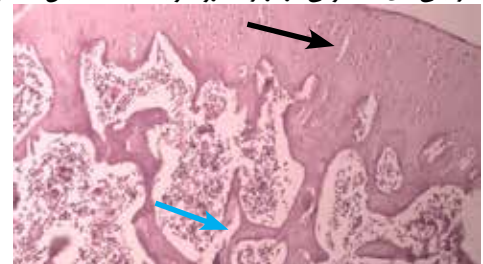
شکل ۱- گروه نرمال، (درشت نمایی  $40\times$ ) رنگ آمیزی هماتوکسیلین اتوزین. تصویر ۲ مربوط به گروه کنترل منفی است که در این تصویر هایپر پلازی سینوویال، به هم خوردن آرایش کندروسیت‌ها، تخریب بافت غضروف که حفراتی در این بافت ایجاد شده و حضور استئوکلاست‌های فراوان به خوبی مشهود است.



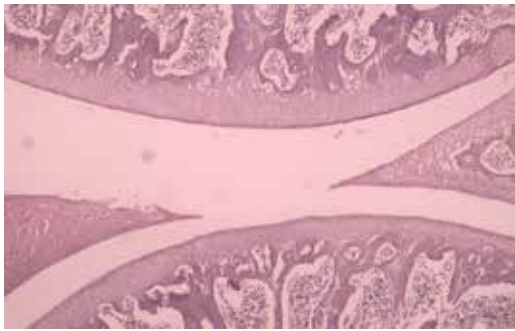
شکل ۲- گروه کنترل منفی، (درشت نمایی  $40\times$ ) رنگ آمیزی هماتوکسیلین اتوزین. تصویر ۳ مربوط به گروه کنترل مثبت است که با داروی سدیم سالیسیلات تیمار شدند. در این تصویر تشکیل پانوس که به دنبال هایپرپلازی سینوویال ایجاد می‌شود و تهاجم آن به بافت غضروف، تخریب بسیار شدید غضروف، وجود استئوکلاست‌های فراوان (فلش سیاه) و تخریب استخوان که نشان‌دهنده ایجاد آرتریت روماتوئید شدید است، دیده می‌شود.



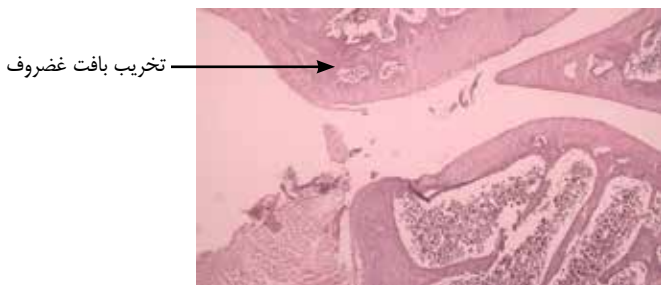
شکل ۳- گروه کنترل مثبت، (درشت نمایی  $40\times$ ) رنگ آمیزی هماتوکسیلین اتوزین. تصاویر ۴ و ۵ از گروه تیمار ۱ تهیه شده است که با دوز  $50\text{ mg/kg}$  عصاره تیمار شدند. هایپرتروفی کندروسیت‌ها که از علائم تدریجی تخریب بافت غضروفی است، مشاهده می‌شود (فلش مشکی) و همچنین خار استخوانی که علت بروز دفرمیتی‌های استخوانی در آرتریت روماتوئید است، نمایان است (فلش آبی).



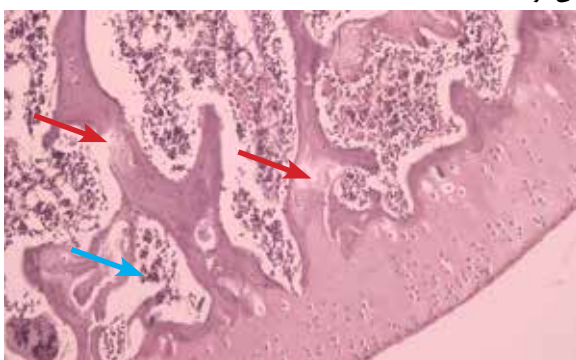
شکل ۴- گروه تیمار ۱، (درشت نمایی  $40\times$ ) رنگ آمیزی هماتوکسیلین اتوزین.



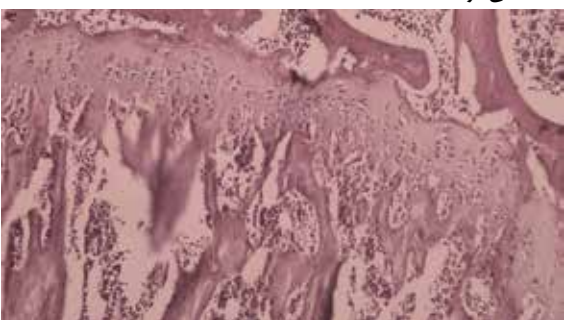
شکل ۵- گروه تیمار ۱، (درشت نمایی  $40\times$ ) رنگ آمیزی هماتوکسیلین اتوزین. تصویر ۶ از گروه تیمار ۲ تهیه شده است که با دوز  $75\text{ mg/kg}$  عصاره تیمار شدند. در این تصاویر نیز تخریب بافت غضروف و کاهش بافت استخوانی (فلش مشکی) به چشم می‌خورد.



شکل ۶- گروه تیمار ۲، (درشت نمایی  $40\times$ ) رنگ آمیزی هماتوکسیلین اتوزین. تصویر ۷ مربوط به گروه تیمار ۳ است که با دوز  $100\text{ mg/kg}$  عصاره گیاه تیمار شدند. علائم کاهش بافت استخوانی (فلش قرمز) و استئوکلاست‌ها (فلش سیاه) مشاهده می‌شوند.



شکل ۷- گروه تیمار ۳، (درشت نمایی  $40\times$ ) رنگ آمیزی هماتوکسیلین اتوزین. تصویر ۸ مربوط به گروه تیمار ۴ است که با دوز  $300\text{ mg/kg}$  عصاره گیاه تیمار شدند. در این تصویر نیز تخریب بافت غضروف و کاهش تراکم بافت استخوانی ملاحظه می‌شود.



شکل ۸- گروه تیمار ۴، (درشت نمایی  $40\times$ ) رنگ آمیزی هماتوکسیلین اتوزین.

آمد و برای آن خواص ضدالتهابي و مهارکنندگی لیپوآکسیژناز-۵ ذکر شده است که از طريق همین مکانيسم (مهار آنزيم لیپوآکسیژناز-۵) در درمان آسم نیز به کار برده می‌شود. حذف رادیکال‌های آزاد توسط ترکیب‌های سولفوردار، مهار لیپوآکسیژناز توسط آمبلی پرنين و مشتقات آن، افزایش آنتی اکسیدان‌های اندوژن و کاهش پارامترهای اکسیداتیو در توجیه آثار ضدالتهابي و ضدسرطانی آن به کار می‌رود (۱۶). آثار ضدالتهابي گیاه *Ferula assa-foetida* در موارد متعددی به ثبت رسیده است. مطالعه‌ا نشان می‌دهد عصاره هیدروالکلی ریشه فرولا از طريق کاهش O2 H2 و چلاته کردن Fe2+ آثار ضدالتهابي خود را اعمال می‌کند (۲۲).

### بحث:

این عصاره در گروه‌های بیمار سطح RF را نیز به طور معناداری کاهش داده است. بنابراین می‌تواند از پیشرفت این بیماری جلوگیری کند (نمودار ۱). مهم‌ترین و آشکارترین علايم هیستوپاتولوژی در بیماری آرتريت روماتويد شامل هایپرپلازی لایه‌های سینوویال، نفوذ سلول‌های التهابی به طور عمده از نوع لنفوسیت‌ها و پلاسماسل‌ها، افزایش تراکم موجود در بافت سینوویال مثل فیبروسیت‌ها، فیبروبلاست‌ها و سلول‌های اندوتلیالی است که به تشکیل پانوس منجر می‌شود و همچنین تخریب غضروف و استخوان است (۲۳، ۲۴ و ۲۵). تخریب غضروف یک فرایند چند مرحله‌ای است که به واسطه آنزیم‌های تخریب‌کننده ماتریکس مثل آگریکاناز (ADAMTS) و متالوپروتینازهای ماتریکس (MMP) که گروه بزرگی از پروتئازهای وابسته به روی هستند و قادرند ترکیب خارج سلولی سینوویوم مثل کلاژن، الاستین، ژلاتین و کازین را تخریب کنند، پدید می‌آید. سایتوکین‌هایی مثل IL-1 و IL-17 به تغییر الگوی سنتز کندروسیت‌ها از مولکول‌های ماتریکس به آنزیم‌های تخریب‌کننده غضروف منجر می‌شوند. علاوه بر این فیبروبلاست‌های سینوویال تحت تأثیر اینترلوکین‌های ۱ و ۱۷، آنزیم‌های تخریب‌کننده غضروف تولید می‌کنند. فیبروبلاست‌های فعال شده توسط TNF و IL-1 به بافت سینوویال نفوذ پیدا می‌کنند. از بین رفتن کندروسیت‌ها که باعث مشاهده لاکونا‌های خالی می‌شود، نیز در تخریب غضروف رخ می‌دهد (۲۶، ۲۷ و ۲۸).

سایتوکین‌های پیش‌التهابي مثل IL-1β، TNF-α و IL-6 در آپوپتوز کندروسیت‌ها و تخریب غضروف و تشکیل استئوکلاست و استخوانی شدن غضروف نقش دارند. آرتريت روماتويد فیبروبلاست‌های بافت سینوویال به محض تحریک با TNF-α و CCL2، IL-1β و CCL5 تولید می‌کنند. TNF-α عملکرد سلول‌های T را که نقش مهمی در تحمل ایمنی دارند و خودایمنی را از طريق مهار فسفریلاسیون Fox P3، سرکوب می‌کند. متالوپروتینازهای ماتریکس به خصوص ژلاتینازها مثل MMP-4 و کلاژنازها مثل MMP-13 نقش مهمی در تخریب غضروف و استخوان در آرتريت روماتويد دارند (۲۹).

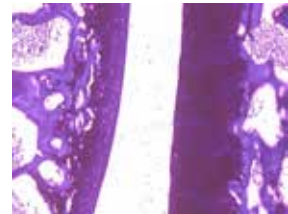
هم راستا با این مطالعه‌ها، در پژوهش حاضر نیز تخریب غضروف و استخوان در مراحل شدید آرتريت روماتويد در (تصاویر ۳ و ۲) که مربوط به گروه‌های کنترل منفی و کنترل مثبت است، به چشم می‌خورد. در صورتی که در (تصاویر ۴ تا ۷) از گروه‌های بیمار شده با عصاره فقط علايم اولیه تخریب غضروف و استخوان نمایان است که نقش پیشگیری‌کننده این گیاه را در روند تخریبی آرتريت روماتويد به اثبات می‌رساند که به احتمال تحت تأثیر آمبلی پرنين است که اثر ضدالتهابي و ضد تخریب سلولی آن از طريق مهار آنزيم لیپوآکسیژناز و متالوپروتینازها به اثبات رسیده است. البته در (تصویر ۸) که مربوط به گروه بیمار ۴ است که دوز ۳۰۰ mg/kg عصاره دریافت کرده است، علايم تخریب شدید غضروف مشاهده می‌شود که نشان‌دهنده آثار ضد تخریبی وابسته به دوز عصاره است. همچنین از بین رفتن گروه بیمار ۵ که دوز ۵۰۰ mg/kg دریافت کرده‌اند، نیز این مسئله را توجیه می‌کند. التهاب سینوویال در آرتريت روماتويد موجب از بین رفتن مواد تشکیل دهنده ماتریکس غضروف از جمله پروتئوگلیکان‌ها و گلیکوزآمینوگلیکان‌ها (GAG) می‌شود (۲۷ و ۲۸). آبی تولوئیدین یک مولکول کاتیونی با قابلیت ترکیب شدن با انواع گلیکوزآمینوگلیکان‌های دارای بار منفی است. گروه‌های سولفات گلیکوزآمینوگلیکان‌ها مولکول‌های رنگ مورد نظر را جذب می‌کنند. اگر در مجاورت این مولکول در ماتریکس خارج سلولی GAG بیشتر باشد، جایگاه‌های بیشتری روی این مولکول اشغال خواهند شد و در نتیجه شدت

رنگ‌آمیزی ماده بنیادی غضروف به کمک رنگ آبی تولوئیدین با ایجاد حالت متاکرومازی نشان‌دهنده حالت اسیدی موکوپلی ساکاریدها است که گرایش به رنگ‌های بازیکی دارند و مسئول خاصیت بازوفیلی ماتریک هستند (۲۰). در تصاویر ۹ تا ۱۲ حالت متاکرومازی به عبارتی تراکم ماده زمینه‌ای بافت غضروف مقایسه می‌شود. تصویر ۹ مربوط به گروه نرمال است. تراکم ماده زمینه‌ای غضروف و ایجاد حالت متاکرومازی به وضوح مشخص است.

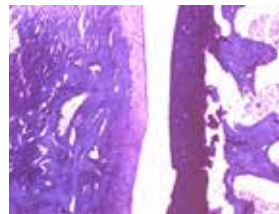
در تصویر ۱۰ که از گروه کنترل منفی تهیه شده است مشاهده می‌شود، بافت غضروف از بین رفته و پانوس جایگزین آن شده است. در سایر گروه‌های بیمار شده این پدیده مشخص است.



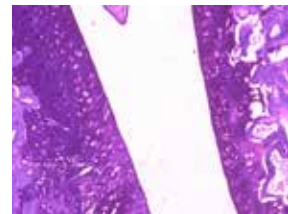شکل ۱۰: گروه کنترل منفی



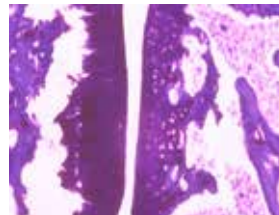
شکل ۹: گروه نرمال



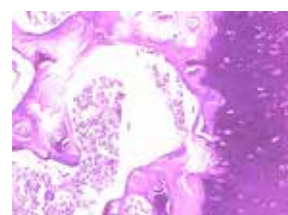
شکل ۱۲: گروه بیمار ۱



شکل ۱۱: گروه کنترل مثبت



شکل ۱۴: گروه بیمار ۳



شکل ۱۳: گروه بیمار ۲

یکی از مشتقات ایمونولوژیکی آرتريت روماتويد (RA) تولید فراوان یک نوع اتوانتی‌بادی است. این اتوانتی‌بادی که برای قسمت Fc مولکول Ig G ویژگی دارد، فاکتور روماتويد (RF) نامیده می‌شود. تیترا بالای RF در سرم بیش از ۷۰ تا ۸۰ درصد بیماران مبتلا به آرتريت روماتويد وجود دارد. برخی از مطالعه‌ها نشان می‌دهند که شدت بیماری و علايم خارج مفصلی در بیماران (seropositive) RF+ در مقایسه با بیماران (seronegative) RF- بیشتر است. RF قادر است با Ig G کمپلکس ایمنی ایجاد کند. این کمپلکس در بخش‌های مختلف بدن از جمله غشاء مفاصل رسوب می‌کند و با فعال کردن سیستم کمپلمان باعث ارتشاح سلول‌های دفاعی به محل می‌شود. نتیجه آنکه واکنش التهابی در محل ایجاد می‌شود و به دنبال آن ضایعات بافتی ایجاد می‌شود (۲۱).

آغوزه شامل سه ترکیب اساسی شامل: رزین ۴۰ تا ۶۴ درصد، صمغ ۲۵ درصد و اسانس ۱۰ تا ۱۷ درصد است. بخش رزین شامل فرولیک اسید و رسته‌های آن، کومارین‌ها، سزکویی‌ترین کومارین‌ها و سایر ترپنوئیدها است. صمغ آن شامل ترکیب‌های گلوکز، گالاکتوز، L-رابینوز، رامنوز، گلوکورونیک اسید، پلی‌ساکاریدها، گلیکوپروتئین‌ها و ترکیب‌های فرار شامل ترکیب‌های سولفوردار مونوترین‌ها و سایر ترپنوئیدهای فرار است. آمبلی پرنين ۲ از اولین سزکویی‌ترین کومارین‌هایی است که از این گیاه به دست

1. Rheumatoid Factor
2. Umbelliprenin

مهارى اين عصاره بر تخریب غضروف ناشی از آرتریت القا شده است.

### نتیجه گیری:

به نظر می رسد عصاره هیدروالکلی صمغ گیاه آنغوزه با دوزهای متفاوت اثر ضدالتهابی خوبی در بیماری آرتریت روماتوئید دارد و آثار این عصاره وابسته به دوز است. دوزهای ۵۰، ۷۵ و ۱۰۰ mg/kg این عصاره اثر مهارى روی تخریب بافتی غضروف نشان می دهد. بنابراین پیشنهاد می شود مطالعه های وسیع تری مبنی بر نقش مهارى این عصاره در پیشرفت آرتریت روماتوئید و همچنین بررسی اثر توکسیسیته گیاه و ماندگاری آن انجام پذیرد.

### منابع:

- Ghadiri T, Najafipour H, Shakib M. The effect of intra-articular injection of two inhibitor of TNF $\alpha$  on histopathology and effect of local infusion of these drugs on blood flow in inflamed Joints in Rabbit. Journal of Medical Sciences of Kerman. 2009 Volume 17th , Issue 1: 1-14[in Persian].
- Edwards CJ, Cooper C. Early environmental factors and rheumatoid arthritis. Clinical & Experimental Immunology. 2006 Jan 1;143(1):1-5.
- Molina V, Shoefeld Y. Infection, vaccines and other environmental triggers of autoimmunity. Autoimmunity. 2005 May 1;38(3):235-45.
- Wasserman AM. Diagnosis and management of rheumatoid arthritis. American family physician. 2011 Dec 1;84(11).
- Wang C, Dai Y, Yang J, Chou G, Wang C, Wang Z. Treatment with total alkaloids from Radix Linderae reduces inflammation and joint destruction in type II collagen-induced model for rheumatoid arthritis. Journal of ethnopharmacology. 2007 May 4;111(2):322-8.
- Tsuji G, Koshiha M, Nakamura H, Kosaka H, Hatachi S, Kurimoto C, Kurosaka M, Hayashi Y, Yodoi J, Kumagai S. Thioredoxin protects against joint destruction in a murine arthritis model. Free Radical Biology and Medicine. 2006 May 15;40(10):1721-31.
- Magyari L, Varszegi D, Kovessi E, Sarlos P, Farago B, Javorhazy A, Sumegi K, Banfai Z, Melegh B. Interleukins and interleukin receptors in rheumatoid arthritis: Research, diagnostics and clinical implications. World journal of orthopedics. 2014 Sep 18;5(4):516.
- Modi S, Soejima M, Levesque MC. The effect of targeted rheumatoid arthritis therapies on anti-citrullinated protein autoantibody levels and B cell responses. Clinical & Experimental Immunology. 2013 Jul 1;173(1):8-17.
- Cai X, Zhou H, Wong YF, Xie Y, Liu ZQ, Jiang ZH, Bian ZX, Xu HX, Liu L. Suppression of the onset and progression of collagen-induced arthritis in rats by QFGJS, a preparation from an anti-arthritis Chinese herbal formula. Journal of ethnopharmacology. 2007 Mar 1;110(1):39-48.
- Ross IA. Ferula assafoetida. Medicinal Plants of the World, Volume 3: Chemical Constituents, Traditional and Modern Medicinal Uses. 2005:223-34.
- Agrawal AK, Rao CV, Sairam K, Joshi VK, Goel RK. Effect of Piper longum Linn, Zingiber officianalis Linn and Ferula species on gastric ulceration and secretion in rats. Indian journal of experimental biology. 2000 Oct 28;38(10):994-8.
- Mahran GH, El-Alfy TS, Ansary HA. A phytochemical study of the gum and resin of Afghanian asafoetida. Bull Fac Pharm. 1975;12(2):119-32.
- John D. One hundred useful raw drugs of the Kani tribes of Trivandrum forest division, Kerala, India. International Journal of Crude Drug Research. 1984 Jan 1;22(1):17-39.
- Hasani B, Saboura A, Rajabian T, Falah HH. Somatic Embryogenesis of Ferula assa-foetida.
- Sadoghi S., Q Zafarbalanzhad, Baharara J, Nejad Shahrkhabadi KH., Rahbarian R., Sepehri moghaddam H.. The effect of ethanol extract of assafoetida resin on angiogenesis in the chick embryo chorioallantoic membrane. Journal of Medical Science of Razi. 2015 May 22, 131: 80-85 [in Persian]
- Iranshahy M, Iranshahi M. Traditional uses, phytochemistry and pharmacology

رنگ مورد مشاهده در بافت بیشتر خواهد بود و به این ترتیب غضروف رنگ ارغوانی می گیرد که این پدیده، خاصیت متاکرومازی نامیده می شود(۲۰). تفاوت در شدت رنگ پذیری در ماتریکس به علت تفاوت در فراوانی پروتئوگلیکان ها است. حضور رنگ آبی تولوئیدین سبب اتصال این ترکیب ها و لفاته نزدیک به هم شده و آن ها را به صورت نوعی پلیمر در آورده که به رنگ ارغوانی در می آید(۲۷و۲۸).

در مقاطع تهیه شده در این پژوهش با روش رنگ آمیزی تولوئیدین بلو، همان طور که در (تصاویر ۹ تا ۱۴) ملاحظه می شود، میزان رنگ پذیری ماتریکس یا همان خاصیت متاکرومازی در گروه های تیمار شده با عصاره به خوبی نمایان است، که تأیید کننده اثر

of asafoetida (Ferula assa-foetida oleo-gum-resin)—A review. Journal of ethnopharmacology. 2011 Mar 8;134(1):1-0.

17. Ahmadi M, Rasekh H, Kamalinejad m, Zare AS. The effect of total extract of Curcuma amada Roxb on inflammation caused by rheumatoid arthritis in mice, Journal of Medicinal Plants. 2008 Mar 25;15(1): 21-28 [in Persian].

18. Sadoughi S. The effect of aqueous extract of assafoetida resin on wound healing in streptozotocin-induced diabetic rats. Ofogh'e' danesh Journal 0. 2013 Sep 19(3):129-135.

19. Pouraboli I, Hajizadeh S, Najafipour H, Khoshbaten A, Rasaei M. Does PGE2 mediate indomethacin and theophylline effects on joint diameter and vascular response to saphenous nerve stimulation in chronically inflamed rat knee joint. Physiol Pharmacol. 2008 Jan 1;12:68-75.

20. Rafiei H, Khayatzaadeh J. Cartilage Glycosaminoglycans in Wound Healing of the Pinna in Rabbits by Medicago Sativa Extract. ZUMS Journal. 2012 Jul 1;20(82):1-1.

21. Shokri F, MOSAYEBI GH, Rafiee M. Relationship between acute phase protein isotype Rvmtvydy factor in patients with rheumatoid arthritis. University of Medical Sciences. 2001 8, (23): 30-37.

22. Safaiaen L, Ghannadi A, Haghjoo Javanmard Sh, Vahidi M.H. The effect of hydroalcoholic extract of Ferula assa-foetida stem on blood pressure and oxidative stress in dexamethasone-induced hypertensive rats. Research in Pharmaceutical sciences. 2015;10(4):326-334.

23. Li QH, Xie WX, Li XP, Huang KT, Du ZH, Cong WJ, Zhou LH, Ye TS, Chen JF. Adenosine A2A receptors mediate anti-inflammatory effects of electroacupuncture on synovitis in mice with collagen-induced arthritis. Evidence-Based Complementary and Alternative Medicine. 2015 Feb 16;2015.

24. Ma JD, Zhou JJ, Zheng DH, Chen LF, Mo YQ, Wei XN, Yang LJ, Dai L. Serum matrix metalloproteinase-3 as a noninvasive biomarker of histological synovitis for diagnosis of rheumatoid arthritis. Mediators of inflammation. 2014 Jul 23;2014.

25. Ashrafihelan J, Roohollah F, Tehrani SR. Pathological study of arthritis induced by type 2 bovine collagen and Freund's complete adjuvant in rat. Journal of Veterinary Research. 2011;66(1):65-71.

26. Lafeber FP, Van der Laan WH. Progression of joint damage despite control of inflammation in rheumatoid arthritis: a role for cartilage damage driven synovial fibroblast activity. Annals of the rheumatic diseases. 2012 Jun 1;71(6):793-5.

27. Pap T, Korb-Pap A. Cartilage damage in osteoarthritis and rheumatoid arthritis [mdash] two unequal siblings. Nature Reviews Rheumatology. 2015 Jul 21.

28. Ishikawa T, Nishigaki F, Miyata S, Hirayama Y, Minoura K, Imanishi J, Neya M, Mizutani T, Imamura Y, Naritomi Y, Murai H. Prevention of progressive joint destruction in collagen-induced arthritis in rats by a novel matrix metalloproteinase inhibitor, FR255031. British journal of pharmacology. 2005 Jan 1;144(1):133-43.

29. Ramadan G, El-Beih NM, Talaat RM, El-Ghffar A, Eman A. Anti-inflammatory activity of green versus black tea aqueous extract in a rat model of human rheumatoid arthritis. International journal of rheumatic diseases. 2015 May 1.