

A case report of variation in the left renal arterial pattern

Fakhroddin Aghajanpour, Reza Soltani, Azar Afshar, Reza Mastery Farahan, Hojjat-Allah Abbaszadeh, Mohsen Norouzian*

Department of Cell Biology and Anatomical Science, Medical College, Shahid Beheshti University of Medical Science, Tehran, Iran.

(Received: 2019/06/09

Accept: 2019/12/25)

Abstract

Background: Kidneys are the vital organs of the body. Left and right renal arteries supply blood to them. Variations are common in the pattern of kidney vessels and this variety includes the accessory and aberrant renal artery.

Case presentation: During routine dissection of an approximately 65-year-old male cadaver, we observed that below the origin of the left main renal artery, an accessory renal artery originates from the abdominal aorta and enters the left renal hilum. Also, the left main renal artery is divided into anterior and posterior trunks before entering the hilum, that the anterior and posterior trunks are divided into three and two branches, respectively.

Conclusion: Awareness of anatomy and variations associated with the kidney, such as the presence of an accessory renal artery, is of great clinical importance and helps surgeons and specialists during surgical and medical procedures.

Keywords: Dissection; Kidney; Arterial Variation; Accessory Renal Artery

*Corresponding author: Mohsen Norouzian

Email: Norozian93@gmail.com

گزارش یک مورد واریاسیون در الگوی شریانی کلیه چپ

فخرالدین آقاجانپور، رضا سلطانی، آذر افشار، رضا ماستری فراهانی، حجت‌الله عباسزاده، محسن نوروزیان*

گروه بیولوژی سلولی و علوم تشریح، دانشکده پزشکی، دانشگاه علوم پزشکی شهید بهشتی، تهران، ایران

تاریخ پذیرش مقاله: ۱۳۹۸/۱۰/۴

تاریخ دریافت مقاله: ۱۳۹۸/۳/۱۹

چکیده:

سابقه و هدف: کلیه‌ها از ارگان‌های حیاتی بدن هستند. شریان‌های کلیوی راست و چپ خون‌رسانی آن‌ها را تامین می‌کنند. واریاسیون در الگوی عروق کلیه شایع است. این تنوع شامل شریان کلیوی فرعی و نابجا است.

گزارش مورد: هنگام ترشح روتین جسد مردی حدود ۶۵ ساله، مشاهده کردیم که در زیر منشأ شریان اصلی کلیوی چپ، یک شریان کلیوی فرعی از آئورت شکمی منشأ گرفته و وارد ناف کلیه در سمت چپ می‌شود. همچنین، شریان کلیوی اصلی چپ قبل از ورود به ناف به تنه‌های قدامی و خلفی تقسیم می‌شود که تنه‌های قدامی و خلفی به ترتیب به سه و دو شاخه پیش نافی تقسیم می‌شوند.

نتیجه گیری: آگاهی از آناتومی و واریاسیون‌های مرتبط با کلیه مانند وجود شریان کلیوی فرعی از اهمیت بالایی برخوردار است و به جراحان و متخصصان در پروسیجرهای جراحی و درمانی کمک می‌کند.

واژگان کلیدی: تشریح، کلیه، واریاسیون شریانی، شریان کلیوی فرعی

مقدمه:

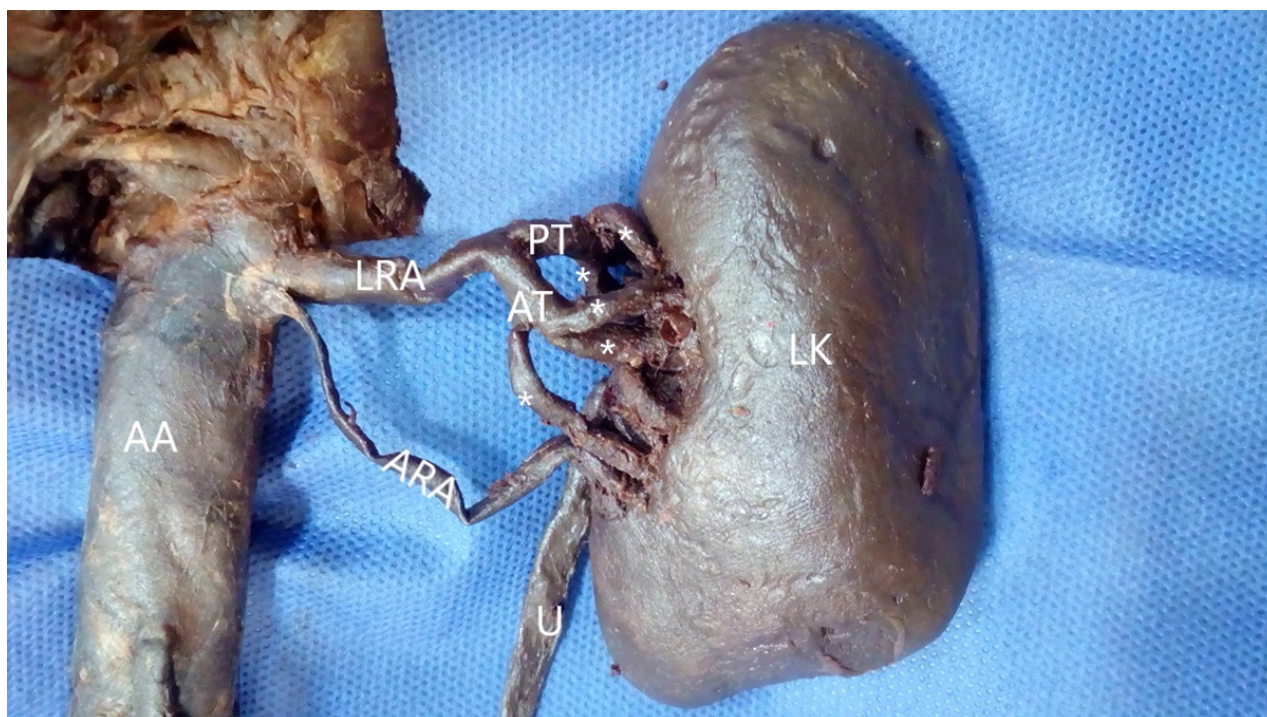
شریان‌های کلیوی راست و چپ در سطح دیسک بین مهره‌های L۱-L۲، پایین‌تر از مبدا شریان مزانتریک فوقانی از سطح قدامی خارجی آئورت شکمی منشأ می‌گیرند. در هر سمت، یک شریان کلیوی وارد ناف کلیه می‌شود. شریان کلیوی راست بلندتر است و از پشت ورید اجوف تحتانی عبور می‌کند، در حالی که شریان کلیوی چپ از پشت ورید کلیوی چپ عبور می‌کند. هردو شریان قطر برابری دارند (۱-۳). تغییرها در الگوی شریان کلیوی بیش از سایر شریان‌ها گزارش شده و بیشتر این تغییرهای ناشی از وجود شریان کلیوی فرعی است. واریاسیون عروق کلیوی از شایع‌ترین واریاسیون‌های سیستم کلیوی هستند (۴، ۵). واریاسیون‌های شریانی کلیه به دو دسته تقسیم می‌شوند: ۱- تقسیم شریان کلیوی اصلی به شاخه‌های سگمنتال در فاصله‌ای دورتر از ناف کلیه نسبت به حالت نرمال، ۲- وجود شریان‌های کلیوی فرعی و نابجا (aberrant and accessory) (۶). در دوره جنینی خون‌رسانی کلیه‌ها متناسب با صعود آن‌ها به ناحیه کمری است. هنگام صعود، عروق کلیوی دژنره شده و با عروق خونی جدید در سطح بالاتر توسط شاخه‌هایی از آئورت جایگزین می‌شوند. یکی از دلایل وجود شریان کلیوی فرعی مربوط به تکامل شاخه‌های مزونفریک جانبی آئورت پشتی در دوره جنینی است (۷). آگاهی از واریاسیون‌های کلیوی و وجود شریان کلیوی فرعی در پروسیجرهای بالینی مانند پیوند کلیه، آنوریسم آئورتی و جراحی‌های سیستم ادراری تناسلی اهمیت دارد.

گزارش مورد:

در این گزارش مورد، طی تشریح روتین مردی حدود ۶۵ ساله، فیکس شده در فرمالین ۱۰ درصد، در دپارتمان آناتومی دانشگاه علوم پزشکی شهید بهشتی، ما مشاهده کردیم که در الگوی خون‌رسانی به کلیه چپ واریاسیون وجود دارد. در تشریح دیواره خلفی شکم لایه جداری صفاق به دقت از سطح احشا و عروق و اعصاب این ناحیه از شکم جدا شد. تمامی شاخه‌های آئورت شکمی تشریح شدند. مشاهده کردیم در سطح دیسک بین مهره‌های L۱-L۲ و پایین‌تر از مبدا شریان مزانتریک فوقانی، شریان اصلی کلیوی چپ و در سطح کنار فوقانی مهره L۲ یک شریان کلیوی فرعی از سطح قدامی خارجی آئورت شکمی جدا شده است. شریان کلیوی اصلی قطر بیشتری داشت. در سمت راست فقط یک شریان اصلی کلیوی وجود داشت. سپس کلیه‌ها را تشریح کردیم. کپسول و فاسیای کلیوی، چربی اطراف کلیه و ناف کلیه در دو طرف برداشته شدند. در سمت چپ شریان کلیوی اصلی قبل از رسیدن به ناف کلیه به دو تنه قدامی و خلفی تقسیم شد به طوری که تنه قدامی به سه شاخه پیش نافی و تنه خلفی به دو شاخه تقسیم و وارد ناف شدند. شریان کلیوی فرعی با عبور از سطح قدامی حالب وارد ناف کلیه چپ شده بود. الگوی خون‌رسانی کلیه راست نرمال بود و در هر سمت یک ورید کلیوی خون را به ورید اجوف تحتانی تخلیه می‌کرد (شکل ۱).

نویسنده مسئول: محسن نوروزیان

پست الکترونیک: Norozian93@gmail.com



شکل ۱. نمای قدامی کلیه چپ. AA: آنورت شکمی، LRA: شریان کلیوی اصلی چپ، ARA: شریان کلیوی فرعی، PT: تنه خلفی، AT: تنه قدامی، U: حالب، LK: کلیه چپ، * : شاخه‌های پیش نافی منشعب شده از تنه قدامی و خلفی

که بین وجود شریان کلیوی فرعی و نکروز بافت کلیه، ترومبوز کلیوی، خونریزی هنگام جراحی، عوارض پس از جراحی ارتباط وجود دارد. شریان کلیوی فرعی وارد شده به قطب تحتانی کلیه به دلیل فشار بر حالب می‌تواند سبب هیدرونفروز کلیوی شود. برخی دیگر از مطالعه‌ها نشان داده‌اند که آسیب و بسته شدن شریان کلیوی فرعی منجر به کاهش خون‌رسانی به کلیه‌ها و سبب انفارکتوس کلیوی می‌شود (۱۳-۱۵). در سال‌های اخیر درخواست برای پیوند کلیه افزایش یافته است و پیوند کلیه با وجود شریان کلیوی فرعی، مشکل‌تر از پیوند کلیه با یک شریان است (۶، ۱۶). در این گزارش ما یک مورد واریاسیون در الگوی خون‌رسانی کلیه چپ را گزارش کردیم که شریان کلیوی فرعی از آنورت شکمی در زیر مبدا شریان کلیوی اصلی جدا شده بود و شریان اصلی کلیوی چپ به دو تنه قدامی و خلفی و شاخه‌های پیش نافی تقسیم شده بود. با توجه به نکات ذکر شده در بالا، وجود شریان کلیوی فرعی از نظر تکاملی و بالینی اهمیت دارد.

نتیجه گیری:

دانش کافی در مورد آناتومی و واریاسیون‌های عروقی کلیه اهمیت کلینیکی بالایی دارد. بنابراین لازم است جراحان قبل از انجام پروسیجرهای جراحی مانند آنوریسم آنورت شکمی، پیوند و برداشتن کلیه اطلاعات کافی در مورد موقعیت آناتومیک کلیه‌ها و الگوی خون‌رسانی آن‌ها با توجه به تکنیک‌های تصویربرداری و آنژیوگرافی در اختیار داشته باشند تا عوارض هنگام و پس از جراحی کاهش یابد.

منابع:

1. Clemente CD. Anatomy a Regional Atlas of the Human Body, Wolters Kluwer, 2011: Anatomy a Regional Atlas of the Human Body: Bukupedia; 2011.
2. Rosse C, Gaddum-Rosse P. Hollinshead's textbook of anatomy: Lippincott Williams & Wilkins; 1997.
3. Gray H, Standring S. Gray's anatomy: the anatomical basis of clinical practice: Churchill Livingstone; 2008.
4. Satyapal K, Haffejee A, Singh B, Ramsaroop L, Robbs J, Kali-

بحث:

در این گزارش، خون‌رسانی کلیه سمت چپ توسط دو شریان کلیوی اصلی و فرعی تامین می‌شد. کلیه یکی از ارگان‌های فعال از نظر متابولیسمی در بدن است به طوری که دو کلیه حدود ۲۵ درصد از برونده قلبی را از طریق شریان‌های کلیوی دریافت می‌کنند. واریاسیون‌های عروق کلیه به طور شایعی هنگام تشریح اجساد مشاهده می‌شود. مطالعه‌های اخیر نشان داده است که ۳۰ درصد از افراد یک یا چند شریان کلیوی فرعی دارند (۸). محققان برای توصیف عروق اضافی از واژه‌های مختلفی استفاده می‌کنند. اگر شریان اضافی وارد کپسول شده اما وارد ناف نشود Aberrant یا نابجا و اگر به طور مستقیم وارد ناف شود Accessory یا فرعی نامیده می‌شود. شریان‌های فرعی اغلب از آنورت شکمی در بالا یا پایین مبدا شریان اصلی کلیوی منشأ می‌گیرند و به ندرت از تنه سیلیاک یا شریان مزانتریک فوقانی جدا می‌شوند (۹). در گزارش پاسبخش و همکاران علاوه بر شریان کلیوی اصلی در سمت راست یک شریان کلیوی فرعی نیز از آنورت شکمی جدا شده و وارد قطب تحتانی کلیه راست شده بود. در گزارشی دیگر کلیه چپ توسط یک شریان کلیوی اصلی و دو شریان کلیوی فرعی که دارای یک تنه مشترک بودند، خون‌رسانی می‌شد (۱۰، ۱۱). کلیه، غدد فوق کلیوی و غدد جنسی توسط شریان مزونفریک جانبی آنورت پشتی خون‌رسانی می‌شوند. بر اساس منابع جنین شناسی عروق مزونفریک به سه گروه فوقانی، میانی و تحتانی تقسیم می‌شوند. عروق کلیوی از گروه میانی تشکیل می‌شوند. باقی ماندن بیش از یک شریان در گروه میانی سبب تشکیل شریان کلیوی فرعی می‌شود (۱۲). مطالعه‌ها نشان داده‌اند

- deen J. Additional renal arteries incidence and morphometry. Surgical and Radiologic Anatomy. 2001;23(1):33-8.
5. Bergman Ronald A, Ann TS, Afifi Adel K. Catalog of human variation. Munich Urban & Schwarzenberg. 1984:151-5.
 6. Özkan U, Oguzkurt L, Tercan F, Kizilkiliç O, Koç Z, Koca N. Renal artery origins and variations: angiographic evaluation of 855 consecutive patients. Diagnostic and interventional Radiology. 2006;12(4):183.
 7. Shashikala P, Anjali W, Anshuman N. A case report: double renal arteries. International Journal of Anatomical Variations.

2012;5(1).

8. Olsson O, Wholey M. Vascular abnormalities in gross anomalies of kidneys. *Acta Radiologica Diagnosis*. 1964;2(5):420-32.

9. Bergman RA. *Compendium of human anatomic variation: text, atlas, and world literature*: Urban & Schwarzenberg; 1988.

10. Khanehzad M, Seyfali E, Hajimomeni Y, Saeediniya E, Pasbakhsh P. A Case Report of Renal Artery Variation. *Anatomical Sciences Journal*. 2014;11(4):205-8.

11. Poonam V, Anterpreet KA, Punita S, Anupama M. Variations in branching pattern of renal artery and arrangement of hilar structures in the left kidney: clinical correlations, a case report. *Italian Journal of Anatomy and Embryology*. 2012;1(2).

12. Felix W. The development of the urinogenital organs in Manual

of Human Embryology, Vol. 2, F. Keibel and FP. Mall. Philadelphia, JB Lippincott Co; 1912.

13. Gupta A, Gupta R, Singhla RK, Gupta A. The accessory renal arteries: a comparative study in vertebrates with its clinical implications. *J Clin Diagn Res*. 2011;5(5):970-3.

14. 14. Shakeri AB, Tubbs RS, Shoja MM, Pezeshk P, Farahani RM, Khaki AA, et al. Bipolar supernumerary renal artery. *Surgical and Radiologic Anatomy*. 2007;29(1):89-92.

15. 15. Das S. Anomalous renal arteries and its clinical implications. *Bratislavské lekárske listy*. 2008;109(4):182.

16. 16. Nathan H. Aberrant renal artery producing developmental anomaly of kidney associated with unusual course of gonadal (ovarian) vessels. *The Journal of urology*. 1963;89(4):570-2.



Research in Medicine

The Quarterly journal of School of Medicine, Shahid Beheshti University of Medical Sciences

Publisher: School of Medicine, Shahid Beheshti University of Medical Sciences

Chairman: The Dean of Faculty of Medicine

Editor-in-Chief: Abdoljalil Kalantar-Hormozi, MD

Deputy Editor and Website Manager:

Seyed Mahmoud (Masiha) Hashemi, PhD

Executive committee: Farshid yeganeh, MD; Seyed Ali Ziai PhD; Naser Valaie,;

Naser Mozaffari, MD; Abdoljalil Kalantar Hormozi M

English Language Editor: Hdi Azimi, MD

Persian Language Editor: Sofi Jalalvandi

Administration Manager: Sedighe Memar

Layout design: AmirHossein Aghdaee

pISSN: 1735-5311

eISSN: 2008-0506

Postal Address: Office of "Pejouhesh dar Pezeshti" Journal, 3rd Floor, Faculty of Medicine, Shahid Beheshti University of Medical Sciences and Health Services, Koodak-yar Ave., Daneshjoo Blvd., Evin, Chamran Highway, Tehran, Iran.

P.O. Box: 19395-4719;

Tel: (+98)-21-22439937;

Fax: (+98)-21-22439824;

Email: jresearchmed@gmail.com

Editorial Board:

Aboufazeli R; PhD

Asefzadeh S, PhD

Azizi, F, PhD

Dehpour, A, PhD

Farzan.F, MD

Emami.B, MD

Esfandiari N, PhD

Gachkar L, MD

Gharouni M, MD

JanAhmadi M, PhD

Kajbafzadeh, A, PhD

Khaleghnejad Tabari A, MD

Keihani Rofagha S, MD

Mafi P, MD

Mardani M, MD

Masoumi MA, MD

Mohagheghi, M, MD

Mosaffa .N. PhD

Niaty. M, PhD

Pourmand GhR, MD

Rahimi F, MD

Rajavi Zh, MD

Rakhshan M, MD

Saadat H, MD

Saghari H, MD

Soheilian M, MD

Shamsoddini S, MD

Shiva F, MD

Tabatabai SM, MD

Zahireddin A, MD

Zali MR, MD

This Journal is indexed in following International Indexes:

Islamic World Science Citation Center (ISC)

Scientific Information Database (SID)

Index Medicus for the Eastern Mediterranean Region (IMEMR)

Regional information Center for Science and Technology (RICEST)

Index Copernicus

Google Scholar