

Morphometric Parameters of the Mandibular Ramus an Indicator for Sex Determination: A Radiographic Study

Reza Soltani, Fakhroddin Aghajanzpour, Haniyeh Abbasi Fard, Azar Afshar, Noman Arab, Reza Mastery Farahani, Mohsen Norouzi*

Department of Anatomical Sciences and reproductive Biology, School of Medicine Beheshti Shahid University of Medical Sciences Tehran, Iran

(Received: 2019/11/1

Accepted: 2020/09/23)

Abstract

Background: Skeletal remains play an important role in forensic and anthropological studies and investigations to determine the individuals' sex and age. The Mandibular bone is the largest and strongest skull bone that remains almost intact after death. Due to the varying size and shape of the mandible in men and women, the researchers use the morphometric properties of this bone to determine sex. The purpose of the current study was to investigate the morphometric parameters of the mandible in Tehran population.

Methods and materials: In the present descriptive study, 100 orthopantomographs (from 50 males and 50 females) were used to measure three parameters of mandible including ramus length, ramus width, and body length. Data were analyzed using IBM SPSS 25.0 software running T-test with the significance level set at <0.05 ($P < 0.05$).

Results: The mean length of ramus in men and women were 74 and 67 mm, respectively ($P < 0.05$). The mean length of ramus was longer in men on both right and left sides as compared with the women. Also, the mean parameter measure on the left side was found to be greater than that of the right side in both sexes. There was no significant difference between the width of the ramus and the length of the mandibular body between men and women.

Conclusions: It can be concluded that the measurement of mandibular ramus parameters is an important indicator of gender determination in forensics and anthropology.

Keywords: Mandibular Ramus; Radiography; Morphometry

*Corresponding author: Mohsen Norouzi

Email: norouzi93@gmail.com

پارامترهای مورفومتری راموس مندیبل شاخصی برای تعیین جنسیت: یک مطالعه رادیوگرافی

رضاسلطانی، فخرالدین آقاجان پور، هانیه عباسی فرد، آذر افشار، نعمان عرب، رضاماستری فراهانی، محسن نوروزیان*

گروه علوم تشریح و بیولوژی تولید مثل، دانشکده پزشکی، دانشگاه علوم پزشکی شهید بهشتی، تهران، ایران

پذیرش: ۱۳۹۹/۷/۲

دریافت: ۱۳۹۸/۸/۱۰

چکیده:

سابقه و هدف: بقایای اسکلتی نقش بسیار مهمی در مطالعات و تحقیقات پزشکی قانونی و انسان شناسی برای تعیین جنسیت و سن افراد دارند. استخوان مندیبل بزرگترین و قوی ترین استخوان جمجمه است که پس از مرگ تقریباً سالم باقی می ماند. با توجه به متفاوت بودن اندازه و شکل مندیبل در زنان و مردان از خصوصیات مورفومتریکی این استخوان برای تعیین جنسیت استفاده می کنند. هدف از این مطالعه بررسی پارامترهای مورفومتریکی مندیبل در جمعیت شهر تهران در سال ۹۸ است.

روش مطالعه: در این مطالعه توصیفی ۱۰۰ تصویر ارتوپانوموگرافی فک و صورت (۵۰ مرد و ۵۰ زن) برای اندازه گیری سه پارامتر طول و عرض شاخ مندیبل و طول تنه آن استفاده شد. داده ها با استفاده از نرم افزار IBM SPSS ۲۵،۰ و آزمون آماری تی - تست با سطح معنی داری ($P < 0,05$) تجزیه تحلیل شدند.

یافته‌ها: میانگین طول راموس مندیبل در مردان و زنان به ترتیب ۶۷ و ۷۴ میلی متر بود که اختلاف معنی داری را نشان می دهد ($P < 0,05$). میانگین طول راموس در مردان در دو طرف راست و چپ بیشتر از زنان است. هم چنین میانگین اندازه پارامترها در سمت چپ بیشتر از سمت راست است. اختلاف معنی داری بین اندازه عرض راموس و طول تنه مندیبل در بین زنان و مردان مشاهده نشد.

نتیجه گیری: به نظر می رسد که اندازه گیری پارامترهای راموس مندیبل، شاخصی مهم برای تعیین جنسیت در پزشکی قانونی و آنتروپولوژی است.

واژگان کلیدی: راموس مندیبل، رادیوگرافی، مورفومتری

مقدمه:

و مورفومتریکی و همچنین در زن و مرد، سنین و نژادهای مختلف به پزشکان، جراحان، مراجع پزشکی قانونی و انسان شناسی کمک می کند تا تفسیر درستی برای نتایج و روندهای تشخیصی در افراد داشته باشند (۵، ۶). در جمعیت های مختلف، مطالعاتی روی خصوصیات مورفومتریکی مندیبل در جمجمه خشک و تصاویر رادیوگرافی انجام شده است. با استفاده از تصاویر رادیولوژیک جمجمه در ۸۸ درصد موارد تعیین جنسیت امکان پذیر است. تصاویر رادیوگرافی از دقت بالایی برای اندازه گیری های آناتومیک برخوردارند به همین دلیل در کلینیک ها جهت بررسی اختلالات فک و صورت مورد استفاده قرار می گیرند (۷). با توجه به اهمیت و ارزش اندازه پارامترهای مورفومتریکی استخوان مندیبل در تعیین جنسیت، سن استخوانی و متغیر بودن اندازه پارامترهای آن در گروه های سنی، جنسی و نژادی مختلف، ما این مطالعه را بر اساس این فرضیه که اندازه پارامترهای مورفومتریکی مندیبل در زن و مرد متفاوت است، طراحی کردیم. هدف از این مطالعه بررسی طول و عرض راموس و طول تنه مندیبل بر اساس تصاویر رادیوگرافی در شهر تهران در سال ۹۸ است.

شناسایی فرد از بقایای اسکلتی نقش مهمی در تحقیقات پزشکی قانونی و آنتروپولوژی برای تعیین جنسیت و تخمین سن و قد دارد. اولین قدم در شناسایی و مطالعه بقایای اسکلتی تعیین جنسیت است. تعیین جنسیت به کامل بودن بقایا و دیمورفیسم ارثی در یک جمعیت متکی است. مهم ترین عناصر دیمورفیسم جنسی در سیستم اسکلتی استخوان مندیبل (فک تحتانی) و لگن است بنابراین در بین استخوان های بدن لگن و مندیبل از مهم ترین منابع تعیین جنسیت اند (۱-۳). در صورت عدم وجود لگن از مندیبل جهت تعیین جنسیت و شناسایی فرد استفاده می شود. استخوان مندیبل بادوام ترین استخوان صورت است که شکل و خصوصیات آن پس از مرگ بهتر از سایر استخوان ها حفظ می شود. خصوصیات ظاهری و مورفومتریکی این استخوان در زن و مرد، گروه های سنی مختلف و نژادهای مختلف متفاوت است (۴).

مندیبیل در زن و مرد از نظر اندازه کلی شامل طول و عرض تنه، طول و عرض راموس، زاویه گونیال و زاویه فلار متفاوت است. این تنوع در خصوصیات ظاهری

نویسنده مسئول: محسن نوروزیان

پست الکترونیک: norozian93@gmail.com

جدول ۱۰. شاخص های مورفومتریکی مندیبل در زن و مرد

*P	اندازه # (mm)		سمت	پارامتر
	زن	مرد		
۰/۰۰۰۱	۶۲±۶۵/۸	۶۱±۷۳/۱	راست	طول راموس
۰/۰۰۰۱	۶۳±۶۸	۵۷±۷۵	چپ	مندیبیل
۰/۱۴۲۹	۴/۶±۳۳	۴/۴±۳۴	راست	عرض راموس
۰/۴۶۱۳	۴/۸±۳۴/۶	۵/۱±۳۴/۴	چپ	مندیبیل
۰/۰۹۳۶	۷/۵±۱۰۹	۷/۵±۱۱۰	راست	طول تنه مندیبل
۰/۹۹۹۹	۷/۳±۱۱۲	۷/۳±۱۱۲	چپ	

* Statistically significant (P<0/05)

Mean ±SD

طول تنه مندیبل

طول تنه در سمت راست در مردان بیشتر از زنان اما در سمت چپ برابر بود. میانگین طول تنه در سمت چپ و راست به ترتیب ۱۱۲ و ۱۰۹/۶ میلی متر بود که اختلاف معنی داری بین دو جنس نشان نمی دهد (جدول ۱).

بحث:

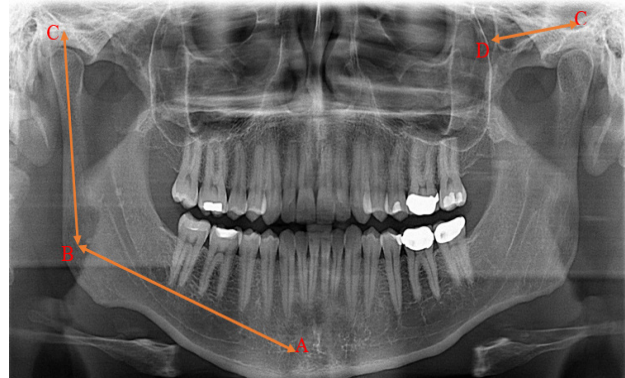
نتایج نشان داد میانگین طول راموس مندیبل در مردان و زنان به ترتیب ۶۷ و ۷۴ است که بطور معنی داری در مردان بزرگتر است. اما اندازه عرض راموس و طول تنه مندیبل تفاوت معنی داری را در زن و مرد نشان نمی دهد. میانگین اندازه تمام پارامترها در دو طرف راست و چپ جز طول تنه مندیبل در سمت چپ در مرد بزرگتر است، همچنین میانگین اندازه پارامترها در سمت چپ در زن و مرد بزرگتر از سمت راست است.

تفاوت های مشاهده شده در مندیبل های زن و مرد ممکن است بر اساس فاکتورهای ژنتیکی، اندازه دندان ها و نیروی عضلانی (در زنان کمتر از مردان) قابل توضیح باشد. هم چنین عادت های غذایی در تفاوت های مشاهده شده در دو سمت می تواند موثر باشد (۸، ۹). فاکتورهای ژنتیکی، محیطی، نژادی و فعالیت مندیبل در مراحل ابتدایی رشد و تکامل از جمله عوامل موثر بر اندازه و شکل این استخوان هستند. بنابراین خصوصیات مورفومتریکی آن از یک جمعیت به جمعیت دیگر، زن و مرد و گروه های سنی مختلف متفاوت است که برای تعیین جنس و سن اهمیت دارد. دو دلیل استفاده از مندیبل شامل: ۱- استانداردهای کمی و قابل اندازه گیری آن ۲- سالم ماندن این استخوان در بقایای اسکلتی است (۱۰، ۱۱).

یافته های مورفومتریکی این مطالعه نشان می دهد که مندیبل مردان بزرگتر از زنان است که در جهت مطالعه Indra و Duthei است (۱، ۱۲). در مطالعه Satyapal و همکاران طول شاخ مندیبل در سمت راست در زن و مرد بیشتر از سمت چپ است اما در مطالعه حاضر اندازه این پارامتر در سمت چپ بیشتر است. در مطالعه ما میانگین طول راموس مندیبل در مردان ۷۴ میلی متر و در زنان ۷۰ میلی متر است که نسبت به برخی جمعیت های بررسی شده از میانگین اندازه بالاتری برخوردار است (جدول ۲) (۱۳-۱۶). در این مطالعه عرض راموس مندیبل در مردان بیشتر از زنان است که در جهت نتایج مطالعه Viany و همکاران است. اما در مطالعه Rangantha عرض راموس در زنان بیشتر از مردان بود (۱۷). میانگین عرض راموس در مطالعه حاضر در زنان و مردان به ترتیب ۳۳/۸ و ۳۴/۲ است که نسبت به جمعیت بررسی شده در ژاپن بزرگتر اما نسبت به جمعیت های مطالعه شده در هند و کمتر است (جدول ۳) (۱۳، ۱۷، ۱۸). میانگین طول تنه مندیبل در مطالعه ما در زنان و مردان به ترتیب ۱۱۰/۵ و ۱۱۱ میلی متر است که در جهت سایر مطالعات است (جدول ۴) (۱۴، ۱۷، ۱۹). یکی از یافته های جالب این مطالعه اختلاف زیاد در اندازه میانگین طول تنه با سایر مطالعات ذکر شده در جدول ۴ است. این تفاوت اندازه می تواند به دلیل تفاوت های ژنتیکی و محیطی افراد باشد. اما دلایل اصلی این تفاوت ها به خوبی شناخته نشده است. Luca و همکاران گزارش دادند که اندازه فک در افراد با رژیم غذایی

مواد و روش ها:

در این مطالعه توصیفی ۱۰۰ تصویر رادیوگرافی فک و صورت (۵۰ مرد و ۵۰ زن) بیماران مراجعه کننده به کلینیک رادیولوژی دانشکده دندان پزشکی دانشگاه علوم پزشکی شهید بهشتی در محدوده سنی ۷۵ تا ۱۵ در سال ۹۸ مورد بررسی قرار گرفت. معیارهای ورود به مطالعه شامل: محدوده سنی ۷۵ تا ۱۵ و عدم سابقه آسیب و شکستگی فک و صورت. معیارهای خروج از مطالعه شامل: سن کمتر از ۱۵، سن بیشتر از ۷۵ و بیماران با سابقه شکستگی و آسیب فک و صورت، اختلالات ژنتیکی سیستم اسکلتی و بیماری های تاثیر گذار بر پارامترهای استخوانی. تصاویر رادیوگرافی پس از تایید متخصص رادیولوژی مورد بررسی قرار گرفتند. تمام گرافی ها با دستگاه پانورامیک واتک (Vatech) ثبت شد. تحت شرایط و پوزیشن دهی یکسان برای همه بیماران گرافی های OPG با این دستگاه ثبت می شوند. هم چنین شرایط پرتودهی برای رده های سنی مختلف از قبل برای دستگاه تعریف می شود. پارامترهای مندیبل بر اساس روش Indra et al (۱) و با استفاده از نرم افزار EASY-DENT اندازه گیری شدند (شکل ۱):



شکل ۱. A: برآمدگی چانه _ B: زاویه مندیبل _ C: سر مندیبل _ D: زائده کروئوئید _ ۱: عرض شاخ مندیبل _ ۲: طول شاخ مندیبل _ ۳: طول تنه مندیبل

طول راموس مندیبل: خط رسم شده از زاویه مندیبل تا کندیل آن (C_B)
عرض راموس مندیبل: خط رسم شده از سر مندیبل تا زائده کروئوئید (C_D)
طول تنه مندیبل: خط رسم شده از برآمدگی چانه تا زاویه مندیبل (B_A)

روش آماری

آنالیز آماری با استفاده از نرم افزار آماری IBM SPSS ۲۵،۰ و آزمون تی تست میانگین داده ها در دو سمت راست و چپ اندازه گیری و در زن و مرد مقایسه شد. سطح معنی داری کمتر از ۰/۰۵ در نظر گرفته شد ($P < 0.05$).

نتایج:

میانگین سن بیماران ۴۱/۹ بود.

طول راموس مندیبل

طول راموس مندیبل در سمت چپ در زنان و مردان بیشتر از سمت راست بود. میانگین طول در سمت چپ و راست به ترتیب ۶۵/۸ و ۶۸ میلی متر بود. طول راموس مندیبل در مردان در دو سمت چپ و راست به طور معنی داری بیشتر از زنان است ($P > 0.05$). (جدول ۱)

عرض راموس مندیبل

عرض راموس مندیبل در مردان در سمت راست بیشتر و در سمت چپ کمتر از زنان بود. میانگین عرض راموس در سمت چپ و راست به ترتیب ۳۳/۲ و ۳۴/۵ میلی متر بود که اختلاف معنی داری بین دو جنس وجود ندارد (جدول ۱).

جدول ۲: میانگین طول شاخ مندیبل در زنان و مردان (میانگین)

نویسنده (سال)	جمعیت	طول شاخ مندیبل (میلی متر)	
		مرد	زن
Yassir et al (2013)	عراق	۴۵/۱	۵۱/۴
Rai et al (2007)	هند	۵۱/۸	۵۳/۹
Shamout et al (2012)	اردن	۴۹/۱	۵۳/۲
Satyapal et al (2017)	آفریقای جنوبی	۵۴/۱	۵۹/۹
مطالعه حاضر	ایران	۶۷	۷۴

جدول ۳: میانگین عرض شاخ مندیبل در زنان و مردان (میانگین)

نویسنده (سال)	جمعیت	طول شاخ مندیبل (میلی متر)	
		مرد	زن
Suzuki et al (1975)	ژاپن	۳۱/۹	۳۲/۹
Ranganath et al (2008)	هند	۴۰/۷	۳۸/۸
Viany et al (2013)	هند	۳۸/۹	۴۱/۷
Satyapal et al (2017)	آفریقای جنوبی	۳۴/۹	۳۵/۶
مطالعه حاضر	ایران	۳۳/۸	۳۴/۲

جدول ۴: میانگین طول تنه مندیبل در زنان و مردان (میانگین)

نویسنده (سال)	جمعیت	طول شاخ مندیبل (میلی متر)	
		مرد	زن
Jaykaran et al (2000)	هند	۷۰/۶	۷۴/۴
Keyayan et al (2011)	کنیا	۹۳/۴	۹۹/۸
Viany et al (2013)	هند	۷۲/۵	۷۵/۴
Yassir et al (2013)	عراق	۶۹/۹	۷۴/۹
مطالعه حاضر	ایران	۱۱۰/۵	۱۱۱

منابع:

- Indira AP, Markande A, David MP. Mandibular ramus: An indicator for sex determination - A digital radiographic study. *Journal of forensic dental sciences*. 2012;4(2):58-62.
- Saini V, Srivastava R, Rai RK, Shamal SN, Singh TB, Tripathi SK. Mandibular ramus: an indicator for sex in fragmentary mandible. *J Forensic Sci*. 2011;56 Suppl 1:S13-6.
- Durić M, Rakocević Z, Donić D. The reliability of sex determination of skeletons from forensic context in the Balkans. *Forensic Sci Int*. 2005;147(2-3):159-64.
- Hu K-S, Koh K-S, Han S-H, Shin K-J, Kim H-J. Sex determination using nonmetric characteristics of the mandible in Koreans. *J Forensic Sci*. 2006;51(6):1376-82.
- Franklin D, O'Higgins P, Oxnard CE. Sexual dimorphism in the mandible of indigenous South Africans: a geometric morphometric approach. *South African Journal of Science*. 2008;104:101-6.
- Kamaluddin SN, Tanaka M, Wakamori H, Nishimura T, Ito T. Phenotypic plasticity in the mandibular morphology of Japanese macaques: captive–wild comparison. *Royal Society Open Science*. 2019;6(7):181382.
- Satir S. Determination of mandibular morphology in a TURKISH population with Down syndrome using panoramic radiography.

نرم کوچکتر از سایر افراد است (۲۰). Humphry و همکاران در مطالعه شان دریافتند که سرعت رسوب مواد معدنی، جذب و بازسازی استخوان مندیبل در زنان و مردان متفاوت است و بیشترین تغییرات مورفومتریک در راموس مندیبل مشاهده می شود. هم چنین Indira و همکاران گزارش دادند که رشد عظلات جونده ممکن است بر تفاوت های راموس مندیبل در دو جنس تاثیر گزار باشد چون نیروی عضلانی اعمال شده در زنان و مردان متفاوت است (۱). نتایج مطالعه Chalkoo و همکاران نشان داد اندازه پارامترهای راموس مندیبل مانند ارتفاع زائده کندیلار و کروئوئید و ارتفاع کلی راموس در زن و مرد تفاوت معنی داری نشان می دهد. با توجه به این که در این مطالعه و مطالعات گذشته، خصوصیات مورفومتریک راموس مندیبل تفاوت معنی داری در زنان و مردان نشان می دهد، بنابراین یکی از مهمترین معیارها جهت تعیین جنسیت است. تفاوت های مشاهده در اندازه پارامترها در این مطالعه با سایر مطالعات ممکن است ناشی از تفاوت های ژنتیکی، محیطی و عادت های شخصی باشد (۱۱، ۲۲). این مطالعه از محدود مطالعات انجام شده بر خصوصیات مورفومتریک استخوان مندیبل در جمعیت شهر تهران است. یکی از محدودیت های مطالعه حاضر عدم امکان بررسی پارامترها در گروه های سنی مختلف است. توصیه می شود در مطالعات آینده تعداد نمونه بیشتر، گروه های سنی مختلف از نواحی مختلف جغرافیایی ایران مورد بررسی قرار گیرد.

نتیجه گیری:

به نظر می رسد راموس مندیبل ابزار با ارزشی در تعیین جنسیت است چون در برابر آسیب ها و صدمات فیزیکی بسیار مقاوم است و پوزیشن سر تاثیر کمتری بر اندازه پارامترهای آن دارد. با توجه به نتایج تجزیه و تحلیل داده ها دریافتیم که بررسی و اندازه گیری پارامترهای راموس مندیبل با استفاده از تصاویر رادیوگرافی جهت تعیین جنسیت قابل اعتماد است. بنابراین راموس مندیبل به عنوان شاخصی مهم در مطالعات پزشکی قانونی و انسان شناسی توصیه می شود.

BMC Oral Health. 2019;19(1):36.

8.D W Frayer a, Wolpoff MH. Sexual Dimorphism. *Annual Review of Anthropology*. 1985;14(1):429-73.

9.Rai R, Ranade AV, Prabhu LV, Pai MM, Madhyastha S, Kumaran M. A Pilot Study of the Mandibular Angle and Ramus in Indian Population. *International Journal of Morphology*. 2007;25(2).

10.Franklin D, O'Higgins P, Oxnard CE, Dadour I. Discriminant function sexing of the mandible of indigenous South Africans. *Forensic Sci Int*. 2008;179(1):84.e1-5.

11.Franklin D, Oxnard CE, O'Higgins P, Dadour I. Sexual dimorphism in the subadult mandible: quantification using geometric morphometrics. *J Forensic Sci*. 2007;52(1):6-10.

12.Duthie J, Bharwani D, Tallents RH, Bellohusen R, Fishman L. A longitudinal study of normal asymmetric mandibular growth and its relationship to skeletal maturation. *American Journal of Orthodontics and Dentofacial Orthopedics*. 2007;132(2):179-84.

13.Satyapal SIA-PPA-MRHA-KS. Morphometric analysis of the mandible in the Durban Metropolitan population of South Africa. *Morphometric analysis of the mandible in the Durban Metropolitan population of South Africa*. 2017;76(1):82-6--6.

14.Yassir YA. Ramus Height and its relationship with skeletal and dental measurements. *Journal of Oral and Dental Research*. 2013;23(1945):1-5.

15. Al-Shamout R, Ammouh M, Alrbata R, Al-Hababba A. AGE AND GENDER DIFFERENCES IN GONIAL ANGLE, RAMUS HEIGHT AND BIGONIAL WIDTH IN DENTATE SUBJECTS. Pakistan Oral & Dental Journal. 2012;32(1):81-7.
16. Ishwarkumar S, Pillay P, Haffajee MR, Satyapal KS. Morphometric analysis of the mandible in the Durban Metropolitan population of South Africa. Folia Morphologica (Poland). 2017;76(1):82-6.
17. G V, Gowri S R M, J A. Sex determination of human mandible using metrical parameters. J Clin Diagn Res. 2013;7(12):2671-3.
18. SUZUKI M, TAKAHASHI Y. Anthropological studies on the mandible of the recent Chubu Japanese. Journal of the Anthropological Society of Nippon. 1975;83(4):320-9.
19. Kenyana A, Chindia M, Hassanali J, Pokhariya G. Morphometric parameters of Kenyan adult mandibles. East African Medical Journal. 2011;88(10):349-55.
20. Luca L, Roberto D, Francesca SM, Francesca P. Consistency of diet and its effects on mandibular morphogenesis in the young rat. Prog Orthod. 2003;4:3-7.
21. Humphrey LT, Dean MC, Stringer CB. Morphological variation in great ape and modern human mandibles. Journal of Anatomy. 1999;195(4):491-513.
22. Chalkoo AH, Maqbool S, Wani BA. Radiographic evaluation of sexual dimorphism in mandibular ramus: A digital orthopantomography study. 2019.