پژوهش در پزشکی (مجله پژوهشی دانشکده پزشکی)
دانشگاه علوم پزشکی و خدمات بهداشتی-درمانی شهید بهشتی
سال ۲۶، شماره۲، صفحات ۱۴۰-۱۳۷ (تابستان ۱۳۸۱)

گزارش یک مورد فاسیولاهپاتیکا در ریه

دکتر عبدالحسین داودآبادی*، دکتر صفرعلی طالاری**

* استادیار، بخش جراحی، دانشگاه علوم پزشکی و خدمات بهداشتی درمانی کاشان

** دانشیار، گروه انگل‌شناسی، دانشگاه علوم پزشکی و خدمات بهداشتی درمانی کاشان

خلاصه

فاسیولاهپاتیکا یکی از بیماریهای مشترک بین انسان و حیوانات گیاه‌خوار است و انسان بطور اتفاقی از طریق مصرف سبزیجات آلوده به متاسرکر به آن مبتلا می‌شود. این انگل بطور معمول موجب درگیری کبد و مجاری صفراوی می‌شود، اما ندرتاً بصورت اکتوپیک ریه، حفره صفاق، مغز، تیروئید، اپیدیدیم و چشم در جریان فاسیولازیس گرفتار می‌شوند.

بیمار خانم ب ـ ج ۳۷ ساله به علت تنگی‌نفس و سرفه‌های خلط‌دار همچنین تب، لرز و تعریق مراجعه نموده است. در گرافیهای انجام شده پلورال افیوژن و آمپیم لوکوله و توده‌ای در ناف ریه مطرح شد. در نمونه BAL کرم بالغ فاسیولاهپاتیکا تشخیص داده شد.

پیشنهاد می‌شود در بیماران با علائم فوق، علاوه بر بررسی‌های معمول از نظر فاسیولاهپاتیکا، اسمیر نیز انجام گیرد.

واژگان کلیدی: *فاسیولاهپاتیکا، ریه*

مقدمه

فاسیولاهپاتیکا یکی از ترماتودهای مجاری صفراوی - کبدی حیوانات گیاه‌خوار است که در اکثر نقاط جهان به خصوص در مناطقی که دامداری رواج دارد، شایع است (۱). انسان به ندرت و به طور اتفاقی از طریق مصرف سبزیجات آلوده به متاسرکر، به این بیماری مبتلا می‌گردد. در شرایط عادی لارو انگل پس از عبور از جدار دئودنوم با پاره‌کردن کپسول گلیسون وارد پارانشیم کبد می‌شود و پس از مدتی در مجاری صفراوی قرار می‌گیرد و به کرم بالغ تبدیل می‌شود (۲). جایگزینی نابجای فاسیولاهپاتیکا در حفره صفاق (۳)، مغز (۳)، ریه‌ها (٤)، غده تیروئید(۵)، کیسه صفرا و مجاری صفراوی (٦،۷)، عضلات چشم (۳)، نسوج زیرجلد (۸) و اپی‌دیدیم به ندرت رخ می‌دهد.

شیوع فاسیولاهپاتیکا در انسان در مناطقی از دنیا بخصوص در سال‌هایی که میزان بارندگی زیاد بوده، بطور اپیدمی اتفاق افتاده است. بطور مثال ۵۰۰ مورد بیماری در منطقه Lyon شمال فرانسه، ۴۹ مورد در ویلیز در غرب انگلیس در سال ۱۹٦۸ و ۷۰۰ مورد در گیلان و مازندران در سال ۷۸-۱۳۷۷ گزارش شده است(۹).

گرچه موارد نابجای فاسیولاهپاتیکا نادر و اغلب با مشکلات تشخیصی همراه هستند، در این راستا یک مورد فاسیولاهپاتیکای نابجا در ریه که موجب عفونت ریه، پلورال افیوژن و آمپیم شده است، معرفی می‌شود.

معرفی بیمار

بیمار خانم ب ج، ۳۷ ساله، خانه‌دار، اهل و ساکن بادرود کاشان در تاریخ ۱۳۷۸/۵/۱۰ بعلت تنگی نفس و سرفه‌های خلط‌دار برنگ صورتی که از حدود بیست روز پیش بوجود آمده بود، به بیمارستان شهید بهشتی کاشان مراجعه نمود. تنگی نفس وی بتدریج افزایش یافته، تب و لرز و تعریق بخصوص عصرها و شبها و درد پلورتیک چپ هم بر آن اضافه شد. کاهش وزن ٤-۳ کیلوگرمی و ضعف و بیحالی در جریان بیماری پدید آمد. در معاینهٔ، بیمار بی‌حال و توکسیک بود. فشار خون بیمار در حد طبیعی بود ولی تعداد ضربانات قلب ۹۵ عدد در دقیقه، تعداد تنفس ۲٦ عدد

[Downloaded from pejouhesh.sbmu.ac.ir on 2026-11-28]

در دقیقه و درجه حرارت ۳۸/۵°C گزارش شد. بیمار دیسترس تنفسی متوسط داشت.

در معاینه، expansion و حرکات ریه چپ محدود شده و در سمع نیز کاهش واضح صداهای ریوی وجود داشت. ریهٔ مقابل در معاینه سالم بود. در گرافی PA و نیمرخ کدورت در قاعده ریه چپ همراه با پلورال افیوژن وجود داشت. (شکل‌های ۲،۱). در CT scan نیز علاوه بر افیوژن، آمپیم لوکوله بهمراه آتلکتازی سگمانهای تحتانی وجود داشت. وجود توده‌ای در ناف ریه، احتمال لنف نود بزرگ یا لنفوم را مطرح می‌کرد (شکل‌های ۴،۳). آنالیز گازهای خون شریانی در بیمار طبیعی بود. در آزمایش خون محیطی، لکوسیتوز ($WBC=۱۴۱۴۰mm^3$) با PMN=٪۸۰، لنفوسیت ٪۶، سلولهای باند ٪۱۴ و بدون ائوزینوفیلی مشاهده شد. ESR=۱۰۰، CRP= +۱ و قند خون ناشتا ۱۶۶ میلی گرم در دسی‌لیتر بود. آزمایش کلسیم، فسفر، آنزیم‌های کبدی و آلکالین فسفاتاز طبیعی بود. سونوگرافی کبد و مجاری صفراوی طبیعی گزارش شد. آزمایش رایت، ویدال، کامل ادرار و بررسی مدفوع از نظر تخم فاسیولاهپاتیکا طبیعی بود. باسیل BK نیز منفی بود. PPD، کشت خلط و اسمیر از لحاظ باسیل اسید فست نیز منفی بود. برای بیمار tap پلور انجام شد که LDH=۱۰۲۰، glucose=۲۶۰ و آلبومین ۳/۵ میلی گرم درصد (اگزوداتیو) گزارش شد. با توجه به گرافیها، بیمار با احتمال لنفوم و یا آمپیم و کیست هیداتید عارضه‌دار، کاندید توراکوتومی تجسسی قرار گرفت. قبل از آن در برونکوسکوپی انجام شده ضایعه اندوبرونشیال گزارش نشد ولی BAL انجام شد و ترشحات آن برای سیتولوژی کشت و اسمیر برای باسیل اسید فست فرستاده شد.

در توراکوتومی صورت گرفته پلورال افیوژن بهمراه فیبرین فراوان در ناحیهٔ لوب تحتانی همراه با peel ضخیم و آمپیم لوکالیزه وجود داشت. دکرتیکاسیون کامل انجام شد. قسمتی از لوب چپ بصورت سفت و کبدی (هپاتونیزه) شده بود ولی تومورال نبود. لنف نودهای ناف ریه بصورت واکنشی بزرگ شده بودند. نمونه‌هایی از لنف نودها و peels برای پاتولوژی ارسال شد. پس از شستشوی همی‌توراکس، جداره سینه بخیه شد. سیر بعد از عمل طبیعی بوده و بیمار با حال عمومی خوب مرخص شد.

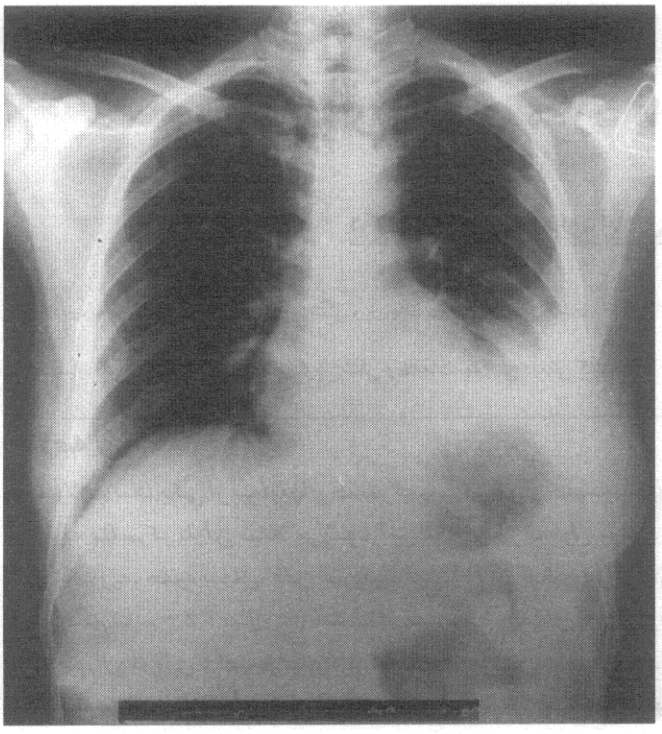

شکل ۱: گرافی ساده PA سینه بیمار در بدو ورود به بیمارستان

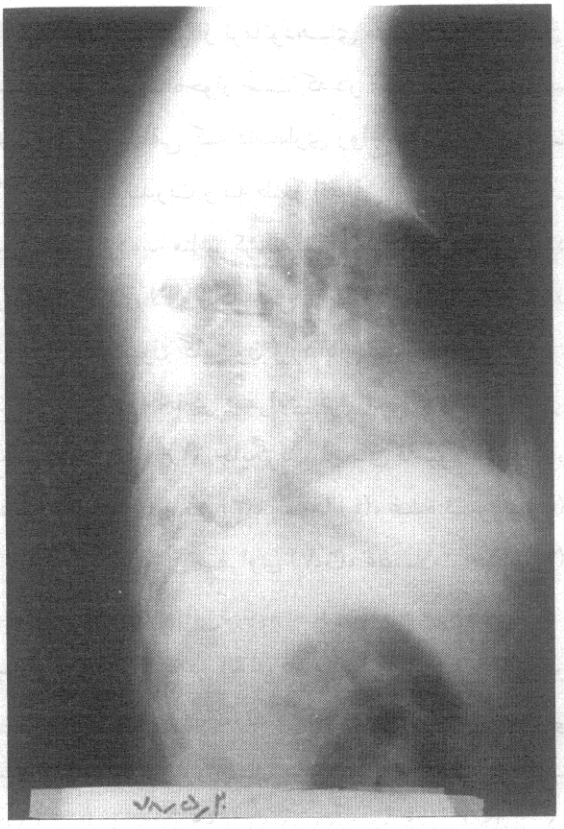

شکل ۲: گرافی نیمرخ سینه بیمار در بدو ورود به بیمارستان

[Downloaded from pejouhesh.sbmu.ac.ir on 2026-11-28]

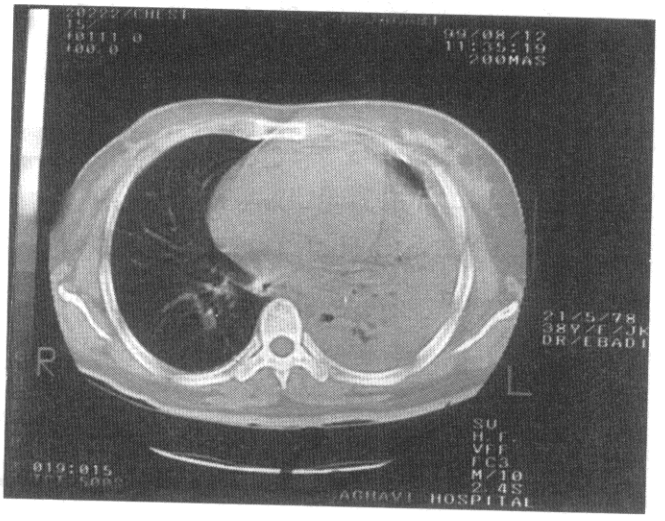

شکل ۳: مقطع CT اسکن سینه بیمار قبل از عمل که لب تحتانی را همراه افیوژن پلورال نشان می‌دهد

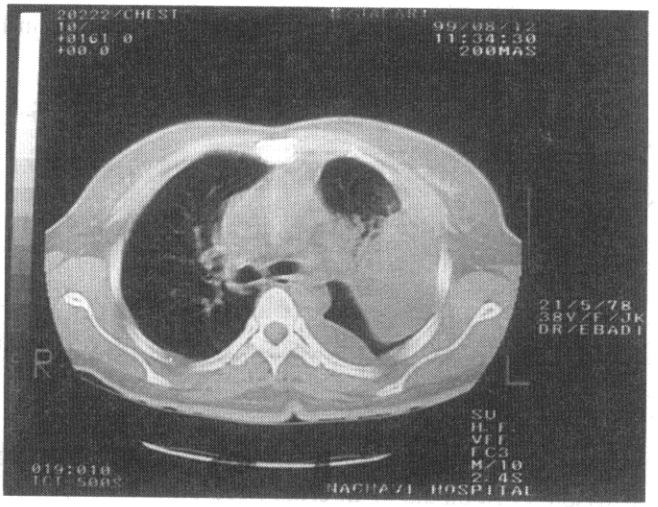

شکل ٤: مقطع CT اسکن سینه بیمار قبل از عمل که در مقطع کارینا آمپیم لوکوله دیده می‌شود

گرافیهای بعدی بیمار کاملاً طبیعی گزارش شد. از نمونه‌های ترشح و لاواژبرونشها که برای TB و آلودگی انگلی فرستاده شد، کرم بالغ فاسیولاهپاتیکا بدست آمد. در پاتولوژی ریه نیز قطعات بافت نکروز با ارتشاح شدید سلولهای التهابی یک و چند هسته‌ای که با تشخیص بالینی آمپیم مطرح شده مطابقت داشته است، گزارش شد.

بحث

بطور معمول آلودگی با فاسیولاهپاتیکا چهره بالینی ملایمی دارد. این سندرم به دو فاز تقسیم می‌شود. در فاز اول یا acute migratory phase، انگل از حفره صفاق به طرف کپسول کبد و پارانشیم ریه مهاجرت می‌کند. در این فاز تب، درد ناحیه RUQ و یا اپیگاستریک همراه با ائوزنیوفیلی وجود دارد. در این حالت آزمایش مدفوع ازنظر تخم انگل منفی است. در طی فاز استقرار(فاز دوم)، بیشتر افراد آلوده شده بدون علامت هستند. در کل علایم بالینی این انگل بستگی به مهاجرت آن به ارگانهای مختلف بدن دارد (۱۰). در فرم معمول آن که مجاری صفراوی درگیر می‌شوند، دردهای شکمی در ٦٥٪، تب در ٦٠٪ و خستگی و کاهش وزن در ۳۵٪ موارد وجود دارد. فاسیولا به صورت اکتوپیک (نابجا) در قسمت‌هایی نظیر صفاق به صورت تودهٔ تومورال صفاقی خود را نشان می‌دهد. همچنین در جریان درگیری مغزی تهاجم به مغز موجب اختلالات فوکال عصبی می‌شود (۳). انگل در صورت تهاجم به ریه ممکن است موجب سرفه، تنگی نفس و هموپتزی شود. علایم تنفسی عموماً شایع نیستند ولی در بعضی موارد علایم ریوی ممکن است اولین علامت عفونت باشند که در این صورت انفیلتراسیون پارانشیمال مشابه سندرم لوفلر و پلورال افیوژن شایعترین تظاهرات رادیولوژیک بیماری می‌باشند (۱۱).

در گزارش Flores و همکاران انفیلتراسیون ریوی محیطی دو طرفه در اثر لارو مرده انگل که در پارانشیم ریه تخریب شده بود، گزارش شد (٤). آنها معتقد هستند کاوش‌های جامع اپیدمیولوژیک بیشترین کمک را در تشخیص فاسیولاهپاتیکا و دیگر انگلهایی که تمایل به نفوذ به ریه دارند (pulmonary histotrpoism) خواهند کرد.

در این مطالعه علائم بالینی به صورت سرفه و خلط فراوان همراه با درد پلورتیک همی‌توراکس چپ و تب و لرز مشاهده شد. با توجه به منفی بودن آزمایش مدفوع در مرحله حاد (۱۰،٤)، در میان روش‌های آزمایشگاهی، الیزا

[Downloaded from pejouhesh.sbmu.ac.ir on 2026-11-28]

جهت تشخیص و پیگیری بیشترین ارزش را دارد و روشهای IFA (۱۲) و CCIE از حساسیت کمتری برخوردار هستند. تشخیص فاسیولاهپاتیکا در این بیمار کاملاً اتفاقی و از طریق بررسی ترشحات خلط بود.

در عمل جراحی که قبل از تشخیص انجام گرفت مقادیر فراوان فیبرین ضخیم، پلورال افیوژن غلیظ و نسبتاً کدر همراه با آمپیم لوکوله و peel ضخیم روی ریه وجود داشت. با دکرتیکاسیون peel و خارج سازی مواد فیبرینی و شستشوی همی‌توراکس، ریه به تدریج حجم خود را بدست آورد و expansion کامل پیدا نمود. در پیگیری‌های بعدی بیمار هیچ گونه علائم بالینی مجاری صفراوی و کبدی نداشت و از نظر تخم انگل منفی بود.

توصیه می‌شود در ارزیابی BAL در عفونت‌ها و بیماری‌های ریوی، به فاسیولاهپاتیکا به خصوص در مناطق گرمسیر و مرطوب توجه بیشتری شود (۱۳).

با توجه به مورد مطرح شده توصیه می کنیم در بیماران مبتلا به عفونت ریه و پلورال افیوژن و آمپیم لوکوله از نمونه لاواژ برونکیال علاوه بر آزمایشهای معمول ارزیابی از نظر فاسیولاهپاتیکا نیز انجام گیرد. این کار موجب کاهش موارد جراحی در بیماران خواهد شد.

REFERENCES

1- Esteban JG, Flores A, Aguirre C. Presence of very high prevalence and intensity of infection with Fasciola hepatica among Aymara children from Northern Bolivian Altiplano. Acta Trop 1997; 66(1): 1-14.

2- Liulx, Horinasuto KT. Liver and intestinal flukes. Gastrointest Endosc Clin N Am 1996; 25: 627-36.

۳- صائبی اسماعیل. فاسیولاهپاتیکا. در کتاب بیماریهای انگلی در ایران. جلد دوم، چاپ اول، ۱۳۷۰، صفحات ۱۱ و ۱۷.

4- Flores M, Merino A, Aguirre EJ. Pulmonary infiltrate as first sign of infection by Fasciola hepatica. Eur J Respir Dis 1982; 63: 231-3.

۵- عدل یحیی، صدیق منوچهر. گزارش یک مورد فاسیولا در غده تیروئید. ماهنامه دانشکده پزشکی دانشگاه تهران ۱۳۳۵؛ سال سیزدهم، شماره هشتم.

6- Mohseni H, Ebrahimi MA. Human fascioliais in Iran. Report of a case with fasciola in biliary duct. Bull Soc Path Exot 1969; 62(5): 871-4.

۷- معیر حسین فرد و همکاران. گزارش یک مورد فاسیولازیس مجرای صفراوی در انسان از اصفهان. مجله بهداشت ایران ۱۳۵۶؛ سال ششم، شماره ۳.

۸- گل چای جواد، دولتی یحیی. تظاهرات جلدی فاسیولیازیس. اولین کنگره سراسری بیماریهای انگلی در ایران، آذر ماه ۱۳۶۹؛ صفحات ۸٤ و ۲۰تا ۲۲.

۹- شهدپور علی‌اصغر. بررسی فاسیولیازیس انسانی و میزبانهای واسطه آن در ایران. دومین کنگره ملی بیماریهای قابل انتقال بین انسان و حیوان ۱۳۷۲.صفحه ٦٤.

10- Theodore E. Schistosomiasis and other trematodes infection. In: Braunwald, Fauci, kasper, editors. Harison's Principals of Internal Medicine. 14th ed. 1998; Mc GrawHill, Vol 2, p: 1223.

11- Arjona R, Riancho JA, Aguado J, Saleo M. Fascioliasis in developed countries: A review of classic and aberrant forms of the disease. Medicine 1998; 74(1): 3-23.

12- Diaza A. Identification of Fasciloa hepatica immunogens by western blot. Rev Cuba Med Trop 1998; 1207.

13- Jones EA, Kay JM, Milligan HP, Owens D. Massive infection with Fasciola hepatica in men. Am J Med 1977; 63: 836-42.

[Downloaded from pejouhesh.sbmu.ac.ir on 2026-11-28]