پژوهش در پزشکی (مجله پژوهشی دانشکده پزشکی)
دانشگاه علوم پزشکی و خدمات بهداشتی-درمانی شهید بهشتی
سال ۲۶، شماره۲، صفحات ۱۴۴-۱۴۱ (تابستان ۱۳۸۱)

فیبروماتوزیس و سندرم گاردنر: گزارش یک خانواده و مروری بر مقالات

دکتر بیژن روستا*، دکتر آرین رشیدی **

* دانشیار، گروه پاتولوژی، دانشگاه علوم پزشکی شهید بهشتی

** دستیار پاتولوژی، دانشگاه علوم پزشکی شهید بهشتی

خلاصه

فیبروماتوزیس (دسموئیدتومور) ضایعه‌ای مهاجم، غیرمتاستاز دهنده و متشکل از بافت فیبروز است. شیوع آن در پولیپوز فامیلیال کولون (FAP) ۸۵۲ بار بیشتردیده می‌شود. فیبروماتوزیس برخلاف موارد تک‌گیر که روند محدودتری دارند، در سندرم گاردنر (مجموعه پولیپوز فامیلیال کولون، استئوم، ضایعات و تومورهای بافت نرم مثل دسموئید) سیری مخرب‌تر، بویژه در محوطه شکم دارد. این عارضه معمولاً بدنبال اعمال جراحی شکمی ایجاد گردیده و برخلاف درمان رایج جراحی در دسموئیدهای محیطی، در این بیماران اکسیزیون نه تنها بطور کامل میسر نیست، بلکه بسرعت عودکننده و حتی مرگبار می‌باشد. در خانواده مورد بحث تمامی فرزندان (۲نفر) دچار سندرم گاردنر می‌باشند و دختر خانواده بدنبال عمل جراحی کولکتومی، مبتلا به دسموئید تومور منتشر شکمی گردیده است.

اهمیت این موضوع ضمن نادر بودن؛ تظاهر کامل در تمامی فرزندان و عدم پاسخگوئی مناسب دسموئید تومور به جراحی می‌باشد لذا درمان دیگری غیر از جراحی ساده ضایعه دسموئید، بویژه در زنان دچار سندرم گاردنر پیشنهاد می‌شود.

واژگان کلیدی: ***فیبروماتوزیس، سندرم گاردنر***

مقدمه

سندرم گاردنر یک عارضه فامیلی اتوزومال غالب بدنبال جهش در کروموزم است که در آن پولیپهای متعدد آدنوماتوز در روده بزرگ بهمراه تعدادی استئوم در سر و فک تحتانی، کیستهای کراتینی در پوست و همچنین ضایعات بافت نرم بخصوص فیبروماتوزیس، دیده می‌شوند (۱،۲). علاوه بر اینها کارسینوم پری‌آمپولری دئودنوم، پاپیلری کارسینومای تیروئید (۳)، پولیپهای متعدد آدنوماتوز. در روده کوچک، پولیپوز غدد فوندوس معده (٤)، هیپرتروفی مادرزادی در اپی‌تلیوم پیگمانته شبکیه (۵)، اختلالات دندان از جمله دندان اضافی (٦) و نیز ندرتاً هپاتوسلولار کارسینوما در کودکی و هامارتوم میواپی‌تلیال در ژژنوم (۷) در این بیماران ممکن است دیده شود.

برک و همکاران (۸) در بررسی ٤۹۸ بیمار مبتلا به پولیپوز فامیلیال کولون(FAP) متوجه شدند که ۵۳ نفر (۱۱٪) دچار دسموئید هستند که ٤۰نفر آنها از نوع مزانتریک می‌باشند و از این تعداد، ۷ نفر (۱۸٪) بخاطر عوارض دسموئید از بین رفتند. برک به این نتیجه رسید که درمان جراحی دسموئید خطرناک و پرعارضه است و تا ۸۵٪ موارد با عود همراه است. یان و همکاران (۹) در بررسی ۳۲۵ بیمار مبتلا به FAP، دسموئید تومور را نزد ۲۹ بیمار (۸/۹٪) یافتند. از نظر جنسیت نسبت زن به مرد ۳ به ۱ و متوسط سنی آنها ۲۹/۸ سال گزارش گردید.

معرفی بیمار

بیمار خانم م.م ۲۱ ساله اهل لاهیجان ساکن کرج، خانه‌دار، متأهل و بدون بچه بود. مشکل وی از حدود ۲ سال پیش به

[Downloaded from pejouhesh.sbmu.ac.ir on 2026-11-28]

صورت مشاهده خون روشن در مدفوع و دل‌پیچه شروع شد. طی بررسیهای انجام شده تشخیص پولیپوزفامیلیال کولون داده شد و یکسال پیش تحت عمل جراحی برداشتن کامل کولون قرار گرفت. (شکل ۱)

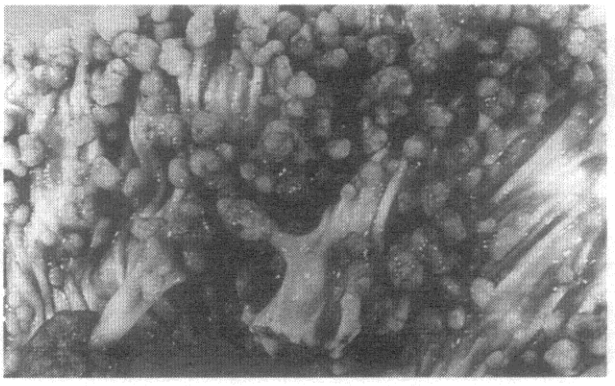

شکل ۱ ـ پولیپوز آدنوماتوز روده بزرگ

دو ماه بعد از عمل به دلیل درد شکمی و عدم دفع مدفوع از کولوستومی، با تشخیص چسبندگی تحت عمل دوم قرار گرفت. بیمار ٤ ماه بعد متوجه وجود توده شکمی در زیرناف شد، که ابتدا کوچک بوده و بتدریج بزرگ شده است. در سونوگرافی، ارگانهای شکمی طبیعی بودند و توده‌های توپر و جامد در شکم و جدار شکم دیده شد که در شک اولیه، تومورهای سرطانی پیشرفته تخمدان برای وی مطرح شد. در نهایت بیمار با تشخیص توده شکمی تحت لاپاراتومی قرار گرفت. حین عمل توده‌هایی در جدار و داخل شکم با درگیری تمام حفره شکمی و چسبیده به آئورت و عروق مزانتر دیده شد که تشخیص پاتولوژیک فیبروماتوزیس داده شد. برخی از توده‌ها برداشته شد که ابعاد متوسط آنها ۱۳سانتی‌متر بود و بعضی نیز به دلیل عدم امکان جراحی دست نخورده باقی گذاشته شد. (شکل ۲)

با توجه به همراهی با FAP، برای بیمار تشخیص سندرم گاردنر مطرح شد. در سابقه بیمار توده‌های استخوانی در فک تحتانی از ۳ سال پیش وجود داشتند که از ٦ ماه قبل به دلیل تغییر شکل صورت مورد توجه قرار گرفت و در نهایت دو ضایعه استخوانی در دو طرف فک تحتانی به اقطار ۱ و ۳ سانتی‌متر مورد اکسیزیون قرار گرفت و تشخیص پاتولوژیک آن استئوم گزارش گردید. همچنین در آندوسکوپی، در ناحیه آمپول واتر پولیپ دیده نشد، ولی در ژژنوم، ۲ پولیپ آدنوماتوز با دیسپلازی اندک گزارش شد. مادر بیمار نیز سابقه FAP داشته که بدنبال کارسینوم کولورکتال فوت نموده است. معاینه بینایی‌سنجی طبیعی بود و آزمایشات پاراکلینیک بیمار بعد از عمل طبیعی گزارش گردید. درحال‌حاضر بیمار با کم‌اشتهایی و کاهش تدریجی وزن روبرو است و به علت بدتر شدن حال عمومی بدنبال اعمال جراحی پی‌درپی (در عمل اول بر اثر برداشتن روده بزرگ دچار اختلال دفعی از جمله اسهال گردید و چند ماه بعد در اثر چسبندگی‌های متعاقب عمل، علائم انسداد روده‌ای بوجود آمد که منجر به عمل جراحی دوم جهت رفع انسداد شد و در نهایت بعد از عمل سوم نیز که به صورت تسکینی انجام یافت، کاهش وزن بیمار ادامه یافت و به حدود ۱۰ کیلوگرم رسید) و درمانهای مختلف، تمایلی از طرف بیمار و اطرافیان به ادامه درمان و از جمله رادیوتراپی نشان داده نمی‌شود.



شکل ۲ ـ فیبروماتوزیس (دسموئید تومور) سلولهای دوکی خوش‌خیم و رسوب الیاف کلاژن در میان این سلولها

برادر بیمار ۱۹ساله و در حال گذراندن خدمت سربازی است. چندماهی است که متوجه دفع خون و ناراحتی گوارشی است، در کولونوسکوپی پولیپ‌های متعدد دیده شد. تاکنون آندوسکوپی دستگاه گوارشی فوقانی انجام نگرفته و در معاینه اولیه اختلال بینایی نداشته است، همچنین بدلیل ضایعات متعدد پوستی و استخوانی در ناحیه صورت، تشخیص اپیدرمال کیست داده شد که هنوز عمل جراحی نشده و جهت اقدامات درمانی لازم معرفی گردیده است.

[Downloaded from pejouhesh.sbmu.ac.ir on 2026-11-28]

بحث

یافته‌های انکولوژیک، پاتولوژیک و بالینی سندرم گاردنر و FAP در زمینه اختلالات گوارشی تفاوتی ندارند و فقط یافته‌های خارج از سیستم گوارشی که به آنها اشاره شد، منجر به اختلاف این دو بیماری می‌شوند. اوتسونومیا و همکاران به خانواده‌هایی با جهش کروموزوم ۵ برخورد کردند که در تعدادی از اعضای این خانواده‌ها یافته‌های غیرگوارشی وجود داشت آنها متوجه شدند که استئوم پنهان و غیرآشکار در ۹۴٪ بیماران مبتلا به FAP دیده می‌شود و بنابراین اعلام کردند که FAP و سندرم گاردنر دو طیف یک بیماری بشمار می‌آیند (۱۰).

درحال‌حاضر تعیین اینکه کدام فرد مبتلا به FAP دچار سندرم گاردنر می‌شود، امکان‌پذیر نیست ولی مطالعات زیادی در این خصوص صورت گرفته است که عبارتند از: اسکات و همکاران نشان دادند عموماً در خانواده‌هایی که ژن جهش‌یافته PAC در آنها دچار استیلاسیون آهسته شده است، تظاهرات خارج روده‌ای دیده می‌شود (۱۱).

نوگنت و همکاران نیز متوجه شدند که تومور دسموئید و سرطانهای خارج روده‌ای در جهش ژن PAC در کدون ۱۳۰۹ بیشتر مشاهده می‌شود (۱۲).

میاکی و همکاران با آنالیز جهش APC در ۸ تومور دسموئید از ۷ بیمار مبتلا به FAP به روش PCR بصورت single strand polymorphism و روش direct sequencing به این نتیجه رسیدند که اغلب جهش ژن‌ها شامل بازهای ۱ تا ۱۹ در اگزون ۱۵ هستند که منجر به ایجاد توقف کدون شده‌اند (۱۳).

با توجه به یافته‌های فوق و مطالعات بیشتر، چشم‌اندازهای مطمئن‌تری در مورد اینکه کدام فرد مبتلا به FAP به دسموئید تومور مبتلا می‌شود، دست‌یافتنی خواهد بود و در این راستا باید تا حد امکان از اعمال جراحی شکمی خودداری کرد.

متأسفانه درمان مطمئنی جهت فیبروماتوزیس شکمی برای بیماران مبتلا به سندرم گاردنر یافت نشده است، ولی امیدهایی با تجویز داروهای ضدالتهابی غیر استروئیدی همانند سولینداک و حتی ایندومتاسین به تنهایی و یا بهمراه تاموکسیفن (بدلیل شیوع بیشتر تومور در زنان، بزرگ شدن آنها در دوران بارداری و یا در مصرف OCP)، بوجود آمده است (۱۴). این در حالیست که قضاوت در مورد تأثیر این داروها حداقل شش ماه بعد از تجویز دارو مشخص خواهد شد.

در هیچ یک از مطالعات پیشین از رادیوتراپی بعنوان درمان مؤثر دسموئیدهای شکمی یاد نشده است چرا که رادیوتراپی کامل که کل ضایعه (و بالطبع کل شکم) را در برگیرد، امکان‌پذیر نیست (۱۷-۱۵). این در حالیست که در یک مطالعه با تجویز رژیم دو داروئی Doxorubicin (90mg/m^2) و Dacarbazin (900mg/m^2) در دوزهای منقسم در ۴ روز در توالی‌های ۲۸ روزه به نتایج شگرفی رسیده‌اند(۱۶).

جراحی هنوز هم برای تسکین و رفع انسدادهای مختلف (بدلیل اینکه فیبروز می‌تواند منجر به انسداد حالب، انسداد روده باریک، اختلالات عروقی و در برخی موارد دست‌اندازی به پوست و فیستول شود) استفاده می‌شود، ولی بعنوان درمان، نتایج خوبی بخصوص در دسموئیدهای مزانتریک (با عود بعد از عمل ۸۴٪) نداشته است. هر چند که در مورد فیبروماتوزیس محیطی، درمان جراحی اقدام انتخابی است.

میزیاکوز و همکاران در مواردی که دسموئیدها، انسدادهای متعدد و درگیری در تمام حفره شکمی ایجاد کرده بودند و یا در بیمارانی که بدنبال تغذیه وریدی طولانی، دچار اختلال کبدی شده بودند، پیوند چند ارگانی (احشایی) انجام دادند. گرچه این بیماران مجدداً دچار عود تومور دسموئید شده بودند، ولی به اکسیزیون دسموئید خیلی خوب جواب دادند(۱۸).

متوسط سن ایجاد آدنوکارسینوم کولورکتال در سندرم گاردنر و FAP در صورت عدم کولکتومی، ۳۹ سال است. بیماران بطور متوسط ۳ سال بعد از آن در قید حیات خواهند بود. علیرغم آنکه ۵۰۰۰-۱۰۰ پولیپ دیده شده است (در مورد بیمار مورد نظر ما بالاتر از ۳۰۰ عدد پولیپ دیده شد و آن تعداد پولیپ که مورد بررسی پاتولوژیک قرار گرفت، نوع توبولر گزارش گردید و در هیچ یک از موارد کارسینوم دیده نشد)، با این حال از این تعداد پولیپ، حداکثر ۳ عدد به طور همزمان در طول روده بدخیم شده‌اند. در اینجا بزرگی پولیپ‌ها نقش تعیین کننده‌ای خواهد داشت. درهرحال تخمین زده می‌شود که ۱۰ تا ۱۵

[Downloaded from pejouhesh.sbmu.ac.ir on 2026-11-28]

سال بعد از ایجاد پولیپوز، کانسر در روده ایجاد می‌شود. سایر نئوپلاسم‌های دیده شده در سندرم گاردنر پیش‌آگهی مشابه موارد اسپورادیک دارند.

با بیان مطالب فوق روشن می‌گردد که با توجه به کولکتومی و پایین آمدن میزان سرطان‌های کولورکتال، تومورهای دسموئید یکی از بزرگترین چالشهای درمانی جهت درمان FAP و سندرم گاردنر می‌باشند و این مطلب هنوز به صورت یک سؤال باقی است که در صورت پر بودن روده کوچک از پولیپ چه باید کرد؟

REFERENCES

1- Schuchardt W, Ponsky JL. Familial polyposis and Gardner's syndrome. Surg Gynecol Obstet 1979; 48: 97-103.

2- Gardner EJ. Follow up study of a family group exhibiting dominant inheritance for a syndrome including intestinal polyps, osteomas, fibromas and epidermal cysts. Am J Hum Genet 1962; 14: 375-89.

3- Hizawa K, Tida M, Aoyagi K, Yao T, Fujishima M. Thyroid neoplasia and familial adenomatous polyposis/Gardner syndrome. J Gastroentrol 1997; 32(2): 196-9.

4- Hizawa K, Tida M, Milbu R, Aojagi K, Yao T, Fujishima M. Desmoid tumors in familial adenomatous polyposis/Gardner syndrome. J Clin Gastroentrol. 1997; 25(1): 333-7.

5- Blair NP, Trempe CL. Hypertrophy of retinal pigment epithelium associated with Gardner's syndrome. Am J Ophthalmol 1980; 90: 661.

6- Carl W, Sullivan MA. Dental abnormalities and bone lesions associated with familial adenomatous polyposis: report of cases. Am Dent Assoc 1989; 119: 137-9.

7- Gruner Badenapoli TS, Andrews W, Tomlinson G, Bowmant SD. Hepatocelluar carcinoma in children associated with Gardner syndrome or familial adenomatous polyposis. J Pediatr Hematol Oncol 1998; 20(3): 274-8.

8- Berk T, Cohenz Mcleod RS, et al. Management of mesentric desmoid tumors in familial adenomatous polyposis. Can J Surg 1992; 35: 393-5.

9- Ian T, Victor W, Frank L, David G. Desmoid tumor in familial polyposis coli. Ann Surg 1986; 204: 94-7.

10- Utsonomiya J, Nakamura T, et al. Osteomatous changes in the mandible in patients with familial polyposis coli. Br J Surg 1975; 62: 45-51.

11- Scott RJ, Taeschner W, Heinimann, K, Muller H, et al. Association of extracolonic manifestation of familial adenomatous with acetylation phenotype in a large FAP kindred. Fur J Hum Genet 1997; 5(1): 43-9.

12- Nugent KP, Philips RK, Hodgson Su, et al. Phenotypic expression in familial adenomatous polyposis: partial predictial by mutation analysis. Gut 1994; 35: 1622-3.

13- Miyak M, Kikuchi Yanoshita R, et al. Coexistence of somatic and gremlin mutation of APC gene in desmoid tumors from patients with familial adenomatous polyposis. Cancer Res 1993; 53: 5079-82.

14- Mc Adam WAF, Goligher JC. The occurrence of desmoids in patients with familial polyposis coli. Br J Surg 1970; 57: 618-31.

15- Kiel KD, Suit HD. Radiation therapy in the treatment of aggressive fibromatosis (desmoid tumors). Cancer 1984; 54: 475-7.

16- Lymch H, Fitzgibbons R. Surgery, desmoid tumors, and familial adenomatous polyposis: Case report literature review. Am J Gastroenterol 1996; 91: 2598-601.

17- Khossand J, Karakousis CP. Desmoid tumors and their management. Am J Surg 1985; 149: 215-8.

18- Misiakos Pinna A, Kato T. Recurrence of desmoid tumor in a multivisceral transplant patient with Gardner's Syndrome. Transplantation 1999; 67: 1197-9.

[Downloaded from pejouhesh.sbmu.ac.ir on 2026-11-28]