مجله دانشکده پزشکی
دانشگاه علوم پزشکی و خدمات بهداشتی - درمانی شهید بهشتی
سال ۱۸، شماره ۴، صفحه ۴۰

راشیتیسم در کودکان تهران و شیوع رینوسینوزیت مزمن و ژیاردیوز همراه با راشیتیسم دیررس

دکتر سید محمد حکیمی *

خلاصه

در این نوشتار، نتایج بررسی موارد ریکتز از دو ماهگی تا ۱۲ سالگی در بیمارانی که طی یک سال و نیم به کلینیکهای پیگیری عفونی اطفال مرکز پزشکی شهید لبافی نژاد مراجعه کرده‌اند، گزارش شده است. از کل ۱۵۵۰ نفر مراجعان براساس یافته‌های بالینی، بیوشیمیایی، پرتونگاری و آسیب‌شناختی، ۱۳۵ نفر آنان (حدود ۹ درصد) تشخیص ریکتز (ریکتز فعال در شیرخوارگی و ریکتز دیررس در کودکان ۶ تا ۱۲ ساله) داده شده است. معاینات پیگیری بعد از درمان دستکم تا شش ماه انجام شد و موردی از مسمومیت ویتامین D مشاهده نشد. از کل موارد ریکتز در تمام سنین تنها ۲۲ درصد فسفر کمتر از ۵ میلیگرم درصد گزارش شده، در ۸ درصد بیماران آلکالین فسفاتاز از حداکثر طبیعی بالاتر بود و در ۳ درصد موارد هیپوکلسمی قابل توجه دیده شد. در این بررسی نکته قابل توجه این است که در تمام سنین، در ۹۰ درصد موارد علت مراجعه سرماخوردگیهای مکرر و طولانی بود. ۹۵ درصد موارد ساکن تهران و ۷۵ درصد در فصلهای سرد مراجعه کردند. نکته بسیار مهم همراه بودن علائم بالینی و رادیولوژیک ریکتز دیررس (۶ تا ۱۲ سال) بارینوسینوزیت مزمن و ژیاردیوز می‌باشد که در ۸۵ درصد در پسران عارض شده بود. در تعداد کمی از بیماران تشخیص ریکتز با آزمون آسیب‌شناختی و تکه‌برداری از استخوان ایلیاك مسجل شد.

* عضو هیئت علمی گروه عفونی اطفال بخش عفونی بیمارستان شهید لبافی نژاد

پایه علمی

اصطلاح ویتامین D مربوط است به سکواستروئیدها (Secosteroides) که در انسان و حیوان باعث بهبود ریکتز و نرم استخوانی (استئومالاسی) می‌شود. دو نوع ویتامین D، یعنی کله‌کلسی فرول (ویتامین D_3) که از طریق اشعه فرا بنفش در پوست ساخته می‌شود وارگوکلسی فرول (ویتامین D_2) که به مقدار زیاد از راه مواد غذایی تامین می‌شود. این دو نوع، در واقع از نظر متابولیکی در بدن مشابه یکدیگر عمل می‌کنند و کلا" اصطلاح ویتامین D برای آنها به کار می‌رود و باعث مینرالیزاسیون استخوانها می‌شوند؛ و از اینرو ویتامین D در واقع تنها یک ویتامین نیست و به طور پیچیده‌ای در سیستم آندوکرین، تنظیم مینرالیزاسیون و متابولیسم استخوان را به عهده دارد (۱).

فتوسنتز پوستی ویتامین D

این مسئله در کشورهای غربی، مطابق با رژیم غذایی آنها، حدود ۴۰ تا ۸۰ درصد ویتامین D در حال گردش را تامین می‌کند و حداکثر تولید آن در اواخر تابستان (که تابش خورشید به حداکثر می‌رسد) و حداقل سنتز آن در زمستان است. ویتامین D به صورت متصل به پروتئین حمل کننده از پوست به جریان خون وارد می‌شود و این مسئله حداکثر ۱۵ درصد از ویتامین D را تامین می‌کند و به مقدار تابش اشعه بستگی ندارد. فقدان گزارشهامبنی بر مسمومیت ویتامین D، در اثر در معرض قرار گرفتن طولانی و شدید با نور خورشید را توجیه می‌کند. شیشه پنجره و آلودگی محیط زیست در شهرهای صنعتی از ورود مقدار زیادی از اشعه فرا بنفش جلوگیری می‌کند(۱).

منابع غذایی ویتامین D

اغلب رژیمهای معمول غذایی، حاوی مقدار کمی ویتامین D است با این تفاوت که ماهیهای چرب تنها ماده غذایی سرشار از ویتامین D است و به همین علت روغن ماهی از زمانهای قدیم برای درمان ریکتز به کار می‌رفته است. جگر، تخم مرغ و پنیر ویتامین D نسبتا" کافی دارند. شیر مادر نیز مقدار کمی ویتامین D دارد (۴۰ واحد در لیتر). از آنجا که یک علت مهم نرم استخوانی در شیرخوارانی که فقط از شیر مادر استفاده می‌کنند کمبود ویتامین D در شیر مادر است و این یافته کلاسیک تحت عنوان Breast fed Rickets شناخته می‌شود، توصیه کرده‌اند در کودکانی که تنها از شیر مادر استفاده می‌کنند اضافه کردن ویتامین D به برنامه غذایی شیرخوار امری ضروری می‌باشد. در آمریکا اغلب ویتامین D در رژیم غذایی از طریق اضافه کردن ویتامین D به لبنیات تامین می‌شود و ویتامین D به همه انواع شیر اضافه می‌شود، به طوری که بتواند در هر کوارت ۴۰۰ واحد داشته باشد(۱).

نیازها

سازمان جهانی بهداشت مقدار نیاز ویتامین D شیرخواران و بچه‌ها و نیز زمان بلوغ را ۴۰۰۰ واحد در روز تعیین کرده است؛ اگر چه ۱۰۰ واحد روزانه برای پیشگیری ریکتز کافی است. برای سنین ۱۹ تا ۲۲ سالگی ۳۰۰ واحد و بعد از آن به میزان ۲۰۰ واحد پیشنهاد شد و برای زنان باردار و شیرده، روزانه باید ۲۰۰ واحد داده شود (۱۰).

جذب و متابولیسم ویتامین D. ویتامین D یک ویتامین محلول در چربی است و در اساس در دئودنوم و ژوژنوم جذب می‌شود. نمکهای صفراوی در روده جذب آن را تسهیل می‌کنند این ویتامین مشتق از غذا یا سنتز پوستی در مقادیر فیزیولوژیکی غیر فعال است و اولین گام جهت فعال شدن در کبد انجام می‌شود. ۱/۵۲ هیدروکسی ویتامین D در خیلی از انواع سلولهای بدن -

غیر از سلولهای هدف، یعنی غضروف و استخوان - وجود دارند. این نوع ویتامین فعال همچنین در تمایز سلولی و دستگاه ایمنی و سایر سیستمها نقش بسیار مهمی دارد (۳). اندازه‌گیری ۲۵-۱ دی‌هیدروکسی ویتامین D در سرم نمی‌تواند ملاك خوبی برای تعیین ویتامین D فعال باشد چون نیمه عمر این ماده بسیار کوتاه است و غلظت سرمی آن نمی‌تواند با سرعت ساخته شدن آن و غلظت در بافت هدف مطابقت داشته باشد (۶).

علائم بالینی کمبود ویتامین D. تظاهرات اسکلتی کمبود ویتامین D به مرحله رشد اسکلت بستگی زیادی دارد. در مورد ریکتز مادرزادی و شیرخوارگی شایعترین ناهنجاری، کرانیوتابس (نرم بودن استخوان جمجمه) است. در بچه‌ها کمبود ویتامین D بیشتر روی صفحه غضروفی رشد و قسمت اسفنجی اولیه استخوان اثر کرده، ناهنجاریهای خاص ریکتز را ایجاد می‌کند. در سال اول زندگی، رشد سریع بازوها و دنده‌ها باعث ضخیم شدن محل اتصال غضروفی استخوانی (Costo-chondral junction) که روزاری ریکتز (Rachitic Rosary) نامیده می‌شود و نیز کلفت شدن مچها می‌گردد. و زمانی که کودك شروع به راه رفتن می‌کند ناهنجاریهای اندامهای تحتانی مثل Bow leg, Knock knee به طور شایع دیده می‌شود. با افزایش سن اشکالات رشد دیده می‌شود که به آن ریکتز دیررس (Late rickets) گفته می‌شود و نشاندهنده یک ریکتز خفیف و مزمن است و در زمان رشد بلوغ (Pubertal growth spurt) علائمش به طور بالینی ظاهر می‌شود. در ریکتز هنگام بلوغ کمر درد و درد اندامها وضعف شایع است، در حالی که ممکن است ناهنجاریهای اسکلتی مثل Knock knee خفیف باشد. کمبود ویتامین D در افراد بالغ سندرم بالینی نرم استخوانی را ایجاد می‌کند و به صورت درد استخوانی بخصوص در مهره‌های کمر و استخوانهای لگن، پاها، دنده‌ها بروز می‌کند و در حالتی که این نواحی وزن زیادی را تحمل کند درد شدت می‌یابد. ممکن است علائم مبهم و نامشخص باشد و تشخیصهای غلطی، مانند آرتریت، روماتیسم یا بیماری سایکوسوماتیک را مطرح کند. با پیشرفت استئومالاسی دفورمیتهائی مثل خمیدگی پاها و ژیبوس (Gibbvs) سینه کبوتری (Pigeon chest) سیفوز، اسکولیوز و کوتاهی تنه بروز می‌کند. گاهی در بیمارانی که نرم استخوانی نیز دارند، ممکن است شکستگیهای فشاری مهره (Vertebral compression fructure) عارض شود. ضعف عضلات پروکسیمال ممکن است علامت برجسته‌ای از کمبود ویتامین D باشد که باعث Wadd ling gaiteo و یا Lordotic stance شود. البته قدرت عضلانی خیلی زود با معالجه و اغلب قبل از بهبود کامل علائم استخوانی به دست می‌آید (۱ و ۷). خیلی از بیماران با کمبود ویتامین D سطح کلسیم خون طبیعی دارند ولی گاهی هیپوکلسمی شدید که علائم پارستزی و کرامپهای عضلانی و یا تشنج را ایجاد کند، نیز دیده می‌شود. امکان دارد کمبود ویتامین D در نوزادان تشنجهای هیپوکلسیک به وجود آورد.

تشخیص کمبود ویتامین D

۱) از نظر بیوشیمی: حساسترین و قابل اعتمادترین تست بیوشیمیایی کمبود ویتامین D، اندازه‌گیری غلظت ۲۵-۱ هیدروکسی ویتامین D در گردش خون است که مراحل اولیه می‌تواند تنها شامل ناهنجاری بیوشیمیایی باشد (۵). ممکن است کلسیم و فسفات سرم کاهش و آلکالین فسفاتاز سرم افزایش یابد، اگرچه امکان دارد در تعداد زیادی از بیماران این مقادیر طبیعی باشد. در مطالعاتی که در ایران وسایر کشورهای منطقه و یونان انجام شده نشانداده شد که با وجود راشیتیسم مقدار

آلکالین فسفاتاز سرم بالا نمی‌رود. اندازه آلکالین فسفاتاز پایینتر از حد طبیعی در سوء تغذیه شدید، کمبود Zinc، رادیوتراپی، آکندروپلازی و اسکوروی مشاهده می‌شود (۹).

۲) **علائم رادیولوژیکی.** در ریکتز صفحات رشد متافیزی - که رشد سریع دارند- عریض می‌شوند که مربوط به هیپرتروفی سلولهای غضروف ماتریکس است. متافیزها نامنظم دیده می‌شوند و این بخاطر تهاجم به استخوان مجاور به وسیله غضروف تازه کلسیفیه می‌باشد. در ریکتز شدیدتر استخوان زیر پریوست کم کلسیفیه (Undercalcified) بوده، باعث محو شدن حاشیه خارجی تنه استخوان می‌شود (۸).

تظاهرات پرتوشناختی مربوط به هیپرپاراتیروئیدیسم ثانویه به صورت خوردگی استخوان زیرپریوست نشانداده می‌شود. در استئومالاسی، استخوانها اغلب نسبتا" رادیولوسنت هستند؛ اگرچه تعداد زیادی از بیماران دچار استئومالاسی از نظر پرتوشناختی طبیعی هستند. علامت مخصوص، پیدا شدن نواحی شل (Millmans fracture و Loosers zones) می‌باشد و اینها بصورت نواحی نوار مانندی (Ribbon like zones) می‌باشند و در تنه استخوانهای بلند و بعضی از استخوانهای پهن مثل اسکاپولا دیده می‌شوند. این نواحی، نقاطی است که تحت شکستگیهای کوچک و مکرر قرار گرفته، در حین بهبودی نتوانسته به درستی کلسیفاید شود. با نرم استخوانی طولانی ناهنجاریهای استخوانی به صورت فرورفتگی دو طرف مهره‌ها (Biconcave) و باریک شدن لگن عارض می‌شود (۸).

۳) **علائم آسیب شناختی.** حساسترین و صحیحترین شیوه تشخیص ریکتز و استئومالاسی، تکه‌برداری از استخوان است که به طور کلی در تاج قدامی ایلیاك انجام می‌شود. اغلب بیماری استخوانی در اثر کمبود ویتامین D تحت بالینی است، یعنی علائم بالینی، پرتوشناختی و بیوشیمیایی ندارند و تنها با امتحان هیستولوژی استخوان قابل تشخیص هستند. به طور معمول قسمتهای نازك و کم کلسیفیه استخوان جهت نشاندادن عرض و پیشرفت ماتریکس کلسیفیه نشده استخوان که استئوئید نامیده می‌شود، و سطوح ترابکولاروکورتیکال استخوان را می‌پوشاند، یعنی بیشتر این سطوح استئوئید بدون رسوب کلسیم هستند (۶).

با تجویز تتراسیکلین به بیمار، قبل از تکه برداری می‌توان ناحیه جدید کلسیفیه استخوان را نشانداد و نیز سطح و مقدار مینرالیزه شدن- که هر دو در ریکتز و استئومالاسی کاهش می‌یابند - مشخص می‌شود.

کمبود ویتامین D در کشورهای گرمسیری

به طور سنتی کمبود ویتامین D به عنوان یک مسئله مهم در اروپای شمالی مد نظر قرار گرفته است. و با صنعتی شدن شهرها ریکتز در لایه های فقیر اجتماع که در مناطق پرجمعیت زندگی می‌کردند و کمتر با نور آفتاب تماس داشتند و ویتامین D در غذایشان کمتر بود، یک مشکل شایع محسوب می شد. جای تعجب است که ریکتزونرم استخوانی در کشورهای گرمسیری و مجاور گرمسیری - یعنی جایی که تابش نور خورشید حداکثر است - با شیوع زیادی دیده می‌شود. چندین گزارش از هندوستان نشان می‌دهد که ریکتز در ۲-۵ درصد بچه‌های کوچک و نرم استخوانی با شیوع بسیار زیاد در زنان بالغ دیده می‌شود. در خاور میانه ریکتز در ایران، عراق، عربستان سعودی و اسرائیل به صورت یک مشکل مهم در آمده است (۱).

۳-۱۸ درصد بچه‌های زیر پنج سال در الجزایر، لیبی، مراکش و تونس که در سال ۱۹۶۵ از طریق سازمان جهانی بهداشت بررسی شدند، علائم بالینی ریکتز شدید

را نشان می‌دادند و در الجزایر ۵/۷ درصد زنان حامله که جهت زایمان بستری شده بودند، علائم واضح نرم استخوانی را نشان می‌دادند. استئومالاسی، بیشتر در سیاهان دیده می‌شود. در یک گزارش در ۹ بچه اهل جامائیکا که دچار ریکتز و کمبود ویتامین D بودند، آمده است که این مسئله بسیار شایعتر از آنچه که قبلا" تصور می‌شد در کاریبین دیده می‌شود. حتی در یونان از ۳۲۷ شیرخوار، ۱۵ درصد آنان مقادیر بالای آلکالین فسفاتاز را نشان می‌دادند که از راه درمان با ویتامین D، این مسئله تا حدطبیعی کاهش پیدا می‌کرد. در مچ دست ۵۸ درصد این شیرخواران علائم پرتوشناختی ریکتز مشخص بود. از نظر بیماریزایی کمبود ویتامین D در کشورهای گرمسیر می‌توان به چندین عامل که ورود کافی این ویتامین و سنتز پوستی آن را محدود می‌سازد، اشاره کرد و در خاورمیانه خیلی از مردم در خانه‌های بدون آفتاب با دیوارهای بلند زندگی می‌کنند و آلودگی صنعتی نیز در شهر مقدار زیادی از تابش نور ماوراء بنفش را جذب می‌کند. کمبود تماس با نور خورشید در مهد کودکها و قنداق کردن کودکان باعث می‌شود که سنتز ویتامین D در پوست بسیار کاهش یابد. پوست تیره (Pigmentation) مقدار لازم تماس با نور ماوراء بنفش را جهت حداکثر سنتز ویتامین D افزایش می‌دهد. در کشورهای کمتر توسعه یافته مقدار ورود ویتامین D از غذا بسیار کمتر است و غذاهای سرشار از ویتامین D مثل ماهی و لبنیات تقویت شده با ویتامین D بسیار گران است . در کشورهای گرمسیرکمبود ویتامین D بویژه در دوران حاملگی یک مشکل بسیار جدی است و برای مادر و نوزاد خطرات زیادی در بردارد. نرم استخوانی باعث باریک شدن کانال لگن شده، زایمان را مشکل می‌کند و امکان دارد در زایمانهای سخت باعث مرگ مادر و نوزاد شود (۱).

نرم استخوانی، به ویژه در زنانی که چندین بار حامله می‌شوند و در شیردادنهای طولانی بسیار شایع است. کمتر بودن ورود ویتامین D از راه غذا و کمتر در معرض نور خورشید قرار گرفتن هنگام حاملگی و شیر دادن نیز خطر کمبود این ویتامین را تشدید می‌سازد. نوزادانی که مادرانشان کمبود ویتامین D دارند به میزان زیادی در معرض خطر کمبود این ویتامین هستند و خطر ریکتز نوزادی و تشنجات هیپوکلسمیک و ناهنجاریهای مینای دندان در آنان زیادتر است. بین وضعیت ویتامین D مادر و ویتامین فعال خون بند ناف ارتباط مستقیم و قوی وجود دارد و نشاندهنده انتقال ویتامین D و متابولیتهای آن از طریق جفت می‌باشد. وضعیت ویتامین D مادر همچنین مقدار ویتامین D شیر بسیار موثر است؛ به طوری که، اضافه کردن ویتامین D به لبنیات مصرفی مادر و افزایش تابش نور خورشید مقدار ویتامین D شیر را افزایش می‌دهد. تغذیه طولانی با شیر مادر، بدون اضافه کردن غذایی سرشار از این ویتامین و یا به صورت اضافه کردن به مواد غذایی (لبنیات) به ایجاد ریکتز کمک می‌کند. اگر چه در بعضی جوامع تغذیه با شیر مادر با مراقبت بیشتر و در معرض تابش بیشتر نور خورشید قرار گرفتن، این کمبود را جبران می‌کند (۱).

کمبود ویتامین D، ریکتز و نرم استخوانی در کشورهای غربی

به رغم دردسترس بودن روغن کبد ماهی (Vit D supplement) مصوبه دهه ۱۹۳۰ ریکتز در ۲-۸ درصد شیر خواران در انگلستان تا زمان جنگ جهانی دوم دیده می‌شد. با شروع جنگ جهانی دوم دولت انگلستان روشهایی را برگزید که یکی از آنها تقویت مارگارین، شیر، شیرخشک و سریال شیرخواران با ویتامین D اضافی بود. اضافه کردن ویتامین D همچنین برای زنان حامله در نظر گرفته شد و با این اقدامها و بهبود وضعیت اجتماعی، اقتصادی شیوع ریکتز بعد از جنگ جهانی دوم در انگلستان به طور چشمگیری کاهش یافت.

در دهه ۱۹۵۰ هیپرکلسمی در بعضی شیرخواران و بچه‌های کوچک مشاهده و تصور شد که شاید این مشکل به علت ورود ویتامین D اضافی باشد که برای تقویت غذاها اضافه شده بود. از اینرو مقدار ویتامین D اضافه شده و در نتیجه کل ویتامین D شیر، سریالها و روغن کبد ماهی را کاهش دادند. بهر حال ریکتز به عنوان یک مشکل بزرگ در جمعیت سفید پوست انگلستان دیده نشد.

با شروع دهه‌های ۱۹۶۰ و ۱۹۷۰ ریکتز و نرم استخوانی به صورت یک بیماری شایع در مهاجران آسیائی که به انگلستان مهاجرت می‌کنند و مرتبا" تعدادشان زیاد می‌شود، گزارش شد. عوامل مسئول برای ریکتز و نرم استخوانی در مهاجران آسیایی بسیار پیچیده است (۱).

ویتامین D که از طریق لینیات وارد بدن می‌شود در جمعیت آسیائی نسبت به اروپایی بسیار کمتر است چون اندازه 25-(OH) Vit D با مقدار ویتامین D غذا نسبت مستقیم دارد. کمبود تابش نور خورشید به پوست مردم آسیائی مکانیزم پاتوژنیک بسیار مهمی دارد. گمان نمی‌شود که پیگمانتاسیون پوستی یک عامل عمده باشد. چه کمبود ویتامین D در افراد سفید پوست آسیائی نسبت به مهاجرانی که پوست تیره‌تر دارند، بیشتر شایع است.

در جوامع آسیائی خوردن چاپاتی و نان بدون مخمر که Phytate زیاد دارد نیز علتی برای ریکتز و نرم استخوانی عنوان شده ولی باید روی این مسئله زیادتر کار شود (۱۱). کمبود کلسیم که در رژیمهای غذایی با فیبر زیاد گزارش شد که Turnover ۲۵ هیدروکسی ویتامین D را سرعت می‌دهد و به کاهش ویتامین D کمک می‌کند. ریکتز کمبود ویتامین D در آمریکا بسیار نادر است. در ممالک غربی ریکتز و نرم استخوانی از همه بیشتر به علت بیماریهایی است که در جذب طبیعی، متابولیسم یا عمل ویتامین D مداخله می‌کنند (۱).

بیماران و روش تحقیق

این مقاله نتایج تحقیقات آینده نگری است که از ابتدای سال ۱۳۶۹ تا آخر شهریور ماه ۱۳۷۰، طی یکسال و نیم، انجام شد. این پژوهش در مورد مراجعان به کلینیکهای پیگیری عفونی اطفال مرکز پزشکی لبافی نژاد بوده است و در موارد نادری در بخش عفونی اطفال همین مرکز بستری شده، بعد از مرخص شدن نیز پیگیری شدند.

تحقیق در مورد ریکتز فعال شیرخوارگی و موارد ریکتز دیررس از ۶ تا ۱۲ سالگی و نرم استخوانی سنین بلوغ بوده است. در موارد نادری که در مورد علائم بالینی، تاریخچه تغذیه، نتایج آزمایشهای بیوشیمیایی و علائم رادیولوژیکی از تیغه قدامی ایلیاك انجام شده و کلسیفیکاسیون ترابکولهای استخوانی به عنوان بهترین معیار جهت تشخیص ریکتز و نرم استخوانی در نظر گرفته شده است (۶). و به همین ترتیب پرتونگاری از ریتین و در نظر گرفتن قفسه سینه برای شیرخواران و مهره‌های لومبوساکرال در سنین دبستانی و بلوغ از نظر پرتوشناختی - در مقایسه با رادیوگرافی مچ دست - در نظر گرفته شده است. در اغلب موارد پرتونگاری از مچ دست، ۲۰ روز بعد از تزریق ویتامین D به میزان ۶۰۰،۰۰۰ واحد مجددا" تکرار شد و این نتیجه به دست آمد که با تزریق ویتامین D علائم پرتوشناختی بسیار واضحتری مبنی بر ریکتز آشکار می‌شود که خود نشانگر آن است که نشانه‌های رادیولوژیکی ریکتز بسیار واضحتر و مطابق با شاخصهای تشخیصی قدیم به هنگام درمان و بهبودی آشکار می‌شوند.

از کل ۱۵۵۰ مورد مراجعان از نوزادی تا ۱۲ سالگی، در ۱۳۵ مورد یعنی ۹ درصد کل مراجعه کنندگان براساس یافته‌های بالینی، بیوشیمیائی، رادیولوژی و پاتولوژی (۱۰ درصد موارد) تشخیص ریکتز فعال شیرخوارگی و ریکتز دیررس و پنهان از ۶ سال به بالا تا زمان بلوغ داده شد.

در حدود ۲۰ مورد به علت عفونتهای شدید تنفسی و گوارشی و یا مشکوك به مسائل مفصل استخوان در بخش عفونی اطفال بستری شده و در ۱۰ مورد از آنها همراه با بررسیهای مختلف پزشکی تکه برداری از استخوان ایلیاك نیز انجام شد و در چند مورد تشخیص ریکتز و نرم استخوانی از طریق سیتوپاتولوژیک داده شد.

علائم در شیرخوران. کمبود وزن، تعریق فراوان، بیقراری و عقب بودن رشد عصبی و حرکتی، تاخیر ظهور دندانهای شیری، عفونتهای مکرر دراز مدت تنفسی اغلب همراه با خس خس و یا سرفه مزمن و در موارد کمتری اختلال گوارشی به صورت اسهال و استفراغ از علایم شایع بیماران بودند.

۹۰ درصد مراجعان ساکن تهران و ۷۰ درصد در فصلهای سرد مراجعه کرده‌اند. و در معاینه، برجستگی مچ دستها، نرمی و نازکی جمجمه، باز بودن وسیع فونتانل قدامی، برجستگی پیشانی، روزاری ریکتز، شیار هاریسون و بعداز یک سالگی خمیدگی پاها، دور بودن و یا نزدیک بودن پاها و برجستگی قوزك داخلی مچ پا به داخل و سطحی شدن کف پاها از نشانه‌هایی است که در بیماران دیده شد.

علائم در سنین مدرسه (۶-۱۲ سالگی). درد مفاصل پاهاو کمر به حدی بود که گاه به عنوان بیماریهای روماتیسمی بستری شدند. علائم سینوبرونشیت مزمن و

نگاره ۱) درصد موارد ریکتز بر حسب گروه سنی (کوچکتر از ۳ سال، ۳-۶سالگی و ۶تا۱۲ سالگی) و جنس در ۱۳۵ کودك مبتلا به ریکتز

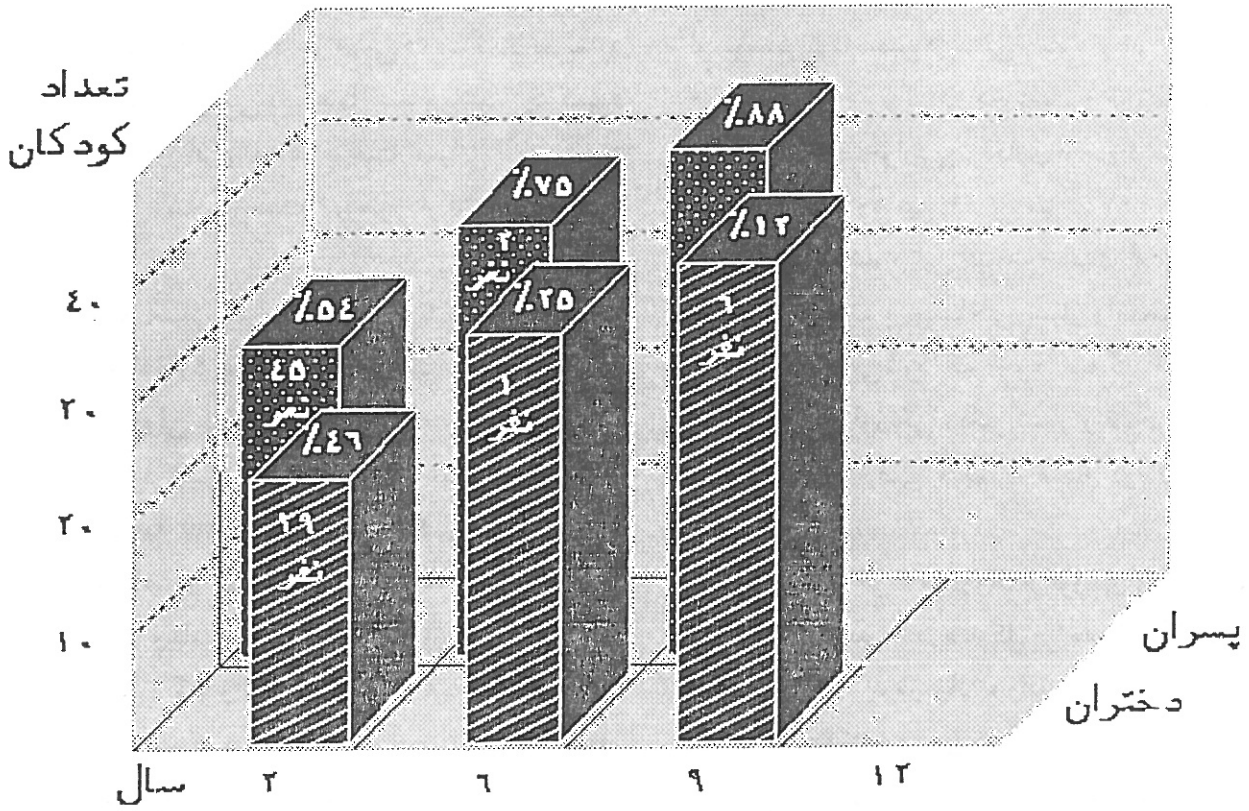

در خیلی از موارد (۵۰ درصد) ژیاردیوز و از نظر رادیولوژیک کاهش چگالی در استخوانهای دنده‌ها و روزاری ریکتز، کاهش دانسیته همراه با خط باریک اسکلروتیک در متافیز زانوها و عریض شدن غضروف رشد، کاهش دانسیته در مهره‌های کمر و پاها و لگن و در خیلی از آنان پوسیدگی وسیع دندانها مشاهده شد.

از کل بیماران ۵۲ درصد پسر، ۴۸ درصد دختر و از کل بیماران کمتر از ۳ سال ۵۴ درصد پسر و ۴۶ درصد دختر و از کل بیماران ۳ سال تا ۱۲ سال، ۸۹ درصد پسر و ۱۱ درصد دختر بودند. در ۱۲۵ نفر (۹ درصد) تشخیص ریکتز فعال شیرخوارگی و ریکتز دیررس داده شد. ۲۰۰ بیمار (۲۲ درصد) فسفرارگانیک کمتر از ۵ میلیگرم درصد داشتند (حد طبیعی فسفر در کودکان ۴-۶/۵ در نظر گرفته شده که بایستی برای سنین مختلف استاندارد شود و این حد وسیع اغلب تشخیص را دچار اشکال می‌کند).

در ۲۰ بیمار کوچکتر از سه سال (۲۲ درصد کل) کمبود وزن و تاخیر در سن استخوانی مشاهده شد. در ۲۰ درصد از مراجعان به صرف طبیعی بودن فسفر (۴-۶/۵) و آلکالین فسفاتاز کمتر از ۵۰۰ و رادیوگرافی مچ دست درمان و پیگیری در مورد آنان انجام نشده بود.

نگاره ۲) همراه بودن علائم بالینی و رادیولوژیک ریکتز دیررس (۶ تا ۱۲ سالگی) با رینوسینوزیت مزمن و ژیاردیوز که در ۸۵ درصد موارد در پسران عارض شد

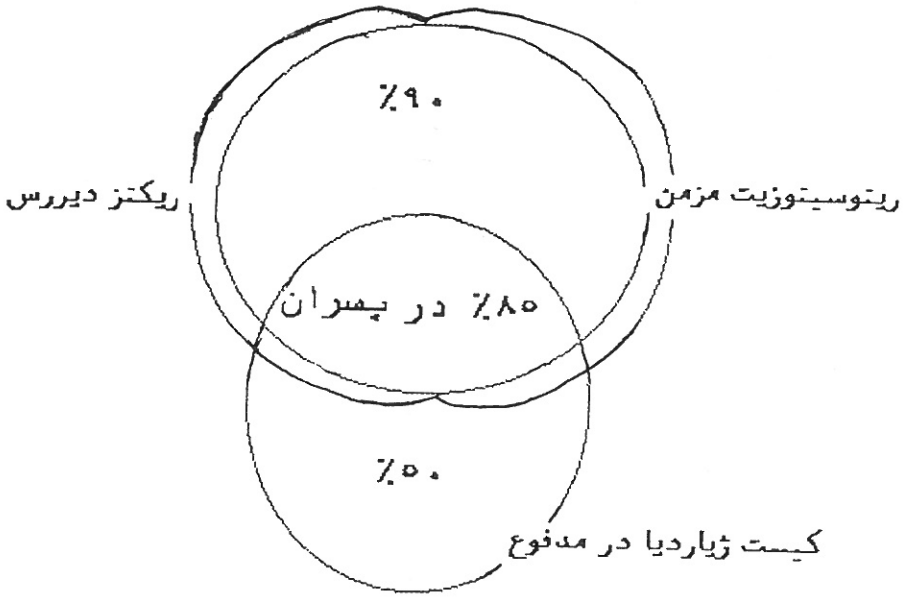

و با داشتن علائم بالینی ریکتز تزریق ۶۰۰،۰۰۰ واحد عضلانی بعد از ۲۰ روز علائم رادیولوژیک ریکتز درحال درمان به وجود آمد که بهتر است این مسئله مورد توجه کلیه پزشکان قرار گیرد.

در اغلب موارد، شیرخواران از شیر مادر تغذیه می‌کردند و خوراکیار به نحو صحیح اضافه نشده بود و در تجویز قطره‌های مولتی ویتامین دقت کافی انجام نگرفته

بود. البته در بعضی موارد به آنان ویتامین ب کمپلکس دادند.

در ۸ بیمار (۶ درصد) آلکالن فسفاتاز بالاتر از ۵۰۰ واحد دیده شد؛ تنها در ۱۹ مورد از بیماران تشخیص رادیولوژیک توسط متخصصان رادیولوژی کودکان مطرح شده است. البته در بقیه موارد بعد از ۲۰ روز درمان، تغییرات واضحتر ریکتز- در مقایسه با پرتونگاری قبلی - تشخیص را روشن ساخته است.

از بین کودکان کمتر از سه سال که همگی ساکن تهران بودند، اغلب از شیر مادر تغذیه می‌کردند و بیشتر آنان از غذای کمکی طبیعی استفاده درست نکرده، ۷۰ درصد آنان از قطره‌های مولتی ویتامین معمول، به طور درست یا نادرست، و نامنظم استفاده کردند. و بخاطر عفونتهای مکرر تنفسی و گوارشی بدون آنکه نیازی باشد از آنتی‌بیوتیکها استفاده شده بود. هیپوکلسمی چشمگیر تنها در سه مورد وجود داشت.

در ۱۹ بیمار (۲۱ درصد) همگی بالای ۶ سال، کاهش چگالی استخوانهای دنده‌ها، کمر و پاها همراه با علائم بالینی سینوبرونشیت مزمن، همراه با درد مبهم مفاصل پاها و کمر به علاوه ژیاردیوز مشاهده شد. در این بیماران اغلب با یک دوره درمان با ویتامین D و رژیم سرشار از ویتامین D واکنش جالب توجهی بروز کرد.

بحث و نتیجه‌گیری

با توجه به یافته‌های فوق نتایج و پیشنهادهای زیر مطرح می‌شود:

۱) تشخیص و درمان موارد ریکتز در شیرخواران، بدون توجه به علائم بالینی و در نظر گرفتن شاخصهای رادیولوژیکی، بیوشیمیایی در موارد معدودی داده شده است و در تعداد زیادی از مبتلایان تشخیص داده نشده و در نتیجه معالجه نمی‌شوند.

۲) سابقه مکرر و طولانی عفونتهای تنفسی در شیرخواران باید توجه پزشک را به ریکتز جلب کند.

۳) علائم سینوبرونشیت مزمن و دردهای استخوانی مفصلی، ضعف و تعریق فراوان از نشانه‌هایی است که بایستی توجه پزشک را به ریکتز دیررس معطوف دارد.

۴) در مورد علائم بالینی در ریکتز دیررس، Knock Knee و Bow leg بر جستگیهای روزاری روی سینه و اسکولیوز در کودکان بزرگتر بایستی نظر پزشک را به کمبود ویتامین D جلب کند.

۵) ریکتز دیررس در خیلی از موارد همراه با رینوسینوزیت مزمن دیده می‌شود و باید در این مورد تحقیقات بیشتری صورت گیرد.

۶) در خیلی از موارد ریکتز دیررس با ژیاردیوز همراه بود که از نظر علت و معلول بودن بایستی روی این مسئله کار شود.

۷) با توجه به آلودگی هوا در شهرهای صنعتی که اشعه ماوراء بنفش را فیلتر می‌کند فصول سرد و ابری، زندگی آپارتمانی با دیوارهای بلند و بدون آفتاب ضروری است که پزشکان ریکتز را مد نظر قرار دهند.

۸) گاهی علائم رادیولوژیک ریکتز بسیار مشخص است و برعکس، علائم بالینی وجود ندارد. نتیجه آنکه در هر حال رادیوگرافی بایستی انجام شود.

۹) اضافه کردن ویتامین D به لبنیات و مصرف زیاد ماهی در پیشگیری از نرم استخوانی مادر حائز اهمیت بسیار است.

۱۰) نوزادانی که مادران‌شان کمبود ویتامین D دارند از نظر کمبود این ویتامین در معرض خطر فراوان هستند.

۱۱) در بعضی از مناطق هندوستان، پاکستان و ایران مصرف نان چاپاتی و نانهای بدون مخمر علت بروز ریکتز و نرم استخوانی می‌باشد.

۱۲) تزریق یک آمپول ویتامین D ۶۰۰ هزار واحدی با گذشت ۲۰ روز می‌تواند علائم رادیولوژیک ریکتز در

حال بهبودی را آشکار سازد.

۱۳) علت ارجاع ۹۰ درصد شیرخواران مبتلا به ریکتز، سرماخوردگیهای مکرر و طولانی بود، که از نظر ایمونولوژی و علت عفونتهای ویروسی زیادتر، در این مورد باید تحقیقات بیشتری انجام شود.

۱۴) در مورد ریکتز دیررس که اغلب علائم آن در زمان بلوغ آشکار می‌شود باید به همراه بودن آن بارینوسینوزیت مزمن و ژیاردیوز توجه کرد. و درباره این مسئله باید تحقیقات بیشتری صورت گیرد.

۱۵) ریکتز فعال در شیرخوارگی و ریکتز مزمن و دیررس در سنین قبل از بلوغ بیش از آنچه که قبلا" تصور می‌شد، وجود دارد.

۱۶) در سنین دبستان ریکتز دیررس و مزمن شایع بوده، در خیلی از موارد با سینوبرونشیت مزمن و ژیاردیوز همراه است.

۱۷) از آنجا که یک علت مهم نرم استخوانی در شیرخوارانی که تنها از شیر مادر استفاده می‌کنند کمبود ویتامین D در شیر مادر است و تحت عنوان Breast fed Richets شناخته شده، قویا" توصیه می‌شود در کودکانی که فقط از شیر مادر استفاده می‌کنند اضافه کردن ویتامین D به برنامه غذایی امری ضروری می‌باشد.

۱۸) در سنین دبستان و بلوغ باید به علائم مفصلی در پاها و کمر توجه خاصی مبذول شود.

۱۹) در چند مورد که در زمان شیرخوارگی به علت ریکتز درمان شده بودند به طور مجدد در زمان بلوغ علائم ریکتز دیررس به طور بالینی و به شکل درد و حتی تورم و گرمی مفاصل بروز کرده بود، بنابراین پیشگیری موارد ریکتز شیرخوارگی در زمان بلوغ بسیار اهمیت دارد.

۲۰) علائم رادیولوژیک بسیار خفیف و شروع ریکتز در شیرخوارگی در اغلب موارد ۲۰ روز پس از درمان مشخصتر می‌شود (ریکتز در حال درمان).

۲۱) علائم بیوشیمیایی، فسفر کمتر از ۵ و بالا بودن آلکالن فسفاتاز در خیلی از موارد هنگام شروع ریکتز وجود ندارد.

۲۲) ظهور علائم ریکتز در زمان بلوغ به صورت خستگی، تعریق فراوان و ناراحتی مفاصل - که گاهی با قرمزی و ورم همراه است- خود را نشان می‌دهد.

۲۳) علائم سرماخوردگیهای مکرر و طولانی همراه با یا بدون علائم گوارشی و تعریق فراوان و بیقراری می‌تواند به علت ریکتز زمان شیرخوارگی باشد.

۲۴) غنی بودن شیر و لبنیات از ویتامین D و استفاده از غذاهای سرشار از ویتامین D و کلسیم برای کودکان دبستان و در حال بلوغ و زنان باردار وشیرده و غنی کردن شیرخشکهاو سریال کودکان باویتامین D ازسوی مسئولان تغذیه به صورت یک برنامه ریزی قویا" توصیه می‌شود.

۲۵) در موارد ریکتز دیررس که علائم رادیولوژیکی و بیوشیمیایی گویا نباشد می‌توان جهت تشخیص از تکه‌برداری استخوان و بررسی آن بوسیله آسیب شناسان با تجربه بهره جست.

۲۶) چون مقدار فسفر سرم در سنین مختلف به طور طبیعی متفاوت می‌باشد، لازم است که مقایسه فسفر سرم به طور جداگانه در گروههای مختلف سنی انجام شود.

Rickets in Tehranian children: Occurance of chronic sinusitis and Giardiosis in late rickets

Hakeemi M

Shaheed Labbafi Nejad Hospital

SUMMARY

A review of out patients diagnosed with rickets during last one and half year revealed 135 cases of rickets among totally 1550 patients refered to our pediatric infectious clinics. Diagnosis were made by the clinical, biochemical, radiological and pathological findings. All the patients were treated by Vit D as needed, follow up examinations were done at least for 6m. We could not see any case of vit D toxicity. Only 22% of all the cases had phosphorous less than 5mg/100, 8% of the patients had alkaphosphatase more than normal range and only 3% of the patients were significantly hypocalcemic. In a few cases diagnosis confirmed by the pathologic examination of the iliac biopsy. 90% of the patients refered to our service because of repeated and prolonged colds. 95% were resident of Tehran and 75% of the referal were in cold seasons.

Cryptosporidiosis in children under 10 years with diarrhea in Ramsar, city province of Mazanderan

Shahabi S, Bashiribod H

Shaheed Beheshti University of Medical Sciences and Health Services

SUMMARY

In an investigation in summer 1993 in health centers, 431 faecal samples from children with diarrhea were examined. In 14 (6 girls and 8 boys) 3.25 percent with modified Ziehl -Neelson Staining technique Oocyst of cryptosporidium has been demonstrated and the results discussed.