مجله دانشکده پزشکی
دانشگاه علوم پزشکی و خدمات بهداشتی - درمانی شهید بهشتی
سال ۱۸، شماره ۴، صفحه ۶۹

گزارش یک مورد جالب اورتروسل اکتوپیک

دکتر مینو شجاعی*

خلاصه

اورتروسل اتساع کیستیک قسمت زیر مخاطی حالب درون مثانه‌ای است (۱) و به دو شکل ساده و اکتوپیک تقسیم می‌شود. مهمترین علامتی که این ناهنجاری را متصور می‌سازد عفونتهای مکرر ادراری است. روش قطعی تشخیص آن انجام سیستوسکپی و تزریق ماده حاجب به اورتروسل است. بیمار معرفی شده شیرخوار ۵۲ روزه‌ای است که جهت غیر شایع بودن زمان بروز این ضایعه در این سن و دیگری به لحاظ نشاندادن شکل نادر اورتروسل اکتوپیک که به نام اورتروسل نامتناسب (Ureterocele disproportion) خوانده می‌شود (۹) جالب می‌باشد و این ضایعه در سایر بررسیها، جهت تشخیص افتراقی ضایعات فضاگیر داخل مثانه - حتا در نبودن سیستم دو گانه مشخص - باید مطرح شود.

* استادیار بخش رادیولوژی مرکز پزشکی آیت ا. . . طالقانی (دانشگاه علوم پزشکی و خدمات بهداشتی - درمانی شهید بهشتی)

معرفی بیمار و نتایج به دست آمده. شیرخوار ۵۲ روزه، دختر، فرزند اول خانواده و بدون سابقه بیماری دیگر می باشد که از ۲۴ ساعت پیش از مراجعه دچار احتباس ادرار و اتساع شکم شده بود. از بدو تولد دو بار احتباس ادراری داشته که بعداز چند ساعت خود به خود تخلیه شده است و والدین هیچگاه زمان ۲۴ ساعته را ذکر نمی‌کنند.

پیشینه بیماری ژنتیکی در خانواده وجود نداشت. در معاینات انجام شده در نواحی سر، گردن، قفسه سینه و اندامها مشکلی نداشته ولی شکم متسع بوده، در تمام نقاط بخصوص قسمت هیپوگاستر حساس می‌باشد و احتباس ادراری در معاینه مشخص است. نواحی ژنیتال و آنال طبیعی هستند.

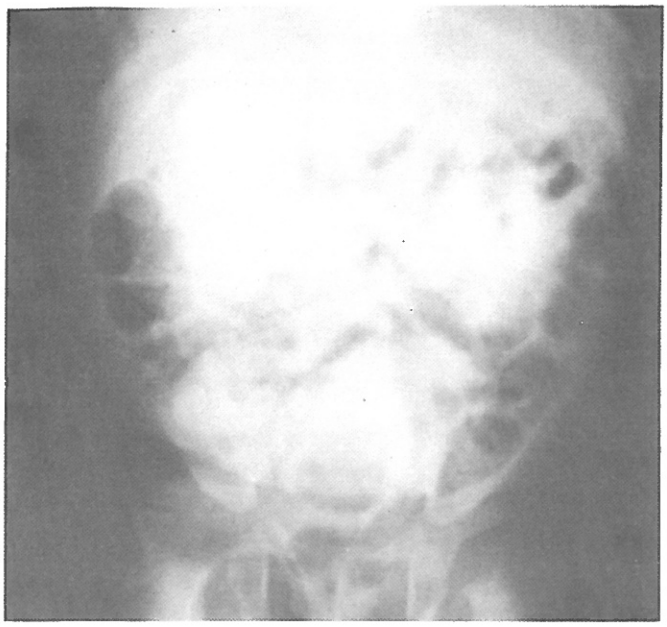

شکل ۲) اوروگرافی: هیدرونفروز و هیدرواورتر شدید و دو طرفه توام با فاصله گرفتن مثانه از سمفیز پوبیس

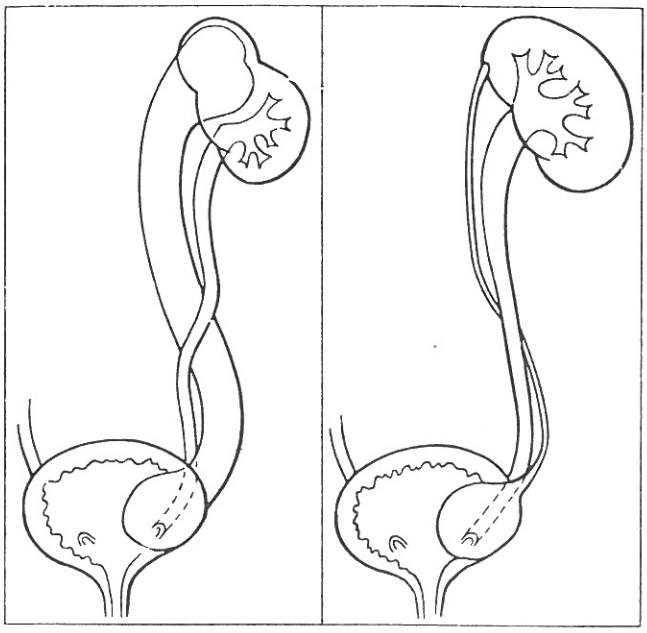

شکل ۱)
A) اورتروسل تیپیک
B) اورتروسل نامتناسب

آزمایشهای پاراکلینیکی

در اوروگرافی ترشحی هیدرونفروز، هیدرواورتر شدید دو طرفه وجود دارد و مثانه نیز متسع است و کف آن از استخوان پوبیس فاصله نشان می‌دهد. این یافته‌ها نشانگر انسداد در قسمت پایین سیستم ادراری است.

در سونوگرافی همان تغییرات ذکر شده در اوروگرافی ترشحی و یک توده در مثانه مشاهده می‌شود. درVCUG نقص پرشدگی در قسمت خلفی تحتانی مثانه دیده می‌شود که فاصله بین قاعده مثانه و استخوان سمفیزپوبیس را افزایش داده است. در جدار مثانه نیز نامنظمی مختصر و دیورتیکولهای کوچک وجود دارد که تمامی اینها نشانگر انسداد دراز مدت ثانوی به یک ضایعه فضاگیر در مثانه است؛ و دیگر اینکه این شیرخوار از دوران جنینی دچار این مشکل بوده است.

بیمار تحت عمل جراحی قرار گرفت و هنگام عمل، اورتروسل اکتوپیک مشاهده شد. سپس برای به تصویر کشیدن حالبها ماده حاجب به طور پس‌گستر (Retrograde) تزریق شد که در طرف راست یک حالب متسع وجود داشته و اتساع آن به اثر فشاری اورتروسل اکتوپیک طرف چپ ثانوی بود. در سمت چپ دو سوراخ وجود داشت که پس از تزریق ماده حاجب از طریق سوراخ مربوط به اورتروسل اکتوپیک، حالب آن در انتها باریک و نخی شکل شده، به سیستم جوانه‌ای ومنفرد در پل فوقانی کلیه می‌رسد که پارانشیم کلیوی آن نیز تغییرات آتروفیک و دیسپلازیک را نشان می‌دهد. حالب دیگر که به سوراخ با محل طبیعی در مثانه وارد می‌شد بانمای متسع و در انتها به سیستم شدیدا" دیلاته منتهی می‌گشت.

عمل جراحی در نهایت با برداشتن اورتروسل و پیوند حالب اکتوپیک به مثانه خاتمه یافت.

شکل ۳) VCUG، نقص پرشدگی در قسمت خلفی تحتانی مثانه توام با دیورتیکولهای کوچک و مختصر نامنظمی دیواره‌ای

شکل ۴) کلیشه تهیه شده هنگام عمل جراحی که نشانگر حالب نخی شکل و سیستم جوانه‌ای منفرد است.

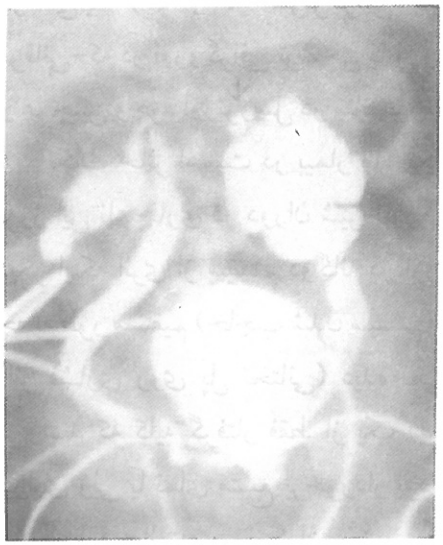

شکل ۵) کلیشه تهیه شده هنگام عمل جراحی با مشخص کردن سیستم دیلاته دو طرف که به هنگام انجام اوروگرافی حاجب شده بودند. سیستم جوانه‌ای نیز با علامت مشخص شده است.

بحث و نتیجه‌گیری

اورتروسل شامل دو نوع ساده و اکتوپیک است که نوع ساده یا بالغین از اهمیت بالینی اندکی برخوردار است ولی نوع اکتوپیک از مسائل مهم اورولوژی اطفال است. در نوع اکتوپیک از نظر سنی به طور مشخص در دوران بچگی و با عفونتهای مکرر ادراری خود را نشان می‌دهد. حالب اکتوپیک در پل فوقانی کلیه به سیستم جمع کننده ادراری متسع ارتباط دارد که پارانشیم کلیوی مربوط به آن اغلب کارکرد خود را از دست می‌دهد و برای مشاهده آن به طور غیرمستقیم در اوروگرافی ترشحی با پایین زده شدن پل تحتانی کلیه گرفتار، پیشنهاد می‌شود (۷).

سپس در روشهای دیگر همانند VCUG و سونگرافی برای رسیدن به تشخیص نکات کمک کننده وجود دارد؛ مثلا" در VCUG اورتروسل ممکن است پر شود ولی اغلب به صورت نقص درون مثانه‌ای به تصویر در می‌آید (۳) و در سونوگرافی سیستم دیلاته پل فوقانی-که در اوروگرافی ترشحی قابل رویت نمی‌باشد - و همچنین وجود اورتروسل در مثانه بررسی می‌شود (۷).

نکات حائز اهمیت در بیمار ما، یکی سن او بود که بروز این ناهنجاری در دوران شیرخوارگی شایع نیست و دیگر اینکه اثری از سیستم دوگانه در اوروگرافی ترشحی چه به طور مستقیم (حاجب شدن سیستم) و چه غیرمستقیم (اثر فشاری روی پل تحتانی) دیده نمی‌شد. و به نظر می‌رسید که کلیه گرفتار فقط از یک سیستم جمع کننده ادراری ولی با نمای متسع برخوردار بوده باشد.

در این حالت، سونوگرافی نیز بر یگانه بودن سیستم طرف گرفتار تاکید دارد. این توصیفها نسبت به تغییرات آتروفیک و یا دیسپلازیک قسمتی از پارانشیم کلیوی ثانوی است که توسط سیستم جوانه‌ای به حالب اکتوپیک مربوط می‌شود. این پارانشیم نه کارکرد دارد که خود را ظاهر سازد و نه می‌تواند به صورت اثر توده‌ای روی پل تحتانی نمایش داده شود. به این موارد نادر از اورتروسل اکتوپیک، اورتروسل نامتناسب (Ureterocele disproportion) گفته می‌شود و در واقع، وضعیتی است که اورتروسل به اضافه پل فوقانی بدون اتساع و دیسپلازیک و همچنین حالب نازك وجود دارد. قبلا" این حالت را اورتروسل غیر انسدادی نیز می‌گفتند.

در تحقیقات به عمل آمده در بخش رادیولوژی بیمارستان اطفال بوستون طی سالهای ۱۹۷۵ تا ۱۹۸۸ فقط ۸ مورد گزارش شده است که افراد مورد مطالعه، بین ۲ هفتگی تا ۴ سالگی بودند. ۶ مورد آنان دختر بودند و ۷ مورد با علائم عفونت سیستم ادراری مراجعه کرده بودند که یکی از آنان در زمان جنینی به واسطه هیدرونفروز ثانوی به بازتاب مثانه‌ای حالبی به سیستم تحتانی مشخص و سپس بررسی شد. در اوروگرافی ترشحی تمامی آنها به اشتباه یک سیستم جمع کننده ادراری در طرف گرفتار گزارش شده بود. سونوگرافی در ۴ بیمار انجام شد که در تمامی آنها اورتروسل اکتوپیک به صورت نقص درون مثانه‌ای قابل مشاهده بود ولی علائمی از اورترسل فوقانی، کالیس با پارانشیم در پل فوقانی دیده نشد.

در نهایت، سیستوسکپی و Puncture مستقیم و حاجب نمودن اورتروسل در تمامی آنها صورت گرفته بود که نمای حالب گرفتار از وضعیت در انتها مسدود تا ارتباط با یک سیستم دیسپلازیک ظریف متفاوت بود. پس نتیجه می‌شود با توجه به اینکه شواهد غیرمستقیم اوروگرافیک و همچنین مستقیم سونوگرافی در این نوع ضایعات جزئی است یا اصلا" وجود ندارد و در واقع تنها یافته ما می‌تواند نشانه وجود ضایعه فضاگیر در مثانه باشد و علائمی از سیستم دوگانه دیده نشود، باز هم اورتروسل اکتوپیک با سیستم جمع کننده ادراری دو گانه محتملترین تشخیص می‌باشد.

درمان جراحی نیز در موارد متداول و این مورد بخصوص، متفاوت است. در موارد معمول جراحی اساسا" روی کلیه انجام خواهد شد که با برداشتن پل فوقانی دیلاته و قسمتی از حالب صورت می‌گیرد. اورتروسل از بالا تخلیه می‌شود و در جای خود در مثانه باقی می‌ماند ولی در مورد اورتروسل نا متناسب که در سیستم پل فوقانی دیلاتاسیون وجود ندارد جراحی اساسا" روی مثانه انجام خواهد شد یا بصورت برداشتن اورتروسل و ارتباط مجدد (Reimplantation) حالب به مثانه که در بیمار معرفی شده به این شکل انجام شد و یا ممکن است بصورت ساده و فقط شامل باز کردن خود اورتروسل باشد.

در خاتمه از همکاران گروه جراحی صمیمانه تشکر می‌نماید.

مراجع

1) Kelalis PP, King LR, Belman AB: Clinical Pediatric urology ed. 2, Philadelphia, WB Saunders Co, 1985, P 486
2) Welch KJ: Pediatric surgery. ed.4, Vol 2, Year book Medical Publishers INC, 1986, PP 1161-3
3) Swischuk LE: Imaging of the newborn, infant and young-child. ed. 3, Williams & Wilkins. Co, 1989, PP 636-9
4) Frederic N, Silverman N, Lewis A: Caffey's pediatric X-ray diagnosis. ed. 8, year book Medical Publishers, INC. 1985, PP 1660-6
5) Bauer SB and Retic AB: The nonobstructive ectopic ureterocele. J Urol 119: 804-7,1978
6) Rose JS, McCarthy J: Ultrasound diagnosis of ectopic ureterocele. Pediatr Radiol 8: 17-20, 1979
7) Sutton D: A Text Book of radiology and imaging. ed 4, Churchill Livingstone. 1989, P 1115
8) Winters WD and Uson AC: Importance of perinatal detection by ultrasound. Am J Radiology 125-129, 1990
9) Berdon WE, Baker DH, Becker JA: Ectopic ureterocele. Radiol Clin North Am 6: 205-214, 1978

Multilocular hydatid cyst of liver

Hashemi M

Shaheed Beheshti University of Medical Sciences and Health Services

SUMMARY

This paper speaks about a 63 year old woman with chronic non-specific pain in superior abdominal region and progressive cachexia. Clinical and paraclinical investigations revealed a large non-homogen mass of right liver lobe. After surgical approach 90% of right liver lobe was involved by a solid mass with necrotic areas. Microscopic evaluation disclosed a chronic granulomatous inflammation with a lot of microcystic spaces filled by homogenous eosinophilic substances. Above findings accomodate with multilocular echinococcosis which is a rare type of hydatidosis in the world.

A case of ectopic Ureterocele

Shojaei M

Shaheed Beheshti University of Medical Sciences and Health Services

SUMMARY

Ureterocele is a cystic dilatation of submucosal segment of intravesical ureter. It Usually classified as "simple" and "ectopic" ureterocele.

The simple or adult type has less clinical significance. The most common clinical presentation of ureterocele is recurrent urinary tract infection. Although it may present with other features such as: Sepsis, abdominal pain, failure to thrive, nausea vomiting, frequency and urgency.

IVP still is the keystone of diagnosis, but the most useful study is cytourethrography and puncture cystography. The presented case in this thesis, is a 52 days. Infant with urinary retention and abdominal distention from 24h before admission. In physical examination:

The only abnormal findings were abdominal distention and epigastric tenderness. In IVP, bilateral hydroureteronephrosis was seen.In sonography, also bilateral hydroureteronephrosis and a mass in bladder was reported. These information didn't suggest duplication of urinary tract. But retrograde X-ray study during operation detected left ureteral duplication. Surprisingly the ureter that ending to ureterocele duplication. Surprisingly the ureter that ending to ureterocele was thready and jointed to dysplastic kidney, a finding that suggests ureterocele disproportion.