مجله دانشکده پزشکی دانشگاه علوم پزشکی شهید بهشتی
سال ۱۷، شماره ۱ و ۲، صفحه ۳۶

نتیجه درمان اختلالهای گوارشی با متوکلوپرامايد (بررسی ۳۷۰۰ بیمار)

دکتر خسرو نوربخش*

خلاصه

هدف از این مطالعه بررسی تاثیرات متوکلوپرامايد بر بعضی اختلالهای گوارشی است. در این نوشتار، نتایج ده سال بررسی روی ۳۷۰۰ بیماری که با سندرمهایی از قبیل بازتاب گاستروازوفاژین، سوزش اپی‌گاستر، زخم پپتیک معده، گاستریت دوئودنیت، زخم دوازدهه و یبوست به دنبال کاهش حرکات روده‌ای مراجعه کرده بودند، گزارش شده است. سن بیماران مورد مطالعه بین ۱۴-۷۰ سال بود که ۱۵۵۰ نفر مرد، و بقیه زن بودند. از این بیماران ۲۳۰۰ نفر (۶۲ درصد) مبتلا به ازوفاژیت در اپی واپس زدن و سوزش اپی‌گاستر بودند و ۴۰۰ نفر (۱۲ درصد) زخم معده مشخص داشتند. ۶۰۰ نفر (۱۴ درصد) از یبوست رنج می‌بردند و ۴۰۰ نفر بقیه (۱۲ درصد) مبتلا به دوئودنیت و زخم پپتیک دوئودنوم بودند. نسبت درصد بهبودی در بیماران فوق به ترتیب: ۷۵، ۴۵، ۸۵ و ۷۰ درصد بود.

این مطالعه نتایج سایر کارهای تحقیقاتی مشابه را در رابطه با اثرات مطلوب متوکلوپرامايد روی چنین بیمارانی تایید می‌کند.

* دانشیار گروه داخلی بیمارستان امام رضا (ع) (دانشگاه علوم پزشکی مشهد)

مقدمه

متوکلوپرامایدد (متوکسی ۲ کلرو-۵-پروکائین آمید) نخستین بار در سال ۱۹۶۰ توسط جاستین (Justin) و همکارانش معرفی شد. از بیست سال قبل، این دارو در اروپا برای درمان حالت تهوع و استفراغ دوران حاملگی مصرف می‌شد. متوکلوپرامایدد (MCP) روی عضلات صاف لوله گوارش اثر کرده، با افزایش تونوس و ارتفاع انقباضات آنتر معده و شل کردن اسفنکتر پیلور به تسریع تخلیه معده و افزایش حرکات کرمی روده (Pristaltisis) نقاط مختلف دستگاه گوارش منجر می‌شود (۱۷). بهمین جهت در درمان اختلالهای معده - از قبیل کاهش حرکات معده و گاستروپارزی در بیماری دیابت شیرین - نیز داروی موثری می‌باشد. همچنین به دنبال جراحی شکم که بیماران به علت کاهش حرکات لوله گوارش دچار سندرمهای گوناگون می‌شوند و در گاستریت و زخم پپتیک معده و استاز ترشحات اسیدی در معده، می‌تواند با تنظیم و تسریع حرکات معده اثرات درمانی خوبی بر بیماران باقی گذارد (۱۳ و ۱۷). اختلالهای دوازدهه، مانند التهاب دوازدهه و یا زخم پپتیک نیز عوارضی هستند که با این دارو بخوبی درمان می‌شوند و در کلینیک نتایج خوبی داشته است.

اثر بر حرکات کولون و تسریع آن در جهت افزایش پریستالتیسم نیز موجب بکارگیری این دارو در یبوست به دنبال اختلالات حرکتی کولون و یا بیماریهای غدد درون‌ریز شده است (۵). علاوه بر اثرات ضد استفراغ مرکزی، در استفراغهایی که منشاء محیطی دارد ولی انسداد عضوی وجود ندارد نیز داروی موثری است.

تاثیر بر فشار اسفنکتر انتهای تحتانی مری (LES) و افزایش آن، یکی دیگر از اثرات مطلوب این دارو می‌باشد (۱۶) که در حالاتی مانند پیروزیس (ترش کردن) و یا سوزش ناحیه اپی‌گاستر، بویژه ضایعات مری، مانند ازوفاژیت، زخم پپتیک و بازتاب ترشحات معده به درون مری می‌توان از آن استفاده کرد. هدف از این بررسی کاربرد بالینی متوکلوپرامایدد بر اختلالات گوارشی مختلف و نتایجی است که روی ۳۷۰۰ بیمار باقی گذاشته است.

روش بررسی و انتخاب بیمار

در این بررسی ۳۷۰۰ بیمار ۱۴-۷۰ ساله (میانگین ۳۵ سال) که با داشتن سندرمهای گوارشی گوناگون با قرص متوکلوپرامایدد تحت درمان بودند مورد مطالعه و ارزیابی قرار گرفته‌اند (نمودار ۱). از این تعداد، ۱۵۵۰ مرد و ۲۱۵۰ نفر زن بودند. این بررسی، از سال ۱۳۵۸، طی ده سال انجام شد و در این مدت ۱۰ میلیگرم قرص MCP دو یا سه بار در روز - بسته به نوع اختلال و سندرم بیمار- قبل از صرف غذا تجویر شد. در مواردی که ترشح اسید معده افزایش می‌یافت از آنتی‌اسید به میزان ۳۰ سانتیمترمکعب، یک و سه ساعت پس از هر وعده غذا همراه و یا بدون مصرف آنتاگونیست‌های گیرنده H_2 - مانند قرص سایمتیدین به مقدار ۴۰۰ میلیگرم و یا قرص رانیتیدین به میزان ۱۵۰ میلیگرم، دو بار در روز، نیز استفاده می‌شد.

نتایج

از ۳۷۰۰ بیماری که مورد بررسی قرار گرفتند ۲۳۰۰ نفرشان (حدود ۶۲ درصد) از حالت ترش کردن و احساس سوزش اپی‌گاستر رنج می‌برند که پس از بررسی لازم، افزایش ترشحات اسیدی و تاخیر تخلیه معده آنان تایید شد. پس از حدود سه ماه درمان با این دارو تقریبا" علائم ۷۵ درصد آنان بکلی برطرف شد؛ حدود ۲۰ درصد بهبودی نسبی و در بقیه، پاسخ درمانی دیده نشد (نمودار ۲). در دو گروه اخیر بعدا" آنتی‌اسید همراه MCP تجویز و پس از بررسی به روش معاینات بالینی و آندوسکوپی، نتایج درمانی بهتر شد.

در ۴۰۰ بیمار (۱۲ درصد) که زخم معده آنان

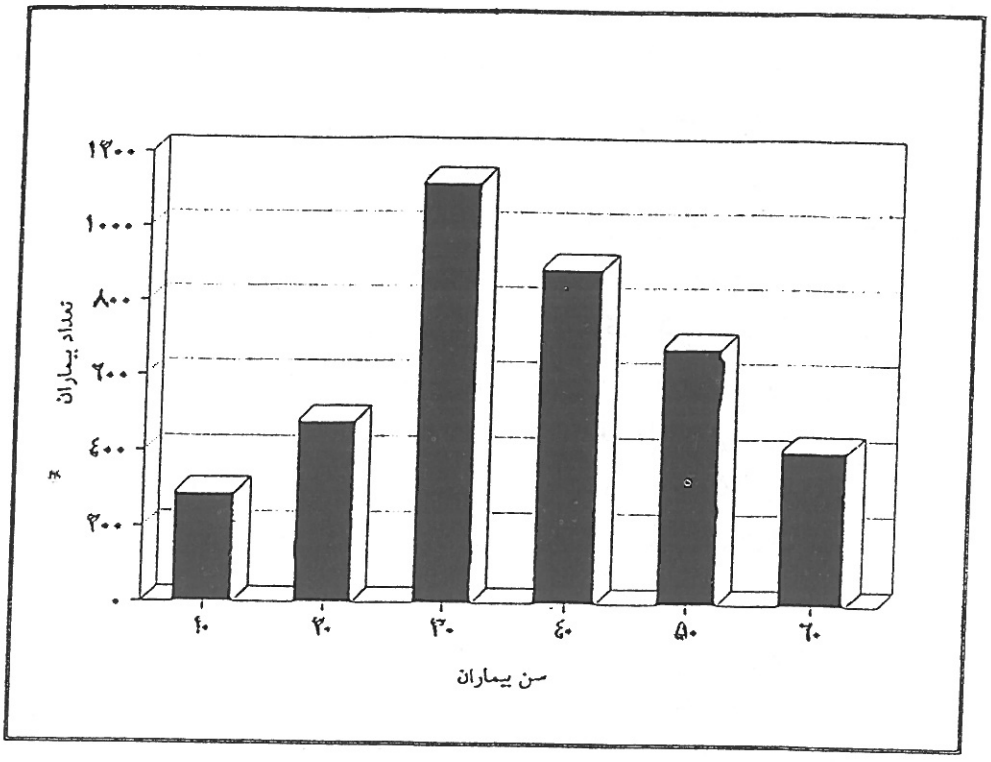

نمودار ۱) توزیع سنی بیماران مورد بررسی

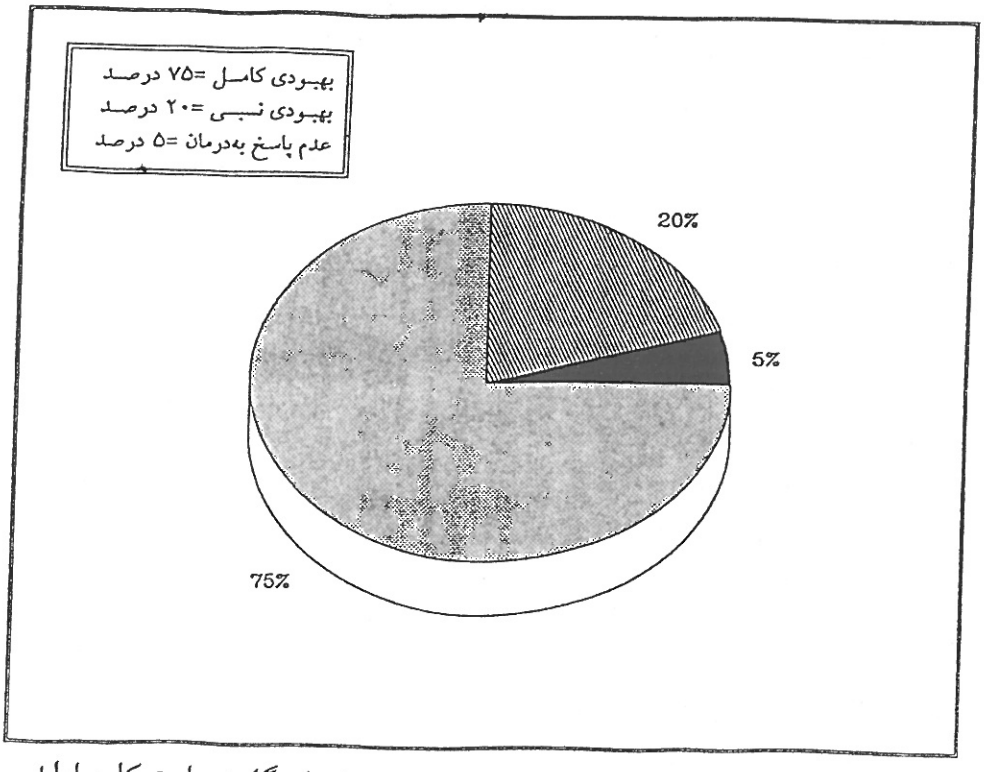

نمودار ۲) درصد بهبودی بیماران به پیروزیس و سوزش اپی‌گاستر با متوکلوپرامید

مسجل شده بود، پس از چهار ماه درمان با این دارو و به همراه آنتاگونیست‌های گیرنده H_2، در ۴۵ درصد از آنان علایم رو به بهبودی رفت و با انجام معده‌بینی (گاستروسکوپی) مشاهده شد که ابعاد زخم از زمان شروع درمان کوچکتر شده است.

در ۶۰۰ بیمار (۱۴ درصد) که در پی کاهش حرکات روده‌ها گرفتار یبوست شده بودند، همراه با سایر روشهای درمانی - در مقایسه با کسانی که از این دارو استفاده نکرده بودند - در بیش از ۸۵ درصد آنها نتایج درمانی خوبی به دست آمد.

در ۴۰۰ مورد بقیه (۱۲ درصد) که از اختلالهای دوازدهه، مانند دوئودنیت و زخم پپتیک بولب شکایت داشتند، از این دارو به عنوان یک عامل کمکی همراه با آنتی‌اسید و آنتاگونیستهای گیرنده H_2 استفاده شد که طی سه ماه حدود ۷۰ درصد بیماران به درمان، واکنش مناسبی نشان دادند.

عوارض و اثرات جانبی این دارو بسیار نادر بوده، از مجموع کل بیماران از ۱۵ نفر (۰/۴ درصد) به سندرم اکستراپیرامیدال دچار شدند که از نظر آماری نسبت به کل موارد بررسی شده حائز اهمیت نبود و بلافاصله تحت درمان قرار گرفتند.

بحث

چگونگی تاثیر MCP بر عضلات صاف دستگاه گوارش بدین ترتیب است که برای وقوع بازتاب پریستالتیک آستانه فشار را کاهش می‌دهد و فرکانس و ارتفاع انقباضات ماهیچه طولی لوله گوارش را بالا می‌برد. به طور معمول متوکلوپرامایدِ به عنوان یک داروی کولینومیمتیک به حساب نمی‌آید زیرا ترشح اسیدی معده را زیاد نمی‌کند و باعث تحریک ترشح گاسترین آندروژن نمی‌شود.

MCP به صورت " دی‌هیدروکلراید منوهیدرات " مصرف می‌شود و مطالعات فارماکوکینتیک نشانداده است که این دارو از راه دستگاه گوارش بخوبی جذب و به سرعت دفع می‌شود. نیمه عمر آن در انسان چهار ساعت است و اثر آن پس از تزریق درون سیاهرگی ۱-۳ دقیقه و در تزریق عضلانی ۳-۵ دقیقه بعد ظاهر می‌شود.

مطالعات بالینی متعددی توسط دانشمندان کشورهای مختلف در رابطه با اثرات متوکلوپرامایدِ روی اختلالهای دستگاه گوارش انجام شده است (۱، ۱۰، ۱۱ و ۱۷). دیویلی و پوس (Dewailly , Pous) در نوامبر ۱۹۹۰ اثر این دارو را روی کودکانی که دچار بازتاب GE بودند مورد مطالعه قرار دادند و نتایج خوبی هم به دست آوردند (۱۱). سه نفر دیگر از پژوهندگان در همان سال این دارو را - به مقدار ۰/۱ میلیگرم برای هر کیلوگرم وزن بدن، چهار بار در روز - در کودکانی که از برگشت ترشحات معده به درون مری شکایت داشتند و دچار کاهش وزن شده بودند - به کار بردند (۱۸). لذا به نظر می‌رسد می‌توان این دارو را علاوه بر بالغین در کودکانی که دچار سندرمهای مختلف گوارشی، بویژه علائم تنفسی به دنبال بازتاب GE می‌شوند بخوبی به کار برد (۱ و ۱۲).

از سایر اثرات مفید این دارو که در سالهای ۱۹۹۰ و ۱۹۹۱ در کشورهای اسکاندیناوی، انگلستان و هندوستان مورد بررسی قرار گرفته است، تاثیر آن بر کنترل خونریزی واریس مری از راه افزایش فشار LES و کاهش فشار واریسهای ترانس‌مورال در بیماران سیروتیک می‌باشد (۱۴ و ۱۶). این دارو از طریق آزاد ساختن وازوپرسین در جلوگیری از خونریزیهای مجدد واریس مری نقش مهمی بازی می‌کند (۱۵).

حالت تهوع و استفراغ که پیامد شیمی‌درمانی در بیماران عارض می‌شود با تجویز MCP قابل کنترل است و چنانچه مخلوط با استروئیدها به کار رود این علائم در بیش از ۶۰-۷۰ درصد بیماران بهبود می‌یابد (۲).

متوکلوپرامایدِ اثر زیادی در فراهمی زیستی

(bioavailability) بتابلوکرها نداشته ولی چنانچه با دیژینال به کار رود جذب آنرا کاهش می‌دهد (۳، ۶ و ۹). تجربیات گوناگون نشانداده‌اند که چنانچه‌رانی‌تیدین توام با MCP به کار رود حجم ترشحات معده را بهتر کاهش خواهد داد (۸ و ۱۱). اثر این دارو بر جریان خونی سیستم باب در مبتلایان به تشمع کبدی مورد بررسی قرار گرفته، مشخص شده است که فشار جریان خون سیستم باب را کاهش می‌دهد (۷)؛ و بالاخره یکی دیگر از موارد لزوم استفاده از متوکلوپرامايد درمان غیر جراحی انسداد بدخیم روده‌ها می‌باشد (بیمارانی که انجام عمل جراحی برای آنان خطرناك است) (۱۴).

هر چند در این پژوهش متوکلوپرامايد در تمام اندیکاسیونهای مذکور مورد استفاده قرار نگرفته لهذا در بیمارانی که به کار گرفته شده است، موید نتایج سایر پژوهشگران در زمینه بررسی اثرات آن بر اختلالهای گوارشی می‌باشد؛ لذا می‌توان نتیجه گرفت که متوکلوپرامايد در مورد اختلالهای گوارشی، از قبیل ازوفاژیت به دنبال بازتاب ترشحات معده به داخل مری، زخم پپتیک معده و دوازدهه، حالت تهوع و استفراغ و اختلالهای حرکتی لوله گوارش در جریان دیابت شیرین داروی موثری می‌باشد.

مراجع

1) Andze GO, Brandt ML, et al: Diagnosis and treatment of gastroesophageal reflux in 500 children with respiratory symptoms:The value of PH monitoring. J Pediatr Surg 26(0): 295-9, 1991
2) Aapro MS: Controlling emesis related to cancer therapy. Eur J Cancer 27(3): 356-61, 1991
3) Charles BG, Renshow PJ, Kay JJ,Ravenscraft PJ: Effects of metoclopramide on the bioavailibility of long acting propranolol. Br J Clin Pharmacol 11:518, 1981
4) Isbister WH,Elder P, Symons L:Non-operative management of malignant intestinal obstruction. JR Coll Surg Edinb 35(6):369-71, 1990
5) Isselbacher KJ: Harrison's principles of internalmedicine. McGraw-Hill book Co 1983, PP 193,1758
6) Johnson BF, Bustrack JA, Urbach DR, et al: Effect of metoclopramide on digoxin absorption from tablets and capsules. Clin Pharmacol Ther 36:724, 1984
7) Ljubicic N: Effect of metoclopramide on portal blood flow in patients with liver cirrhosis, measured by the pulsed doppler system. Scand J Gastroenterol 25(10):1004-9, 1990
8) Maltby JR, Elliott RH, et al: Gastric fluid volume and PH in elective surgical patients: Triple prophylaxis is not superior to ranitidine alone. Can J Anaesth 37(6): 650-5, 1990
9) Manninen V, Apajalahti H, Melin J, Kavesoja M: Altered absorption of digoxin in patients given probantheline and metoclopramide. Lancet 1:398, 1973
10) McCallum RW: Gastric emptying in gastroesophageal reflux and the therapeutic role of prokinetic agents. Gastroenterol Clin Noth Am 19(3): 551-64, 1990
11) Paul AK, Banerjee B: Effects of metoclopramide and ranitidine on gastric fluid volume and its acidity. J Indian Med Assoc 88(8): 220-2, 1990
12) Pons G, Dewailly J: Metoclopramide for gastroesophageal reflux in infants. J Pediatr 117(5): 837-8, 1990
13) Seibert DG, Moss AH, Holley JL, Foulks CJ: Intraperitoneal metoclopramide improves symptoms of gastroparesis in a CAPD patient. Perit Dial Int 9(3): 223-4, 1989
14) Sharma MP, Gupta IP: Control of variceal bleed with metoclopramide. Indian J Gastroenterol

10(1):10-11, 1991

15) Steardo L, Iovino M, Monteleone P, Bevilacqua M, Norbiato G: Evidence that cholinergic receptor of muscarinic type may modulate vasopressin release induced by metoclopramide. J Neural Transm Gen Sect 82(3): 213-7, 1990

16) Taranto D, Suozzo R, et al: Effect of metoclopramide on transmural esophageal variceal pressure and portal blood flow in cirrhotic patients. Digestion 47(1): 56-60, 1990

17) Tatsumi H: The effects of various gastrokinetic drugs on gastric emptying. Nippon Heikatsukin Gakkai Zasshi 26(1): 31-49, 1990

18) Tolia V, Calhoun J, Kuhns L, Kauffman RE: Randomized, prospective double-blind trial of metoclopramide and placebo for gastroesophageal reflux in infants. J Pediatr 115(1): 141-5, 1989

The results of the effects of metoclopramide on some gastrointestinal disorders

Nourbakhsh Kh

Mashhad University of Medical Sciences

Summary

The purpose of this study was to investigate the effects of metoclopramide on some gastrointestinal disorders. The author reports the results of a longitudinal study (since 1979 for 10 yrs) on 3700 patients with gastroesophageal reflux, heartburn, gastric peptic ulcer, gastritis, duodenitis, duodenal peptic ulcer and constipation due to decreasing intestinal peristaltism. The patients were 14-70 years old, of which 1550 were male and the remainders were female. Of 3700 patients, 2300 (62%) had reflux esophagitis and heartburn 400 (12%) diagnosed as gastric ulcer, 600 (14%) suffered from constipation and 400 (12%) had duodenitis and duodenal peptic ulcer. Percentages of recovery were found as 75%, 45%, 85%, 70% in the above groups, respectively.

The findings of this study have confirmed the results of other similar research works that have concludes the positive effects of metoclopramide in such patients.

Iatrogenic Cushing's syndrome due to cutaneous corticosteroid therapy

Assadian H

Associate prof. of Medicine, Shaheed Beheshti University of Medical Sciences

Summary

A case of Cushing's syndrome associated with application of topical clobetasol propionate (0.05%) is reported. Local application of clobetasol propionate is associated with adrenal suppression in normal subjects and on this basis, it has been recommended that less than 50 g per week be used. There have been sporadic case reports of cushing's syndrome associated with topical steroid but in all cases the amount applied was greater than 100 g per week, which would be considered excessive by present day guidelines. We report a well-documented example of this rare complication of the use of topical corticosteroid.