مجله دانشکده پزشکی دانشگاه علوم پزشکی شهید بهشتی
سال ۱۷، شماره ۱ و ۲، صفحه ۶۳

تومور بدخیم سلولهای گرد کوچک دیواره قفسه سینه (آسکین) در اطفال

دکتر فرزانه جدلی* و دکتر رخساره یادگار**

چکیده

تومور آسکین شایعترین تومور از دسته تومورهای نورواپی‌تلیوماهای محیطی است که در دیواره قفسه سینه بروز می‌کند و شایعترین تومور این ناحیه، بین دهه اول و دوم زندگی می‌باشد. این تومورها از سلولهای اولیه چند قوه‌ای (multipotential) می‌باشند و از نظر بالینی و میکروسکوپی نمایی شبیه سارکوم یوئینگ، رابدومیوسارکوم، فیبروسارکوم، استئوژنیک سارکوم، لنفوم و سارکوم سینوویال ایجاد می‌کند. البته شاخصهای ایمونوهیستوشیمی و میکروسکوپ الکترونی و ژنتیکی سلولهای تومورال تا حد بسیار زیادی نشان داده‌اند که تومور منشاء عصبی دارد.

مقدمه

برخورد با چند مورد تومور قفسه سینه در سنین پیش از بلوغ و مطرح شدن این تشخیص، انگیزه‌ای شد که تومور آسکین شناسایی شود و بحث زیر حاصل گردآوری کلیه شاخصهای تومور مزبور می‌باشد. تومور آسکین نورواپیتلیومائی بوده، که در ناحیه قفسه سینه بروز می‌کند و انتشار این تومور در سایر نواحی مطابق شکلهای ۱ و ۲ است.

تومور آسکین غده بسیار مهاجمی می‌باشد که از نظر میکروسکوپی در تشخیص افتراقی سارکوم یوئینگ، رابدومیوسارکوم آمبریونال، لنفوم بدخیم و نوروبلاستوم متاستاتیک قرار می‌گیرد. تومور معمولا" در افراد کمتر از ۲۰ سال (به طور متوسط ۱۴/۵ سال) دیده می‌شود و در جنس مونث شایعتر (۷۵ درصد) می‌باشد ولی در بررسی

* استادیار گروه آسیب شناسی دانشگاه علوم پزشکی شهید بهشتی (مرکز پزشکی لقمان‌حکیم)
** متخصص رشته آسیب شناسی

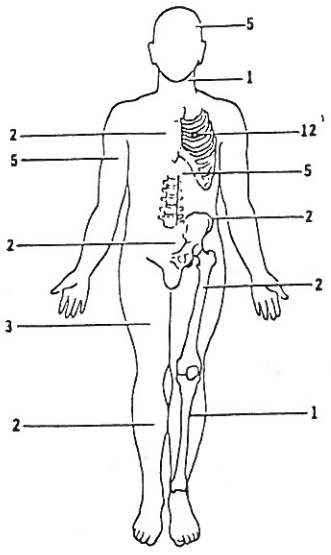

AGE: 5 - 54 yr.(21.9)
SEX: 17 ♀ - 25 ♂

- 12 cases were localized to to Thoracic wall (so-called Malignant Small Cell Tumor of Thoracopulmonary Region, or "Askin tumor").
- 3 cases arose in bone (2 femur, and 1 tibia).
- No differences were noted in morphology, immunocytochemical profile or clinical behavior between these 15 cases and the remainder.

شکل ۱) انتشار سنی، جنسی، آناتومیک در پریفرال نورواپیتلیوم اسکین هیچ‌گونه ارجحیت برای جنس زن ندارد ولی ۱۲ مورد از ۴۲ مورد آن از قفسه‌سینه منشاء می‌گیرند (۵).

دیگری هیچ ارجحیت سنی برای آنها ذکر نشده است (۳). در اینها توده قابل لمس در قفسه سینه با علائم تنفسی که به علت اثر فشاری غده پیش می‌آید، وجود دارد. در این موارد در پرتونگاری از ریه توده هوموژن متراکم و بزرگ دیده می‌شود که حفره قفسه سینه را پر کرده، در سیتی‌اسکن عدم ابتلای دنده در بسیاری از موارد وجود دارد: به این صورت که صدمه استخوانی ممکن است دیده شود ولی هیچ دلیلی وجود ندارد که خاستگاه تومور از استخوان باشد.

از نظر ماکروسکوپی به صورت توده‌ای لوبوله به قطر ۱۲-۱۴ سانتیمتر (متوسط ۶ سانتیمتر) است که دارای سطح خاکستری مایل به سفید بوده، دارای نقاط خونریزی کوچک می‌باشد.

از نظر میکروسکوپی، تومور متشکل از صفحات

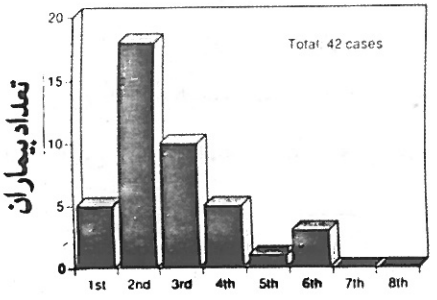

شکل ۲) انتشار سنی بیماران، انتشار بیماری در همه سنین از دهه اول تا دهه ششم دیده می‌شود. در دوره بلوغ افزایش شیوع دیده می‌شود به طوری که ۱۸ تا ۴۲ بیمار بین ۱۱-۲۰ سال داشتند (۵).

متراکم سلولهای تیره و کوچک می‌باشد که با درشت نمایی کم گرد یا لوبوله است. هر سلول هسته گرد یا

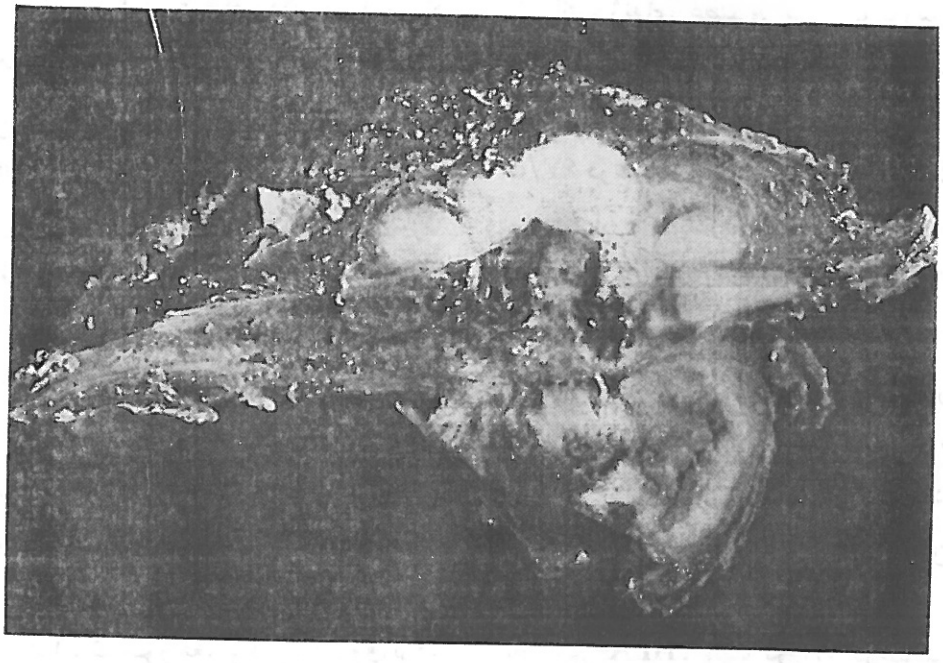

شکل ۳) تومور با سلولهای کوچک بدخیم ناحیه قفسه صدری که دنده برداشته شده را انفیلتره کرده است. نمای سفید خاکستری با نکروزهای کانونی -بر عکس نوروبلاستوم- از مشخصات نورواپی‌تلیوماهای محیطی می‌باشد (۱).

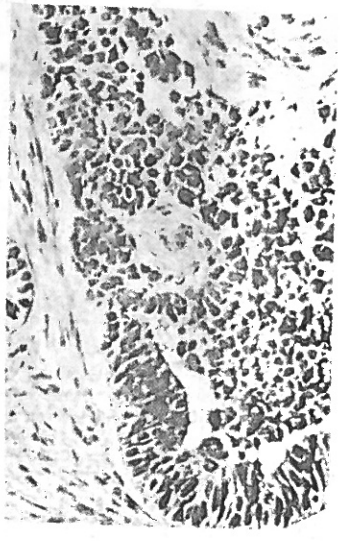

شکل ۴) طرح لوبوله در آسکین. لوبول‌های متشکل از سلولهای کوچک گرد می‌باشد که درشت‌نمایی زیاد حاوی هستکهای کوچک بوده، اغلب ساختمانهای اولیه شبیه روزت به وجود می‌آورند (۵).

کشیده‌ای دارد که حدود ۱۴-۱۵ میکرون قطر دارد. فعالیت میتوتیک آنها متوسط است و در ۵۰ درصد موارد بررسی تومورها، سلولها دور یک ناحیه مرکزی اسیدوفیلیک‌تجمع داشتند. گه‌گاه این روزت‌ها از نوع هومررایت (Homer Wright) بوده - که بعضی اوقات در اطراف عروق دیده می‌شوند. کالسیفیکاسیون دیستروفیک شایع نیست (۵).

رنگ‌آمیزی پاس در آنها به صور گوناگون جواب داده گاها" از این نظر سلولهای منفی بوده (۱) ولی موارد زیادی مثبت بودن رنگ‌آمیزی PAS حساس به دیاستاز دیده شده که حاوی مناطق قویا" مثبت می‌باشد که شبیه سارکوم یوئینگ است. این رنگ‌آمیزی در ۸۵ درصد سارکوم‌های یوئینگ مثبت می‌باشد. تومور معمولا" پرعروق بوده ولی با وجود این، نواحی نکروز در آنها شایع است.

یافته‌های میکروسکوپ الکترونی

هسته‌های این سلولها گرد یا بیضی بوده، ارگانل‌های درون یاخته‌ای، مانند میتوکندری ورتیکولوم اندوپلاسمیک طبیعی به نظر می‌رسد گلیکوژن در آن وجود داشت. در یک بررسی با وجود تجسسات زیاد فیلامانهای بینابینی و گرانولهای عصبی ترشحی و زوائد سیتوپلاسمی در آنها دیده نشد (۴)؛ در حالی که در مطالعه دیگری فیلامانهای بینابینی و گرانول‌های خشن و به تعداد زیاد که در اندازه‌های مختلف می‌باشند، دیده شد. در همین مطالعه از نظر ذرات گلیکوژن تفاوت زیادی در سلولها دیده شد، ولی این نتیجه به دست آمد که اغلب آنهایی که در میکروسکوپ معمولی از نظر گلیکوژن منفی بودند در میکروسکوپ الکترونی حاوی آن هستند (۵). بعلاوه در یک بررسی کلاژن طویل شبیه اجسام Luce bodies که در شوانوماها وجود دارد، دیده شد (۵).

یافته‌های ایمونوهیستوشیمی

آنتی ژنهای عصبی. در یک بررسی در ۹۵ درصد سلولهای این تومورها انولاز مخصوص عصب NSE (Neuron Specific Enolase) دیده شد ولی در ۶۷/۵ درصد موارد پروتئین S-100 مثبت بود. در همین بررسی ار ۳۰ بیمار حدود ۲۲ نفر آنان از نظر پادتنهای آنتی‌سیناپتوفیزین (Antisynaptophysin) مثبت بودند (۵).

سیتواسکلتون. بررسی از نظر فیلامان‌های Vimentin در ۷۵ درصد موارد مثبت بوده و نوروفیلامانها در ۳۷/۵ درصد مثبت بودند؛ در حالی که کراتین در دو مورد مثبت بود و دسمین در تمام موارد منفی گزارش شد (۵).

تظاهر HLA. آنها در ۷۸ درصد موارد از نظر بتا-۲ میکروگلوبولین β_2-microglobuline مثبت

شکل ۵) تصویر میکروسکوپ الکترونی سلولهای نورواپیتلیوم محیطی (آسکین) که با حضور زوائد عصبی کوتاه حاوی فیلامان‌های بینابینی (نورو؟) و میکرو (نورو؟) توبولها و گرانولهای مختلف خشن مشخص می‌شود (۵).

(۵) و برعکس، نوروبلاستها از این نظر منفی بودند.

بررسی کروموزومی. بررسیهای مستقیم و کشتهای کروموزومی نشان داده است که تعداد کروموزوم‌ها از ۴۵-۴۶ متغیر است و در یک بررسی مشاهده شد که در شش سلول ۴۷ کروموزوم وجود دارد که شاخص آنها وجود t(11,22) (q24,q12) می‌باشد.

بررسی انکوژنی. عدم تظاهر ژن $\frac{\text{N- myc}}{\text{myc}}$ ولی تظاهر ژن $\frac{\text{Cmyc}}{\text{C-myc}}$ در آنها واضح است (۳).

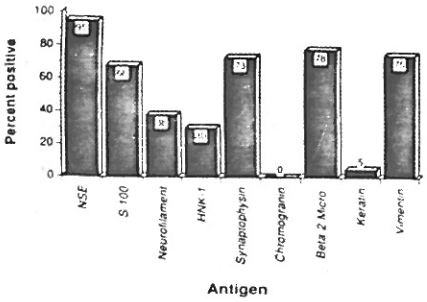

شکل ۶) نتایج ایمونوهیستوشیمی در یک بررسی: تمام شاخصهای عصبی بجز کروموگرانین در این تومورها دیده شده است. NSE آسانترین و شایعترین یافته، پس از آن سیناپتوفیزین و سپس S-100 است. نوروفیلامان و HNK-1 کمتر مثبت است و بتا-۲ میکروگلوبولین (شاخص HLA کلاس ۱) دومین پادگن شایع در آنها می‌باشد که در نوروبلاستها منفی بود (۵).

بحث و نتیجه‌گیری

بروز نئوپلاسم‌های خارج ریوی قفسه سینه در اطفال بسیار بالا است ولی بیشتر آنها را تومور آسکین (آنهایی که شواهدی دال بر مشتق بودن از منشاء نورواکتودرمال یا بدون گرفتاری دنده دارند) و سارکوم یوئینگ تشکیل داده‌اند و چون تحقیقات اخیر شواهدی دال بر وجود عناصر نورواکتودرمال در یوئینگ نیز دارند افتراق بین ین دو تومور بسیار مشکل است. درمان هر دو تومور یکسان و شامل درمان جراحی موضعی وسیع همراه با پرتودرمانی است و گه‌گاه می‌توان شیمی‌تراپی را نیز اضافه کرد تا متاستازها را کنترل کند (۳).

عواملی که نشاندهنده افتراق این دو بوده، در ضمن شاخص تومور آسکین است. آسکین معمولا" از نظر بالینی فاقد گرفتاری استخوانی بوده - در حالی که گه‌گاه می‌تواند گرفتاری دنده هم دیده شود- در حالی که یوئینگ معمولا" از دنده منشاء می‌گیرد. سیر پیشرفت تومور در آسکین بسیار سریع بوده، به طوری که بعد از تشخیص، بیمار تا ۸ ماه بیشتر زنده نمی‌ماند (۱).

از نظر میکروسکوپ نوری جزو تومورهای بدخیم با سلولهای کوچک می‌باشد که بعضی مواقع تصاویر شبه روزتی در اطراف عروق ایجاد می‌کند که دارای رگهای فراوان و نکروز می‌باشد. میتوز در حد متوسط وجود دارد. در میکروسکوپ نوری رنگ‌آمیزی گلیکوژن موارد کمتری نسبت یوئینگ مثبت نشان می‌دهد. ویژگیهای ایمونوهیستوشیمی تومور آسکین عبارتند از مثبت بودن شدید انولاز خاص عصبی (NSE) که در موارد کمتری یوئینگ نیز از این نظر مثبت است (۴)؛ بعلاوه پروتئین S-100 در یکسوم موارد آسکین مثبت است در حالی که در هیچ کدام از موارد یوئینگ مثبت نمی‌باشد (۵).

در بعضی قسمتهای کروموزوم‌های ۱۱ و ۲۲ جابجایی وجود دارد (۳). بعلاوه مثبت بودن بتا-۲ میکروگلوبولین که شاخص تومور فوق بوده (۵)، و تظاهر ژن C-Myc آن را از سایر تومورها افتراق می‌دهد و نشانگر ماهیت این نئوپلاسم است.

مراجع

1) Louis P, Dehner: Pediatric surgical pathology. Baltimore, Hong Kong, London, Sydney, Williams and Wilkins 912-917, 1987
2) Franz M, Enzinger, Sharon W. Weiss: Soft tissue tumors. Washington DC, Mosby 951-952, 1988
3) Robert C, Shamberger, Holcombe E, Glier et al: Chest wall tumors in infancy and childhood. Cancer 63:774-785, 1989
4) Fuji I, Peruaki Hongo, Yuichi Nakagawa et al: Cell culture of small round cell tumor originating in the thoracopulmonary region. Cancer 64:43-51, 1989
5) Andrea O, Cavazzone, Vito Ninfo, John Roberts, & Timothy J: Peripheral Neuroepithelioma. Alight Microscopic, Immunocytochemical and Ultrastructural study. Modern pathology 5(1): 71, 1992

Malignant small round cell tumor originating in the thoracopulmonary region " Askin Tumor "

Jadali F, Yadegar R

Shaheed Beheshti University of Medical Sciences

SUMMARY

Askin tumor is a peripheral neuroepithelioma originating in chest wall. It is a very aggressive tumor and with Ewing's sarcoma are the most frequent tumors of chest wall. The tumor is composed of small round or ovoid cells arranged in sheets with pseudorossette formation. Some times around vessels, glycogen staining is some times positive in H & E but always positive in E.M.

In E.M because of presence of neurosecretory granules and intermediate (Neuro) filaments they are supposed to have neuronal origin. On immunohistochemistry almost all of them are NSE+ and all neuronal antigens save for chromogranine are variously positive in the cells. Genetically the cells have t(11,22) and in oncologic study they express the C. myc gene. They are very aggressive clinically and the survival for them is about 8 months after diagnosis the treatment is the same as Ewing's sarcoma.