مجلهٔ دانشکده پزشکی دانشگاه علوم پزشکی شهید بهشتی
۳۲ صفحه ،شماره ۲،۱ ،سال شانزدهم

یک مورد توبرکولوم ساقه مغز در شیرخوار

دکتر مهدی شوشتریان*، دکتر سهیلا خلیل‌زاده**

خلاصه

با وجود آنکه سل در کشور ما بسیار شایع است و پزشکان به موارد فراوانی از عفونتهای سلی دستگاه عصبی مرکزی (بیشتر به‌صورت مننژیت) برخورد می‌کنند، اما توبرکولوم‌های مغز در ایران ظاهراً شیوع بالایی نداشته و کمتر گزارش می‌شوند.

در این مقاله شیرخوار ۱۴ ماهه‌ای گزارش می‌شود که با فلج نیمه راست بدن و علائم غیر اختصاصی، نظیر تب، بی‌اشتهایی و تحریک‌پذیری مراجعه داده شده است و پس از بررسی با تشخیص توبرکولوم‌های پونتو ـ مزانسفالیک تحت درمان ضد سلی قرارگرفته و بدون عارضه بهبود یافت.

در تشخیص افتراقی علائم عصبی بخصوص در کودکان و شیرخواران، بویژه با سیر تحت حاد، بایستی به فکر این بیماری بود و با مشاهده ضایعات فضاگیر در سی تی اسکن ـ مخصوصاً در حفره خلفی مغز ـ اگر محل ضایعه یا وضعیت بیمار اجازه جراحی ندهد و یا شک قوی به توبرکولوم برود، یک دوره درمان ضد سلی آزمایشی نیز توصیه می‌شود.

مقدمه

توبرکولوم گرانولاسیون ناشی از عفونت سلی است که در مغز و بسیاری نواحی دیگر بدن بروز می‌کند. این ضایعات نیز مانند سایر اشکال عفونتهای سلی در کشورهای در حال گسترش شیوع قابل ملاحظه‌ای دارند، به‌طوری که در برخی کشورها نظیر هند ۲۰ تا ۳۰ درصد ضایعات فضاگیر مغز را توبرکولومها تشکیل می‌دهند. بیماری بیشتر در کودکان کمتر از ده سال بروز کرده و قسمتهای قاعده‌ای نیمکره‌های مغز، مخچه و ساقه مغز بیشترین درصد ابتلا را دارند. توبرکولوم مانند یک ضایعه فضاگیر عمل کرده، با تشنج، علائم عصبی موضعی و با افزایش فشار داخل جمجمه بروز می‌کند.

علائم مننژیت نیز در صورت وجود همزمان مننژیت سلی و

* دانشیار گروه کودکان دانشگاه علوم‌پزشکی شهید بهشتی
** رزیدنت گروه کودکان دانشگاه علوم‌پزشکی شهید بهشتی

یا به‌علت باز شدن توبرکولوم کازئیفیه به فضای تحت عنکبوتیه و یا به داخل بطنها وجود خواهند داشت. تب، سردرد، تحریک‌پذیری، احساس کسالت، بی‌اشتهایی و کاهش وزن یافته‌های دیگری هستند که ممکن است وجود داشته باشند.

بهترین روش تشخیص انجام CT Scan مغز یا MRI می‌باشد که در بیشتر موارد قادر به نشاندادن ضایعه خواهد بود. توبرکولوم معمولاً به‌صورت ضایعه فضاگیر کم عروق (Avascular mass) همراه با خیز اطراف آن و اثرات فشاری روی ساختمانهای مجاور دیده می‌شود که پس از تزریق درون سیاهرگی ماده حاجب، افزایش چگالی (Enhancement) پیدا می‌کند. اگر به‌علت موقعیت، توبرکولوم باعث انسداد راههای خروج مایع نخاع شده باشد، هیدروسفالی ناشی از آن هم مشهود خواهد بود.

تجزیه مایع نخاع معمولاً افزایش خفیف سلولهای تک هسته‌ای و افزایش خفیف پروتئین را همراه با قند طبیعی نشان می‌دهد و ممکن است مایع نخاع کاملاً طبیعی باشد. افزایش سرعت رسوب گلبولی، کمخونی و شواهدی دال بر گرفتاری سایر نواحی بدن به عفونت سلی، اگر موجود باشند، به تشخیص کمک می‌کنند. البته روش تشخیص قطعی، نمونه‌برداری از ضایعه با جراحی مغز و آسیب‌شناسی آن است.

سیر بیماری بدون درمان پیشرونده بوده، بالاخره در اثر عوارض خود منجر به مرگ بیمار خواهد شد. درمان دارویی ضد سلی معمولاً به بهبودی می‌انجامد اگرچه امکان دارد نشانه‌ای از بیماری باقی بماند. استروئیدها نیز با کاهش خیز اطراف ضایعه، در علائم بالینی بیمار بهبودی نسبی ایجاد می‌کند.

معرفی بیمار

بیمار پسر ۱۴ ماهه‌ای است که حاصل زایمان طبیعی بوده و با علائم بی‌اشتهایی، تحریک‌پذیری، شب‌بیداری و تب از دو ماه پیش و فلج نیمه راست بدن که از یک ماه قبل شروع گردیده بود، به بیمارستان آورده شد. در سابقهٔ شخصی بجز عفونت‌های تنفسی فوقانی نکته‌ای وجود نداشت. مایه‌کوبی به‌طور کامل انجام شده بود ولی جالب اینکه تزریق ب.ث.ژ، راکتیو نبوده است. سابقه خانوادگی نیز منفی بود. در معاینه، وزن ۱۰ کیلوگرم، دور سر ۴۸ سانتیمتر و قد ۷۸ سانتیمتر بود.

در معاینه عمومی (سیستمیک) بجز تب نکته‌ای نداشت. در معاینه نورولوژیک، همی‌پلژی راست و کاهش رفلکسهای وتری یافت شد. معاینه حسی تا حدامکان نکته‌ای نداشت و بررسی ته چشمها ــ که پزشک توسط انجام شد ــ نیز طبیعی گزارش شد.

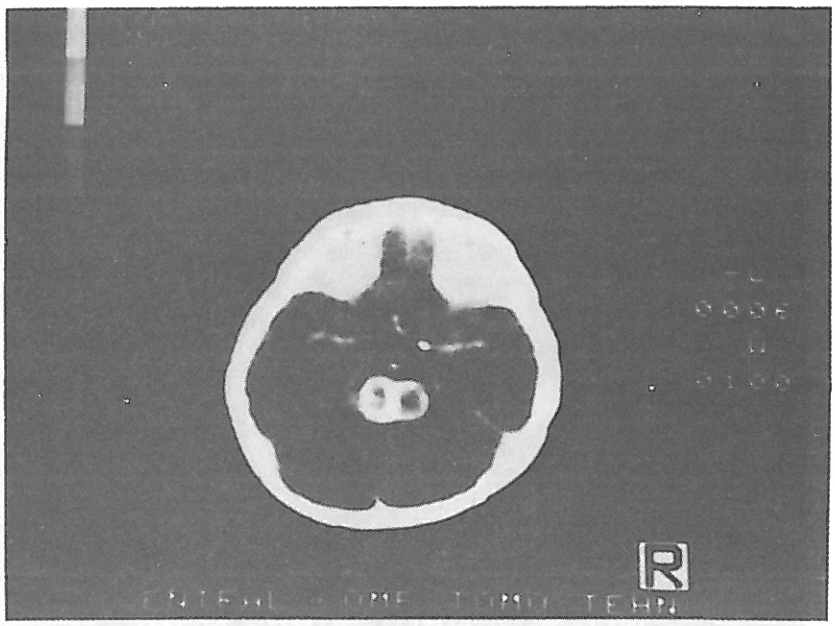

شکل یک ـ الف) وجود دو توده‌گرد و هیپردانس با مرکز هیپودانس (ring shaped) **با اشغال قسمت فوقانی پل مغزی و مغز میانی**

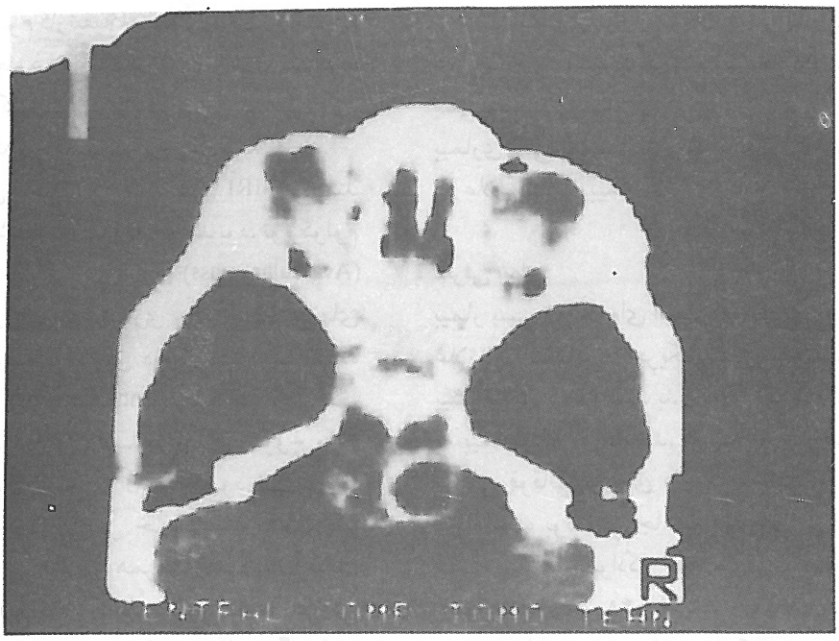

شکل یک ـ ب) دو توده با نمای بزرگتر همراه با خیز اطراف آنها

شکل ۲) ضخامت ساقه مغز با انسداد بطن چهارم همراه با ـ گشادی بطنهای سوم و طرفین

شکل ۳) بهبودی ضایعات ساقه مغز و هیدروسفالی (یک سال بعد)

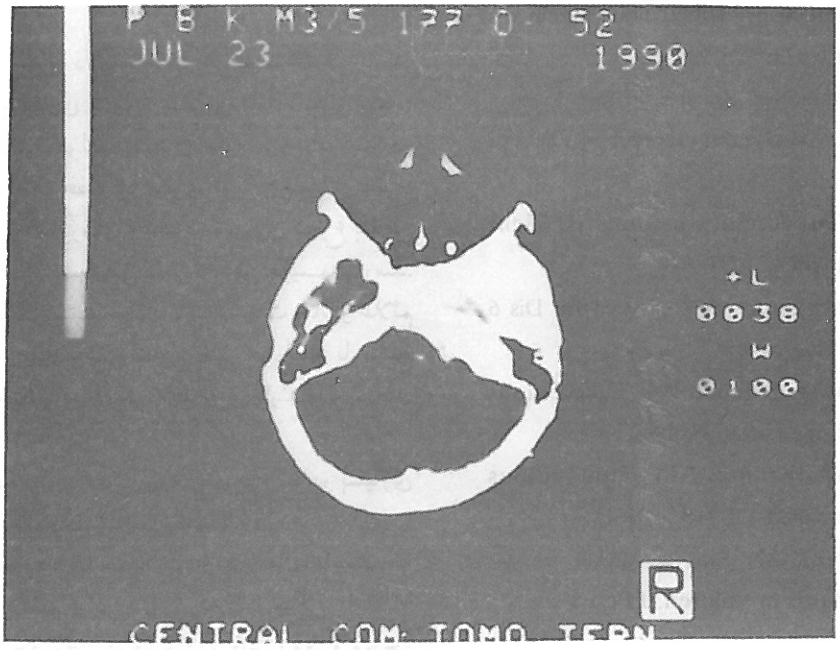

شکل ۴) ضایعات ساقه مغز و هیدروسفالی ازبین رفته است (دو سال بعد)

در شمارش گلبولی گویچه سفید ۱۲۰۰۰ با ۵۸ درصد چند هسته‌ای، ۴۰ درصد لنفوسیت توبرکولین ۸ میلیمتر بوده است. در پرتونگاری از قفسه سینه و جمجمه عارضه دیده نشد. آزمایش مایع مغزی ـ نخاعی کاملاً طبیعی بود. در CT اسکن مغز، در کلیشه‌های بدون تزریق، ضخیم شدن ساقه مغز [قسمت فوقانی پل مغزی (Pons) و مغز میانی(Midbrain)] دیده می‌شد که با انسداد بطن چهارم باعث گشادی بطنهای طرفی و سوم (هیدروسفالی انسدادی) علاوه بر انسداد کامل سیسترن Quadrigeminal شده بود (شکل ۱).

پس از تزریق ماده حاجب، دو توده گرد و هیپردانس با مرکز هیپودانس مشخص شدند (Ring shaped) که قسمت فوقانی پل مغزی و مغز میانی را اشغال کرده، به یکدیگر متصل شده بودند. اطراف دو توده خیز کاملاً مشخص وجود داشت (شکل ۲).

برای بیمار تشخیصهای آبسه، توبرکولوم، ضایعات تومورال ساقه مغز و ضایعات عروقی مطرح شد. با توجه به تست توبرکولین ۸ میلیمتر محل ضایعه، تب و بیمار با تشخیص توبرکولوم تحت درمان ایزونیازید، ریفامپیسین و استرپتومایسین قرار گرفت. پس از حدود یک ماه بهبودی واضح و پس از دو ماه درمان بهبودی کامل بدست آمد. در CT اسکن‌های مغزی کنترل ضایعات ساقه مغز و هیدروسفالی ازبین رفته‌اند (شکلهای ۳ و ۴).

بحث

تشخیص توبرکولوم مغز به دلایل زیادی می‌تواند مشکل باشد. در ممالکی که این بیماری شیوع بالایی دارد (نظیر هند) تشخیص توبرکولوم با سهولت بیشتری داده می‌شود زیرا در تشخیص افتراقی ضایعات فضاگیر مغزی قویاً و همیشه مطرح است. ولی در بسیاری کشورهای دیگر که بیماری شیوع بالایی ندارد (نظیر کشور ما) این تشخیص کمتر به ذهن طبیب می‌رسد. بعلاوه توبرکولوم مغز در بیشتر موارد با سیر تحت حاد و علائم نورولوژیک موضعی با افزایش فشار داخل جمجمه یا تشنج تظاهر می‌کند که تشخیصهای افتراقی مقدم‌تری دارند و بر اشکال تشخیص می‌افزایند.

علائم معمول عفونت یا تغییرات مایع نخاع نیز در بسیاری موارد وجود ندارند. می‌توان نتیجه گرفت که در هر بیماری با علائم فوق‌الذکر، بخصوص با سن کمتر از ۱۰ سال، بایستی به فکر توبرکولوم مغز باشیم و در صورتیکه CT اسکن یا MRI ضایعات فضاگیری، بخصوص در قسمتهای قاعده مغز و مخچه و ساقه مغز را نشان دهند، قبل از انجام اقدامات تشخیصی تهاجمی (نظیر کرانیوتومی و تکه‌برداری، آنژیوگرافی و...) از یک دوره درمان ضدسل استفاده نماییم. با اینکه برخی از پژوهندگان کرانیوتومی و تکه‌برداری از ضایعه را، برای تشخیص توبرکولوم در کشورهای در حال توسعه که شیوع بیماری در آنها بالا می‌باشد، توصیه نموده‌اند، به اعتقاد نگارنده کاری بس مشکل و در اغلب موارد غیر ممکن است. و توجه به کلینیک طفل و اینکه معمولترین علت ضایعات درون جمجمه‌ای فضاگیر در سنین پائین عمر می‌تواند توبرکولوم سلی باشد و نیز ارزش تست توبرکولین بیش از ۵ میلیمتر، که بهتر است مثبت تلقی شود، و سی‌تی اسکن مغز و همگی ارزش تشخیصی داشته و در مواردی چون بیمار ما بهتر است با تشخیص توبرکولوم سلی تحت درمان ضدسلی قرار گیرد.

مراجع

1) Lashley P M, Clarke H et al: Primary pediatric brain tumors. j . of Tropical Pediatric 37 (32), April 1991
2) Werkery NOJ, Oner J O: Tuberculous Meningitis in 30 children. Ped Inf Dis Bol 9 (8), 1990
3) Mandell et al: Principles and practice of infectious diseases. 3thed, 1990
4) Kadota RP, et al: Brain tumours in childhood. J Pediat 114: 511-19, 1989
5) Visud Hiphim P, Chemchany: Tuberculous Meningitis in children. J Pediatric 114: 875-9, 1989
6) WHO: Weekly Epidemiology Record. 16 Dec 1988
7) Feigen C: Central nervous system tuberculosis. Text of Ped Inf Dis, 1987
8) Krugmen S et al: Tuberculous meningitis. Eight edition Inf Dis of Children, 1987
9) Sabel R et al: Tuberculosis in children. Ped Inf Dis 6 (8): 557-60, 1987
10) Bhargava S, Gupta AK, Tanden PN: Tuberculous meningitis. Br J Radiol 55: 189-96, 1982
11) Idriss ZH, Sinn AA, Kronfel NM: Tuberculous meningitis. Am J Dis Child 13: 346-7, 1976
12) Sumaya CV, Simek M, Smith MHD et al: Tuberculous meningitis in children. J Ped 87: 43-9, 1975
13) Zarabi M, Sane S, et al: The chest X-Ray in the early diagnosis of TB Menfitis. Am J Dis Child 121: 389,921, 1971

A Case of systemic Lupus Erythematosus

Rood Payma Sh, Rahbar Kh, MirSaeid Ghazi, AA
Shaheed Beheshti University of Med'cal Sciences

SUMMARY

During the course of systemic lupus erythematosus in a 10 year-old girl, a goiter developed. Subclinical Hypothyroidism was found, in addition rising titer of antimicrosomal antibody and overt hypothyroidism after 6-week cessation of thyroxin tablet lead to the diagnosis of Hashimoto's thyroiditis.

Antibodies directed to the thyroid may result in an autoimmune thyroiditis in a small number of patients. WHO class IV (diffuse proliferative lupus nephritis) Which is the most common and most severe form of lupus nephritis developed in the course of disease. Patient's lupus nephritis was resistant to treatment.

The coincidence of two autoimmune diseases, systemic lupus erythematosus and Hashimoto's thyroiditis has been found in only 10 cases. To the best of our knowledge, this is the first case described in the Iranian literature.

Tuberculoma (Case report)

Shushtarian M, Khaleelzadeh S

Shaheed Beheshti University of Medical Sciences

SUMMARY

Tuberculoma of the central nervous system is one of the rare and unusual form of Tuberculous in Iranian children, that often present with mass lesion.

This is report A 14 months old boy, admitted because ahd fever, irritability, anorexies had right side hemiplegia for two months.

Positive finding was tuberculin test and CT brain scan with 2 hyperdenc mass (Ring Shaped) in the posto-mesencephal and associated arround edema.

The paitient treated with anti tuberculous drugs only and improved completely.