مجله دانشکده پزشکی دانشگاه علوم پزشکی شهید بهشتی
سال سیزدهم ، شماره ۱ و ۲ ، صفحه ۱۴

بررسی موارد بیماری
CASE REPORTS

یک مورد تیروئیدیت خاموش همراه با پورپوراترومبوسیتوپنی خودبخودی

دکتر حسین اسدیان*

خلاصه

جهت خانم ۴۸ ساله‌ای که علائم تیروتوکسیکوز داشت و در مدت دو ماه خودبخود مرتفع گردیده بود ، تشخیص بیماری تیروئیدیت خاموش داده شد . این تشخیص هم از نظر بالینی و هم آزمایشگاهی ــ مثل پایین بودن جذب ید پرتوزا و تکنیسیوم ــ تائید گردید . از طرفی روی بازوی بیمار خونمردگی (Petetia) وجود داشت که تشخیص پورپوراترومبوسیتوپنی خودبخودی (I.T.P.) نیز مطرح شد . به نظر می‌رسد که بیمار دو بیماری اتوایمون : تیروئیدیت خاموش و I.T.P. (که معتقدند یک بیماری اتوایمون است) را با هم داشته باشد .

مقدمه

تیروئیدیت خاموش یک سندرم شناخته شده می‌باشد و مشخص شده است که یکی از علل شایع تیروتوکسیکوز موقتی می‌باشد . از نشانه‌های آن کم شدن جذب ید پرتوزا (رادیواکتیو) و اینکه در فاصله چند ماه خودبخود جذب می‌شود (۱) .

اگرچه مکانیزم اصلی علت این تیروئیدیت هنوز معلوم نیست اما بیماری اتوایمون را قویا به‌عنوان علت پیشنهاد می‌کنند (۱ و ۲) . پورپوراترومبوسیتوپنی خودبخودی یک نوع کمبود پلاکت است که عامل خاصی به‌عنوان علت برای آن مشخص نشده ولی در بیشتر بیماران مسئله اتوایمون نقش داشته است .

توام بودن بیماری گراو (Grave's disease) با I.T.P مسجل شده است درصورتی که از همراه بودن I.T.P با تیروئیدیت خاموش گزارش زیادی در دست نیست .

گزارش بیمار

خانم ۴۸ ساله خانه‌دار ، دو سال پیش به علت ناراحتی ناشی از تپش قلب ، لرزش انگشتان عرق فراوان و از دست دادن وزن ــ که از دو هفته قبل به این عوارض پی برده بود ــ به درمانگاه مراجعه نمود . در این دو هفته بیمار تب ، درد روی ناحیه تیروئید و گلو نداشته است . از ۵ سال قبل او گاهگاهی متوجه خونمردگی روی بازوی خود می‌شده است .

از نظر پیشینه خانوادگی غیر از مادر او که دیابت داشت نکته مثبت دیگری وجود نداشت . در معاینه فیزیکی ، بیمار ظاهرا سالم به نظر می‌رسید ، قد او ۱۵۲ سانتیمتر ، وزن ۵۲ کیلوگرم ، فشارخون $\frac{۱۴۰}{۹۰}$ میلیمتر جیوه ، حرارت ۳۶/۹ درجه سانتیگراد و نبض منظم و ۱۰۵ بار در دقیقه ضربان داشت . پوست مرطوب با لرزش انگشتان و خونمردگی روی هردو بازو که جای خاراندن آنها مشخص بود . بیمار اگزوفتالمی یا علائم دیگری از بیماری گراو نداشت .

---

* استادیار گروه داخلی دانشگاه علوم پزشکی شهید بهشتی

در معاینه، غده تیروئید از نظر قوام سخت، دارای قابلیت ارتجاع و به‌طور یکنواخت بزرگ و اندازه هرلوب ۳×۳ سانتیمتر بود. در سمع قلب تاکی‌کاردی بدون آریتمی شنیده می‌شد و سایر معاینات بدنی نکته قابل توجهی را نشان نمی‌داد.

در بررسی آزمایشگاهی، الکترولیت‌ها طبیعی، آزمون کارکرد کبد طبیعی بود ولی SGPT (۳۸ واحد بین‌المللی در لیتر) کمی بالا و کلسترول (۱۴۴ میلی‌گرم درصد) کمی پائین بود. CRP (C-Reactive Protein) منفی و سدیمانتاسیون ۲ میلیمتر در ساعت بود. از نظر بررسیهای ایمنی شناختی، پادتن ضد پلاکت منفی، آنتی‌تیروگلوبولین ۱:۶۴۰۰ ($1:80^2$) و آنتی‌میکروزومال پادتن ۱:۴۰۰ ($1:20^2$) بود.

غلظت تیروکسین سرم (T_4) تیروکسین آزاد FT_4، تری‌یدوتیرونین (T_3)، تیروتروپین (TSH) و پادتن گیرنده تیروتروپین (Thyrotropin receptor-antibody) بوسیله رادیوایمونواسی اندازه‌گیری شدند. میزان طبیعی تیروکسین (T_4) ۵–۱۲ میکروگرم درصد، تری‌یدوتیرونین ۰/۹–۱۰۹ نانوگرم در سانتیمتر مکعب، تیروکسین آزاد ۰/۹–۲ نانوگرم درصد، TSH کمتر از ۸ میلی واحد در سانتیمتر مکعب و پادتن گیرنده تیروتروپین (TRAb) کمتر از ۱۰ درصد بود. آنتی‌تیروگلوبولین پادتن و آنتی‌میکروزومال پادتن بوسیله کیت هماگلوتینین (Hemaglutination kits) اندازه‌گیری شدند.

آزمونهای کارکرد تیروئید

تیروکسین (T_4) ۱۹/۳ میکروگرم درصد
تیروکسین آزاد (FT_4) ۵/۳۲ نانوگرم درصد
تری‌یدوتیرونین (T_3) ۲/۵۳ نانوگرم در سانتیمتر مکعب
تیروتروپین (TSH) ۱ میلی واحد در سانتیمتر مکعب
و پادتن گیرنده تیروتروپین ۳/۶ درصد بود.

همانطور که در شکل ۱ مشاهده می‌شود، اسکن تیروئید انجام شده با تکنیسیوم جذب نداشته و جذب ۲۴ ساعته I^{123} سه درصد بوده است؛ درصورتی‌که، جذب تکنیسیوم ($TC^{99}O4^-$) در سال بعد به حد طبیعی رسیده است.

بررسی خونی

هموگلوبین ۱۴/۲ گرم درصد، هماتوکریت (Hct) ۴۲/۹ درصد، گویچه‌های سفید ۷۲۰۰، پلاکت‌ها پایین ۲۴۰۰۰ ($2/4\times10^4$) در هر میلیمتر مکعب، زمان انعقاد ۳/۵ دقیقه و زمان سیلان ۱/۵ دقیقه بود. علاوه‌بر آن بزل (پونکسیون) مغز استخوان به‌عمل آمد که تعداد مگاکاریوسیت‌ها زیاد شده بودند (۱۳۲ در هر میلیمتر مکعب). براساس این نتیجه‌ها تشخیص I.T.P داده شد. امتحان بافت‌شناسی (هیستولوژی) غده تیروئید به‌علت احتمال خونریزی انجام نگردید.

بدون هیچ نوع درمان، سطح تری‌یدوتیرونین، تیروکسین و تیروکسین آزاد خودبخود کم شد (نمودار ۱).

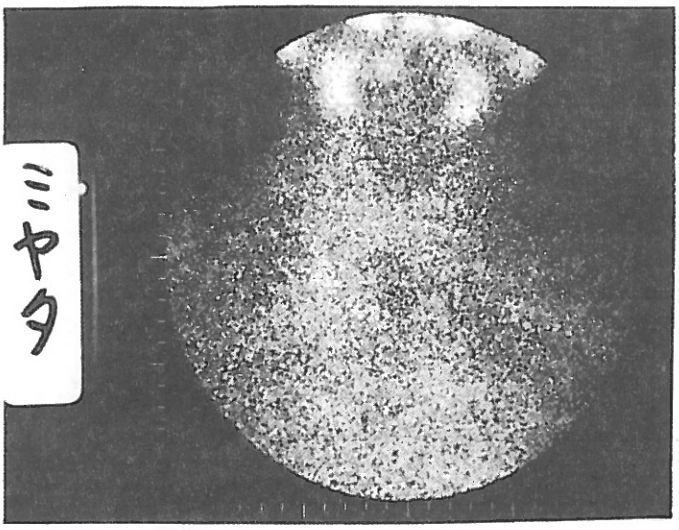

شکل ۱– الف) اسکن تیروئید با تکنیسیوم، سال ۶۶ جذب نداشت

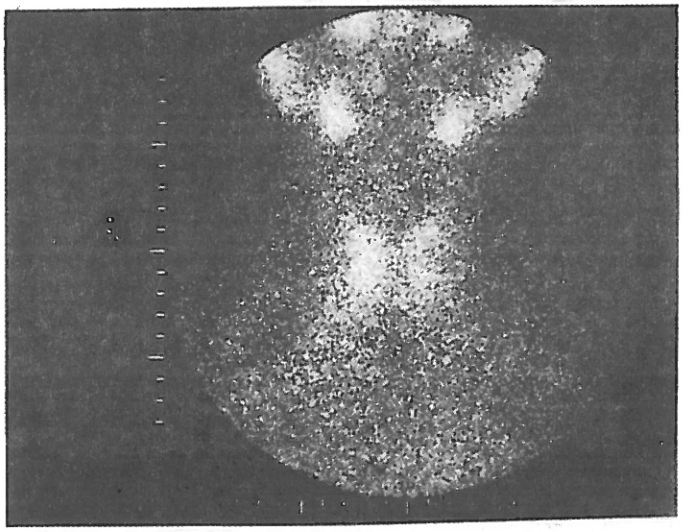

شکل ۱– ب) اسکن تیروئید با تکنیسیوم، در سال ۶۷ جذب در حد طبیعی بود

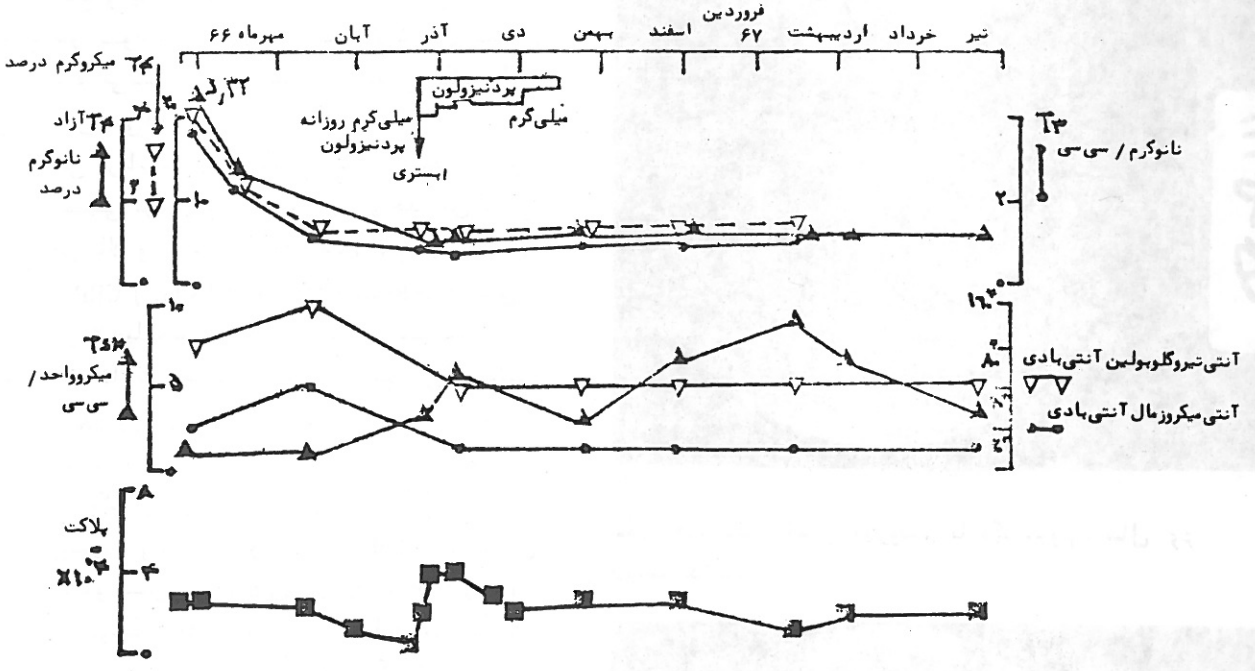

نمودار ۱. دوره بالینی بیمار

و بعد از دو ماه به حالت طبیعی بازگشت. در این زمان آنتی‌تیروگلوبولین ($1:160^2$) و آنتی‌میکروزومال پادتن ($1:40^2$) زیاد شده بودند. CRP منفی ولی با این حال سدیمان (سرعت رسوب گویچه‌های سرخ) بالا نرفت. اگرچه کارکرد تیروئید خودبخود اصلاح گردید ولی شمارش پلاکت‌ها از $2/7\times10^4$ به $0/6\times10^4$ در میلیمتر مکعب کاهش یافت. بنابراین، دو ماه بعد از بیماری روزانه ۴۰ میلی‌گرم پردنیزولون شروع گردید. با این درمان، تعداد پلاکت‌ها تا حد $4/1\times10^4$ افزایش یافت. دو ماه بعد به‌علت عوارض دارو، استروئید قطع گردید ولی مجددا تعداد پلاکت‌ها به $2/6\times10^4$ در میلیمتر مکعب کاهش یافت.

بحث

درمورد این بیمار بنابه دلایل زیر تشخیص تیروئیدیت خاموش گذاشته شد:

۱) علائم بالینی تیروتوکسیکوز با زیاد شدن سطح پلاسمائی هورمون تیروئید. ۲) پایین بودن جذب ید پرتوزا یا تکنیسیوم. ۳) نداشتن درد تیروئید یا درد روی آن و تب. ۴) بالا نبودن سدیمانتاسیون. ۵) هردو علائم بالینی و هورمونهای تیروئید و جذب ید پرتوزا و تکنیسیوم، در فاصله ۲ـ۶ ماه بدون هیچ نوع درمان خودبخود اصلاح شدند (۱). علاوه‌بر آن، به علت پایین بودن شمارش پلاکت‌ها در خون محیطی و زیاد شدن تعداد مگاکاریوسیت‌ها در مغز استخوان تشخیص I.T.P داده شد. پادتن ضد پلاکت که قبلا در این بیماران حدود ۱۹ـ۳۶ درصد گزارش شده بود (۳)، در این بیمار منفی بود. اگرچه بقیه تستهای آزمونهای ایمنی شناختی مثل ایمون کمپلکس انجام نشد ولی ما این مرحله اتوایمون را مربوط به I.T.P می‌دانیم. درمورد غده تیروئید گرچه نتوانستیم، به‌علت احتمال خونریزی، از طریق بافت‌شناسی آن را تائید کنیم ولی باید در نظر داشت که تیروئید بزرگ، سفت، بدون درد همراه با زیاد شدن عیار آنتی‌تیروگلوبولین و آنتی‌ـ میکروزومال، آنتی‌بادی تشخیص تیروئیدیت هاشیموتو (Hashimoto's thyroiditis) معقول به نظر می‌رسد.

می‌دانیم که علت اصلی تیروئیدیت خاموش نامشخص است، ولی، دلایل اخیر روشن می‌کند که سازوکار (مکانیسم) اتوایمون، مربوط به تیروئیدیت هاشیموتو می‌باشد (۱ و ۲): برای مثال، از نظر بافت‌شناسی، تیروئیدیت خاموش یک تیروئیدیت لنفوسیتیک یا تیروئیدیت مزمن است (۴)، که از تیروئیدیت تحت حاد تمیز داده می‌شود. علاوه‌بر آن، گزارش شده است که در بیماری که دچار تیروئیدیت خاموش است، عیار آنتی‌تیروگلوبولین آنتی بادی و آنتی‌میکروزومال آنتی‌بادی بالاست (۵ و ۶). دستاوردهای یاد شده این نکته را مطرح می‌کند که تیروئیدیت خاموش شکلی از تیروئیدیت مزمن است (۷ و ۸).

مشخص شده‌است‌که درصد بالایی از بیمارانی که گرفتار بیماری گراو هستند به I.T.P نیز دچار می‌باشند (۹) گرچه، علیرغم اینکه بیمارانی که به تیروئیدیت هاشیموتو مبتلا هستند، میزان شیوع خونریزی و ترومبوسیتوپنی بالا است (۱۰)، ولی با اطلاعاتی که در دست است فقط چندین مورد توام بودن I.T.P و تیروئیدیت هاشیموتو گزارش شده است (۱۱ و ۱۲). از طرفی تابحال موارد زیادی از تیروئیدیت خاموش همراه با I.T.P گزارش نشده است. لذا، به نظر می‌رسد که معرفی این بیمار جالب باشد.

مراجع

1. Nikolai TF: Silent thyroiditis. In: The thyroid. Fifth Eds (Ingbar SH and Braverman LE, eds), Lippincot, Philadelphia, 1986, pp 1098-1106
2. Tajiri J, Higashi K, Morita M, et al: Elevation of anti DNA antibody titer during thyrotoxicosis phase of silent thyroiditis. Arch Intern Med 146:1623, 1986
3. Yasunaga K: Idiopathic thrombocytopenic purpura. Nihon-Rinsyo (supple) 41: 691, 1983
4. Nikolai TF, Brosseau J, Kellrick MA, et al: Lymphocytic thyroiditis with spontaneously resolving hyperthyroidism(silent thyroiditis). Arch Intern Med 140:478, 1980
5. Dorfman SG, Cooperman MT, Nelson RG, et al: Painless thyroiditis and transient hyperthyroidism without goiter. Ann Intern Med 86:24, 1977
6. Humburger JI, Meier DA: A silent thyroiditis and postpartum silent thyroiditis forms chronic thyroiditis or different (new) forms of viral thyroiditis? In: Controversies in clinical thyroidology (Hambarger JI, Miller JM, eds) Springer-Verlag Inc, New York, 1981, pp 21-67
7. Papapetrou PP, Jackson IMD: Thyrotoxicosis due to silent thyroiditis. Lancet 1:361, 1975
8. Woolf PP, Daly R: Thyrotoxicosis with painless thyroiditis. Am J Med 60:73, 1976
9. Volpe T: Autoimmune Thyroiditis. In: Thyroid gland. (Van Middle Swarthed.), year book Medical Publisher Inc. Chicago, 1986, pp 281-95
10. Hymes K, Blum M, Lackner H, et al: Easy bruising, Thrombocytopenia, and elevated immunoglobulin G. In: Grave's disease and Hashimoto's thyroiditis. Ann Intern Med 94: 27-30, 1981
11. Crabtree GR, Lee JC, cornwell GG, et al: Autoimmune thrombocytopenic purpura and Hashimoto's thyroiditis. Ann Intern Med 83: 371-372, 1975
12. Sakurai H, Sakura M, Nose K, et al: A case of idiopathic thrombocytopenic purpura associated with chronic thyroiditis. Sogo-Rinsyo 34: 1011-1015, 1985