مجلهٔ دانشکدهٔ پزشکی دانشگاه علوم پزشکی شهید بهشتی
سال دوازدهم ، شماره‌های ۱ و ۲، صفحه ۵۱

گزارش یک مورد سندرم ماکون ـ آلبرایت با علائم بلوغ زودرس*

دکتر مرضیه غفارنژاد**، دکتر فریدون عزیزی***

خلاصه

دختر ۴ ساله‌ای با علایم بلوغ زودرس شامل رشد پستانها و موهای ناحیه زهار و عادت ماهانه از سن ۲/۵ سالگی مورد بررسی قرار گرفت . لکه های شیر قهوه ای رنگ با کناره‌های دندانه‌دار در قسمت زیادی از پوست بدن وجود داشت . پرتونگاری از استخوانها ، کیست‌های متعدد در لگن و ناحیه متافیز استخوان ران را نشان داد و تشخیص سندرم ماکون ـ آلبرایت داده شد . آزمایشهای هورمونی شامل اندازه‌گیری غلظت T_4 ، T_3 ، TSH ، LH ، FSH ، DHEA ، بتاساب یونیت HCG ، تستوسترون ، کلسیم و فسفر کاملا" طبیعی بودند . در سونوگرافی بیمار در تخمدان چپ یک کیست دیده شد . درمان با مدروکسی پروژسترون و سپیروترون استات موفقیت‌آمیز بود .

یکی از سندرمهای مادرزادی که منجر به بلوغ زودرس می‌گردد سندرم ماکون ـ آلبرایت یا Polyostotic fibrous dysplasia می‌باشد که اولین بار در سال ۱۹۳۷ توسط آلبرایت و همکارانش شناسایی و گزارش شده است. نشانه‌های سه گانه تشخیصی این سندرم شامل: دیسپلازی فیبروز استخوانهای مختلف بدن ؛ لکه های شیر قهوه ای پوستی و علایم بلوغ زودرس می‌باشد (۱ و ۲) .

در تیر ماه سال ۱۳۶۶ دختربچه ای با خصوصیاتی شبیه به سندرم آلبرایت دیده شد که در زیر توضیح داده می‌شود .

معرفی بیمار

دختر ۴ ساله‌ای توسط پدرش به درمانگاه بیمارستان زنان مراجعه می‌کند . نگرانی اصلی پدر بیمار خونریزی ماهانه بود که از ۱/۵ سال قبل شروع شده بود و نکتهٔ دیگر رشد غیرطبیعی هر دو پستان بود. بیمار فرزند هفتم خانواده است که به گفتهٔ مادر بیمار زایمان وی نسبتا" مشکل بوده و نوزاد در دوران شیرخوارگی بیقراری داشته است . در سایر فرزندان خانواده و فامیل چنین مشکلی وجود نداشت .

بیمار در دو سالگی شروع به راه رفتن می‌کند و در ۲/۵ سالگی سینه ها رشد یافته و سپس دچار خونریزی ماهانه

---

* این مقاله در کنگره بیماریهای غدد درون‌ریز که از ۱۵ تا ۱۷ آذرماه ۱۳۶۷ در دانشگاه علوم پزشکی شهید بهشتی تهران برگزار گردید ، ارائه شد .

** دانشکده پزشکی دانشگاه علوم پزشکی تهران
*** استاد دانشکده پزشکی دانشگاه علوم پزشکی شهید بهشتی

می‌شود .

در معاینات فیزیکی لکه های شیر قهوه ای بزرگ بـه اندازه‌های مختلف در ناحیه زیر چانه ، پشت گوش، گردن ، نیمه راست بدن، قسمت فوقانی ران ، قسمت خلفی کمر و ران ، روی سینه و بازوی چپ وجود داشت (شکل شماره ۱ و ۲) . کنار لکه های فوق دندانه دار بـود . ضایعات فوق از

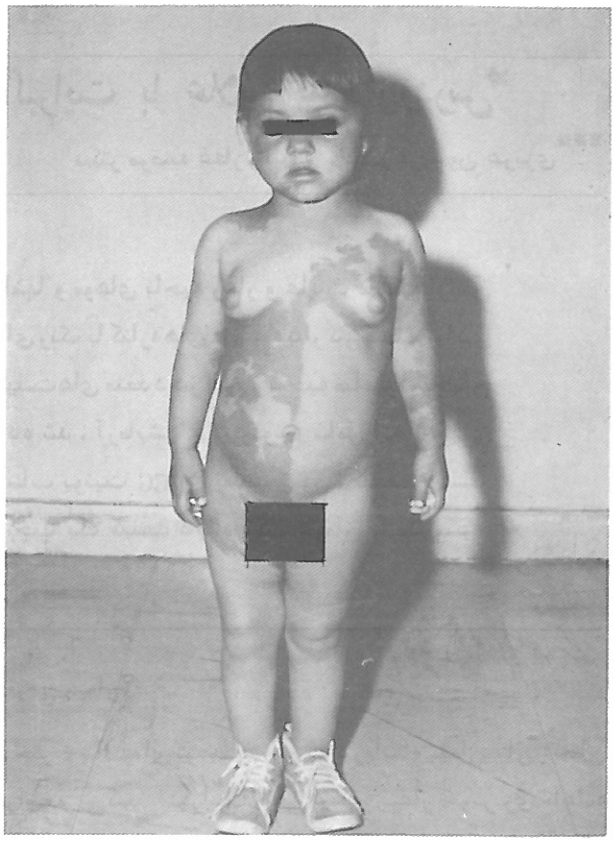

شکل ۱

ابتدای تولد وجود داشته که به تدریج شدت می‌یابد . رشد پستانها کاملا" مشخص بود (درجه ۲ تقسیم‌بندی مارشال و تانر) و رشد ناحیهٔ فرج مشخص و موهای نازک این ناحیه (شکل ۳) و ناحیهٔ زیربغل دیده می‌شد (درجه ۲ تقسیم ـ بندی مارشال و تانر) . پای راست بیمار به هنگام راه رفتن می‌لنگید . قد بیمار ۹۳ سانتیمتر و وزن ۱۴/۵ کیلوگرم بود .

آزمایش کامل ادرار و فرمول شمارش طبیعی ، هموگلوبین ۹/۴ میلیگرم درصد ، هماتوکریت ۲۹ درصد ، سدیمانتاسیون در ساعت اول و دوم ۲۷ و ۶۲ میلیمتر بـود . غلظت T_4 سرم ۱۰/۵ میکروگرم درصد میلی‌لیتر (طبیعی ۴/۵ـ ۱۲/۵). جذب T_3 توسط رزین ۲۸ درصد (طبیعی ۲۵ ـ ۳۷) ؛ غلظت

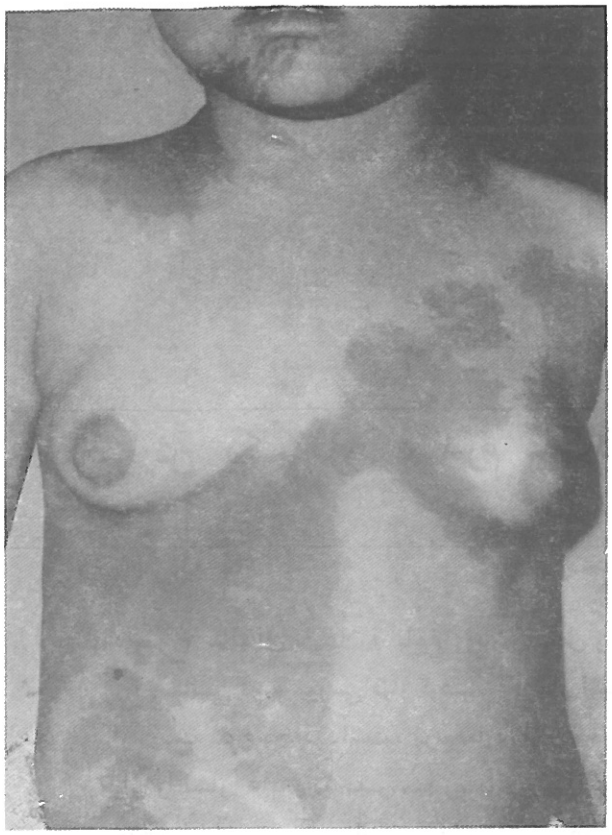

شکل ۲

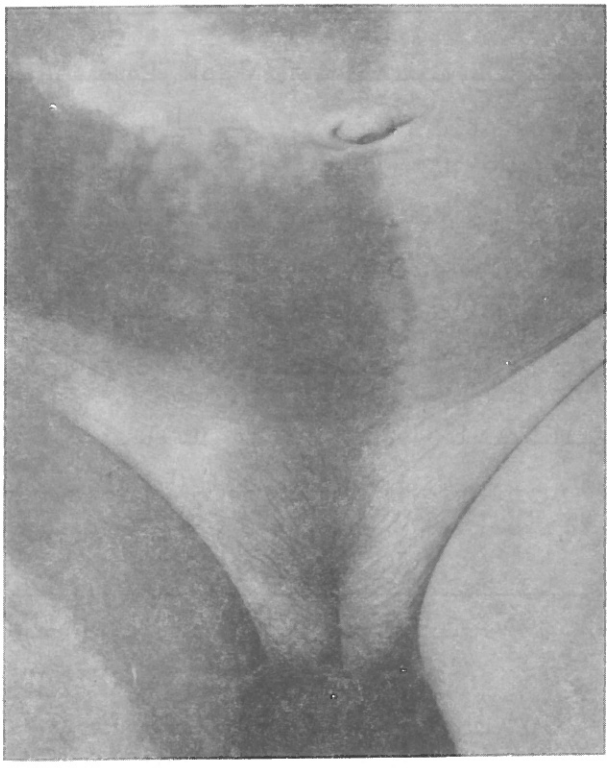

شکل ۳

TSH سرم ۲/۵ میکرویونیت در میلی‌لیتر (طبیعی ۲ – ۹) ؛ FSH برابر ۰/۱۵ میلی‌یونیت در میلی‌لیتر (طبیعی برای بالغین ۲ – ۸) ؛ LH برابر ۱/۹ میلی‌یونیت در میلی‌لیتر (طبیعی برای بالغین ۳ – ۱۴) ؛ غلظت دی‌هیدرواپی – اندروسترون سولفات ۲/۷ میکروگرم در ۱۰۰ میلی‌لیتر (طبیعی برای بالغین ۳۵ – ۴۳) ؛ غلظت تستوسترون ۰/۱ نانوگرم در ۱۰۰ میلی‌لیتر (طبیعی برای زنان بالغ ۱۵ – ۱۱۰) و میزان بتا ساب یونیت HCG برابر ۰/۵ میلی‌یونیت در میلی‌لیتر (طبیعی برای زنان بالغ ۰ – ۵) ؛ غلظت کلسیم سرم ۹/۳ میلیگرم درصد (طبیعی ۸/۵ – ۱۰) ؛ فسفر سرم ۴/۲ میلیگرم درصد (طبیعی ۲/۵ – ۴/۸) و الکالن فسفاتاز ۱۵۰ واحد (طبیعی برای کودکان تا ۳۰۰) بود .

پرتونگاری قفسه صدری طبیعی بود . رادیوگرافی از مچ هر دو دست انجام گرفت که سن استخوانی معادل ۸ سالگی و کیست‌های متعدد در ناحیه متافیز و دیافیز متاکارپ هر دو دست موجود بود (شکل ۴) . در پرتونگاری لگن کیست‌های متعدد در لگن و ناحیه متافیز استخوان ران دیده شد (شکل ۵) .

پرتونگاری از جمجمه ، الکتروآنسفالوگرام و سی‌تی‌اسکن طبیعی بودند .

بیمار با تشخیص بلوغ زودرس (سندرم ماکون – آلبرایت) و تسریع رشد استخوانی تحت درمان با مدروکسی پروژسترون استات طویل‌الاثر که هر هفته ۱۵۰ میلیگرم در داخل عضله‌اش تزریق می‌شد ، قرار گرفت . به دنبال تجویز دارو ، خونریزی قاعدگی قطع گردید ، رشد سینه‌ها متوقف و از حجم آنها کاسته گردید . به دنبال ۷ ماه قطع قاعدگی (amenorrhea) ، بیمار دچار لکه‌بینی و رشد مجدد پستانها شد ؛ که این به علت عدم دسترسی به مدروکسی پروژسترون طویل‌الاثر بود . درمان با روزانه ۲۵ میلیگرم سیپروترون استات شروع و لکه‌بینی متوقف شد . بیمار ، مجددا" در شهریور سال ۶۷ به علت عدم دسترسی به دارو و لکه‌بینی به مدت ۱۰ روز مراجعه کرد . این بار رشد موهای زهار و زیربغل کاملا" مشخص بودند و حجم سینه‌ها مجددا" افزایش یافته بود . سونوگرافی بیمار نشان داد که در تخمدان چپ کیستی به ابعاد ۳×۳×۴ وجود دارد . در سونوگرافی دو هفته بعد – بدون آنکه درمانی انجام شده باشد – مشاهده شد که کیست به نحو چشمگیری

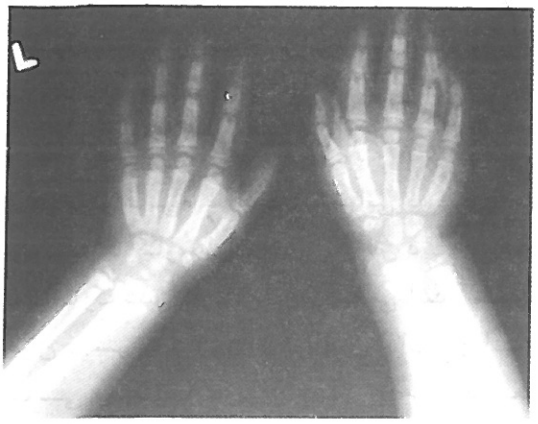

شکل ۴

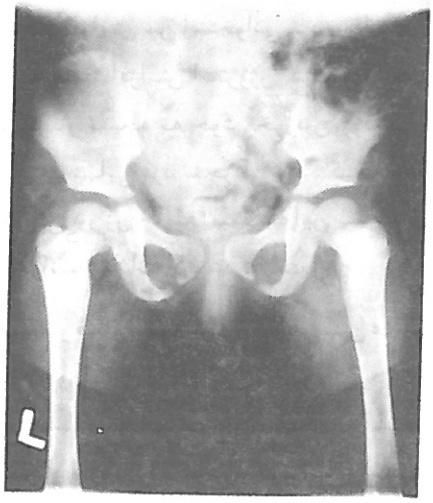

شکل ۵

کاهش یافته است .

بحث

یکی از علل بلوغ زودرس کاذب ، سندرم ماکون – آلبرایت می‌باشد که شامل دیسپلازی فیبروز استخوان ، لکه‌های کافئوله پوستی و علایم بلوغ زودرس می‌باشد (۱ و ۲) . این سندرم در پسرها نیز دیده می‌شود (۳) ولی در دختران شایعتر است .

ضایعات استخوانی در سندرم فوق به شکل کیست‌های متعدد و منتشر با فقدان ساختمان ترابکولار در استخوانهای مختلف بدن دیده می‌شوند . کیست‌های استخوانی شبیه به ضایعاتی است که در هیپرپاراتیروئیدیسم دیده می‌شود ؛ ولی ، در بیماران ، از نظر بالینی ، پرکاری تیروئید دیده نشد و میزان PTH سرم آنان طبیعی بود (۴) . ضایعات استخوانی ممکن است بدون علامت باشند و یا ایجاد شکستگی نمایند .

استخوانهای مختلف مانند : کرانیوفاسیال ، آرواره ، قسمت متافیز و دیافیز استخوانهای دراز ، استخوانهای کف دست و لگن گرفتار می‌شوند (۱ و ۲) .

در پرتوشناسی ، ضایعات استخوانی به صورت مناطق رادیولوسنت با کناره‌های صاف و مشخص دیده می‌شود که همراه با نازک شدن کورتکس آن ناحیه می‌باشد . تغییر شکل استخوان بیشتر به شکل Coxa Vara ، انحنای استخوان درشت نـی و شکاف هـاریسون دیده می‌شود . ضـایعه در استخوانهای صورت ممکن است منجر به تغییر شکل صورت (صورت شیری) گردد . وجود عارضه در استخوانهای گیجگاهی ممکن است به از دست دادن شنوایی و انسداد گوش خارجی منجر گردد . افزایش سن استخوانی ـ در مقایسه با سن واقعی بیمار ـ به علت افزایش استروژن در دوران قبل از بلـوغ می‌باشد که در نتیجه به جوش خوردن زودرس اپی‌فیزها و کوتاه شدن قد نهایی فرد منجر می‌شود . گیرنده‌های استروژن و پروژسترونی در زن حاملهٔ مبتلا به این سندرم ، دریافته‌های استخوانساز نشانداده شده است (۵) .

کلسیم و فسفر معمولا" قبل از ظاهر شدن علایم استخوانی طبیعی بوده و آلکالن فسفاتاز در یک سوم موارد ، بالا می‌باشد . در بیمار ۴ ساله ما ، کیست‌های متعدد در استخوانهای کف دست ، لگن و متافیز ران موجود بود ، سن استخوانی معادل ۸ سالگی و میزان کلسیم و فسفر و آلکالن فسفاتـاز در حد طبیعی بودند .

شایعترین تظاهر بیماری ، ضایعات پوستی می‌باشد که از ماکولهای قهوه‌ای تیره تا روشن تشکیل می‌گردد و محل قرار گرفتن لکه‌های فوق به طرفی که ضایعه استخوانی وجود دارد ، متمایل هستند (۲) . کناره‌های این لکه‌ها معمولا" نا ـ منظم بوده و برخلاف کنار صاف ماکولهای پیگمانته در نورو ـ فیبروماتوز ، لکه‌های شیر قهوه‌ای در نواحی پشت ، باسن ، استخوان خاجی و حتی سر دیده می‌شوند .

در بیمار مورد مطالعه ما ، لکه‌های قهوه‌ای با اندازهٔ بزرگ در نیمه راست بدن ، نواحی : زیر چانه ، گردن ، کمر ، شکم ، ران ، سینه و بازوی چپ وجود داشت ، و کنارهٔ ضایعه پوستی دندانه‌دار بود .

بلوغ زودرس جنسی با علت نامشخص بیشتر در زنان و ندرتا" در مردان دیده می‌شود (۲ و ۳) . رشد پستانها و دستگاه تناسلی خارجی ، رشد موهای ناحیه زهار و نهایتا" پیدایش خونریزی زودرس از علایم بارز می‌باشد . غلظت استروژن سرم بالا است ولی ممکن است گونادوتروپین‌هـا پایین (۴) ، در حد طبیعی برای زن بالغ (۶) و یا افزایش یافته باشند (۷) . در موردی که گونادوتروپین‌ها پایین بودند ، پس از تزریق هورمون آزاد کننده گونادوتروپین (GnRH) افزایش مشاهده نشد (۴) .

در برخی از بیماران ، کیست‌های تخمدان اتونوم با فعالیت زیـاد وجود داشته است (۸) که آن را علت بلوغ زودرس دانسته‌اند . مع هذا مشخص نیست که این کیست‌ها به علت تحریک قبلی گونادوتروپین‌ها ایجاد نشده باشند . گزارشهای موجود نشان می‌دهد که باروری در هر دو جنس روی می‌دهد (۲ و ۳) .

در بیمار ما ، رشد دو طرفهٔ پستان و دستگاه تناسلی خارجی و رشد موهای ناحیه زهار و زیر بغل مشهود بود و اطرافیان بیمار ، آغاز خونریزی واژینال را از ۲/۵ سالگی گزارش می‌کردند . افزایش گونادوتروپین‌ها در ایـن بیمار دیده نشد و کارکرد سایر غدد مترشحه داخلی نیز طبیعی بود . وجود ضایعهٔ فضاگیر مغزی و یا تومور هیپوفیز توسط آزمونهای مختلف رد شد و در آخریـن سونوگرافی وجود کیست تخمدان به اثبات رسید . این بیماری ممکن است بـا هیپرپلازی مولتی ندولر غدد فوق کلیوی ، سندرم کوشینگ (۹ و ۱۰) ، پرکاری تیروئید (۱۱) ، آدنومهای تولید کننده هورمون رشد (۶ و ۱۲) و افزایش پرولاکتین (۶) همراه باشد .

هدف از درمان ـ مانند سایر علل ایجاد کننده بلوغ زودرس ـ به تعویق انداختن رشد سریع استخوان و همزمان کردن رشد استخوانی و سن کودک می‌باشد که تا سنین ۱۰ تا ۱۲ سالگی ادامه می‌یابد . در گذشته درمان انتخابی تجویز مدروکسی پروژسترون طویل الاثر بـا دوز بالا بود که بدین تـرتیب گونـادوتروپین‌هـا مهـار شونـد (۱۳) . تجویـز دارو ، کاهش در انـدازهٔ پستان توأم بـا کاهش فعـالیت استروژنی در اسمیر واژینال و قطع عادت ماهانه را درپی دارد . رشد طبیعی استخوان با تجویز مدروکسی پروژسترون طویل الاثر همیشه به دست نمی‌آید و در بعضی موارد ، این دارو ناامید کننده می‌باشد (۱۳ و ۱۴) .

۱۷ ـ α اتینیل تستوسترون (دانازول) با سازوکار (مکانیسم) آنتی‌گونادوتروپیک و مشتقات فنوتیازین‌ها از طریق ایجاد هیپرپرولاکتینمیا و مهار FSH و LH در درمان عارضه مصرف شده‌اند (۱۴). سپیروترون استات داروی آنتی‌آندروژن دیگری است که در درمان مورد استفاده قرار می‌گیرد (۱۵). جدیدترین روش درمانی بسیار موءثر برای متوقف کردن بلوغ زودرس، آگونیست‌های طویل‌الاثر GnRH می‌باشند که اثرات داروها قابلیت برگشت دارد. این داروها از راه خنثی کردن (Desensitization) گیرنده‌های هیپوفیزی اعمال اثر کرده و رها شدن گونادوتروپین‌ها را مهار می‌کنند و در نتیجه تغییرات بلوغ قطع می‌گردد (۱۶ و ۱۷).

بیمار ما ابتدا با مدروکسی پروژسترون استات تزریقی ۱۵۰ میلیگرم هفته‌ای یک بار درمان شد ؛ یک ماه بعد از درمان، قطع قاعدگی و کاهش حجم پستان مشاهده شد. مجددا" پس از ۷ ماه آمنوره، عدم دسترسی به دارو باعث شد که بیمار دچار لکه‌بینی شود و پستانها دوباره رشد کنند. این بار درمان با سپیروترون استات شروع شد که به دنبال آن لکه‌بینی بیمار قطع گردید و پستانها مجددا" کوچک شدند. ۴ ماه بعد به علت قطع مصرف دارو و شروع لکه‌بینی بیمار مجددا" مراجعه کرد که این بار موهای ناحیه زهار رشد شدید یافته و پوبارک واقعی پیش‌آمده بود و درمان مجدد با سپیروترون استات شروع شد.

مراجع

1. McCune Dj: Osteitis fibrosa Cystica. Amer J Dis Child 52: 743 - 7,1936
2. Albright F, Butler AM, Hampton AO: Syndrome characterized by osteitis fibrosa disseminate, areas of pigmentation and endocrine dysfunction, with precocious puberty in females. N Engl J Med 216: 727-46, 1937
3. Denedict PH: Sex precocity and polyostotic fibrous dysplasia. Amer J Dis child 3: 426-9, 1966
4. D' Armiento M, Reda G, Camagna A, Tardella L: McCune-Albright syndrome: Evidence for autonomous multiendocrine hyperfunction. J pediatr 102: 584-6, 1988
5. Kaplan FS, Fallon M D , Boden SD et al : Esterogen receptors in bone in a patient with polyostotic fibrous dysplasia (McCune-Albright syndrome). N Engl J Med 319: 421-4, 1988
6. Chung KF, Alaghban-Zadeh J, Guz A: Acromegaly and hyperprolactinoma in McCune Albright syndrome. Amer J Dis child 137: 134-6, 1983
7. Husband P, Sanodgrass JAI: McCune-Albright Syndrome with endocrinological investigations. Amer J Dis child 119: 164-7, 1970
8. Bost M, Andrini P, Jean D: pseudo-puberte precoce dans le syndrome de Mac-Cune-Albright. Pediatrie 40: 55-60, 1985
9. Benedict PH, Szabo G, Fitzpatrick TB, Sinesi SJ: Melatonic macules in Albright's syndrome and in neurofibromatosis. JAMA 205: 72-4, 1968
10. Danon M, Robboy SJ, Kim S, Scully R, Crawford JD: Cushing syndrome, sexual precosity, and polyostotic fibrous dysplasia (Albright syndrome) in infancy . J pediatr 87: 917-21, 1975
11. Richton SM, MacLaren NK, McLaughin JV, Raiti S: Albright's Syndrome presenting as Thyrotoxicosis : Follow up of a case. Pediatrics 63: 159-61,1979
12. Lightner ES, Penny R, Douglas Frasier S: Growth hormone excess and sexual precosity in polyostotic fibrous dysplasia (McCune-Albright Syndrome): Evidence for abnormal hypothalamic function. J pediatr 87: 922-7, 1975
13. Hahn HB, Jr, Hayles AB, Albert A: Medroxyprogesterone and constitutional precocious puberty. Mayo Clinic proc 39: 182-9, 1964
14. Raknikar VA: Endocrine Disorders. In kistner RW (Ed.), Gynecology: Prin - ciples and practice. Year Book Medical Publ 1986, P 529
15. Rager K, Huenges R, Gupta D, Bierich JR: The treatment of precocious puberty with cyprotherone acetate. Acta Endocrinol 74: 399-408, 1973
16. Yen SSC: Clinical applications of Gonadotropin-releasing hormone and Gonadotropin releasing hormone analogs. Fertil steril 39: 257-66, 1983
۱۷. عزیزی فریدون "هورمون آزاد کنندهٔ گونادوتروپین و آنالوگهای آن" مجلهٔ دانشکدهٔ پزشکی دانشگاه علوم پزشکی شهید بهشتی ، سال نهم ، شماره دوم ، سال ۱۳۶۴ ، ص ۱۰۹ ـ ۱۱۷