مجله دانشکده پزشکی ــ دانشگاه ملی ایران
سال اول ــ شماره سوم صفحه ۲۳۵ تا ۲۳۵

رادیولژی درسل استخوانی و مفصلی

* دکتر بهمن محتشمی

ــ سلهای استخوانی هنوز در ایران بمقدار قابل توجهی دیده میشود . اگرچه آمار دقیقی از نواحی مختلف گرفته نشده ولی بنظر میرسد در شمال غرب کشور بیشتر باشد . شرح تفصیلی سل استخوانی و مفصلی از حوصله این مختصر بیرون است ودر این مقاله در ضمن یك نظر اجمالی به سل استخوانی و مفصلی روی نکات بارزی که ما در بیماران خود در ایران باآنها برخورده‌ایم و ازنظر تشخیصی و یا از نظر شکل بیماری جالب بوده است تکیه

شکل ۱

سل مهره چهارم گردنی با باریك شدن تنه مهره وایجاد سیفوز و همچنین ایجاد واکنش درمهره‌های مجاور .

شده . درتعدادی از بیماران سل ریوی همراه بود ولی در اکثریت سل ریوی دیده نشد . مانند تجارب دیگران سل ستون فقرات از همه بیشتر دیده شد . پس‌از فقرات تمایل سل به مفاصل کاملا متحرك بدن که دربین آنها بخصوص فراگیری مفاصل زانو وخاصره‌یی رانی زیاد بود . سل استخوانهای دست‌وپا درکودکان شایع بود .

سل ستون فقرات : شایعترین ناحیه ابتلا فقرات پشتی بخصوص مهره‌های تحتانی است . مهره‌های کمری در درجه بعدی از نظر شیوع قرار دارند و بندرت مهره‌های گردنی مبتلا میشوند (شکل ۱) . از نظر شروع بیماری سه‌نوع است :

۱ــ حاشیه‌ای (Marginal) دراین نوع بیماری از حاشیه مهره در مجاورت دیسك شروع شده وباعث تخریب و باریك شدن مهره در قسمت قدامی تنه میشود و معمولا به مهره مجاور سرایت میکند ــ (احتمالا از راه شبکه وریدی مهره‌ای) وایجاد تخریب دیسك را میکند بطوریکه گاهی دو مهره مجاور درهم میروند . این تغییرات اغلب باعث ژیبوزیته میشود . این نوع شایعترین شکل سل‌مهره‌ای است و بخصوص اگر با آبسه مجاور مهره‌یی همراه باشد تشخیص آن آسان است .

۲ــ مرکزی (Central) در این نوع شروع بیماری از تنه مهره‌یی است و تشخیص آن ممکن است مشکل باشد چون در اوایل بجز یك روشنی مختصری درمرکز مهره علامتی ندارد و چه‌بسا ممکن است که با گاز داخل کولون اشتباه گرفته شود . در موارد مشکوك باید توموگرافی کرد . این نوع پس از پیشرفت و تخریب مهره شباهت به‌نوع اول پیدا میکند .

۳ــ تحت پریوستی : در این نوع بیماری از زیر پریوست تنه مهره شروع میشود وایجاد آبسه میکند که در زیر رباط قدامی مهره منتشر میشود و ممکن است از این راه به‌مهره‌های دور دست برسد وآنها را مبتلا کند بطوریکه بین مهره‌های مبتلا نواحی سالم وجود داشته باشد . تشخیص در ابتدا مشکل است و ممکن است فقط خراش کوچکی درسطح قدامی مهره دیده شود . درگردن ممکن است باآبسه معمولی خلف حلقی اشتباه شود .

* بخش رادیولوژی بیمارستان جرجانی ــ دانشگاه ملی ایران .

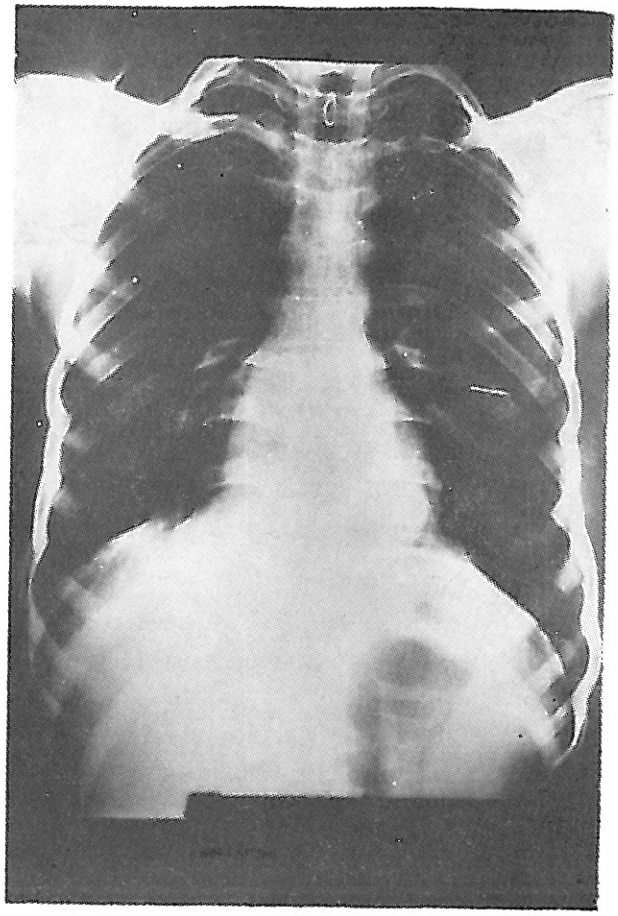

الف

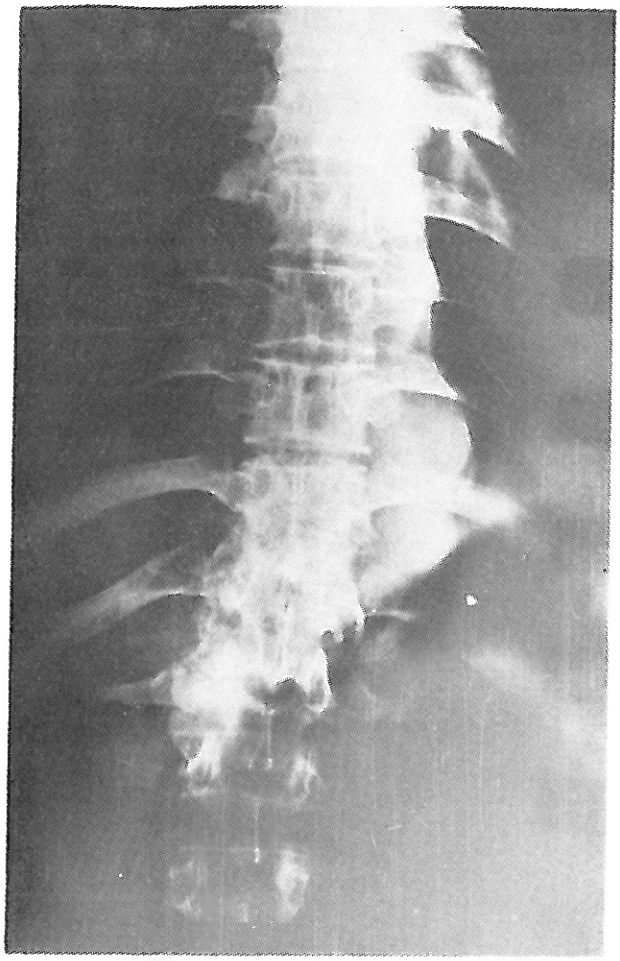

ب

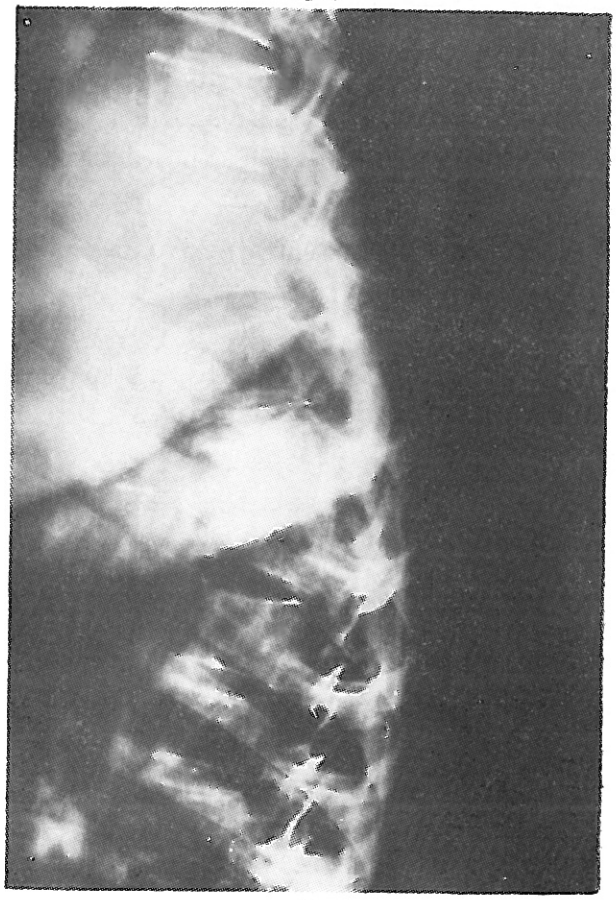

ج

سل مهره یازده پشتی بافراگیری مهره دوازده در بیمار ۲۲ ساله .

الف : در رادیوگرافی سینه که قدری پررنگ‌گرفته شده است یك توده بافت نرم در پشت سایه قلب و همچنین در دو طرف در پائین سایه سطح دیافراگم دیده میشود .

ب وج : رادیوگرافی فقرات ضایعات تخریبی مهره‌های ۱۱ و۱۲ وهمچنین دیسك بین آنها را نشان‌میدهد وآبسه بهتر معلوم است .

سل زوائد مهره‌یی به‌تنهایی نیز دیده شده‌است(۲) ولی خیلی نادراست .

ازنظر تشخیص افتراقی با ضایعاتی که خوردگی ویا باریك شدن مهره میکنند مطرح میشود مانند شکستگی فشرده مهره ، متاستاز ، ائوزینوفیلیك گرانولوما وعفونتهای عادی . در این بیماریها بجز استئومیلیت معمولا دیسك بین مهره‌یی آسیب نمی‌بیند و در شکستگی بسبب درهم رفتن مهره تراکم آن زیاد میشود . در استئومیلیت معمولی گاهی تشخیص از سل خیلی مشکل و یا غیرممکن است و ممکن است این حقیقت که دکلسیفیکاسیون در آن از سل کمتر است ونیز تمایل به‌ایجاد استئوفیت درمرحله تخفیف بیماری به‌تشخیص کمك کند .

گاهی در سل پس‌از تحلیل دیسك بیماری تخفیف یافته و رو به‌بهبود میرود و در نتیجه تنه دو مهره بیکدیگر متصل میشوند . در این موارد تشخیص از اتصال مادرزادی تنه مهره‌ها مطرح میشودکه معمولا مشکل است .

آبسه مجاور مهره‌یی (Paravertebral Abscess)

آبسه در اطراف مهره‌ها در سل فقرات معمولا پیدا میشود وکمك مهمی به‌تشخیص‌است ولی گاه ممکن‌است گمراه‌کننده باشد در فقرات پشتی آبسه ممکن است خیلی بزرگ باشد طوریکه در رادیوگرافی روبروی سینه بصورت توده بزرگی در اطراف مدیاستن جلوه‌گر شود که در این موارد گاهی

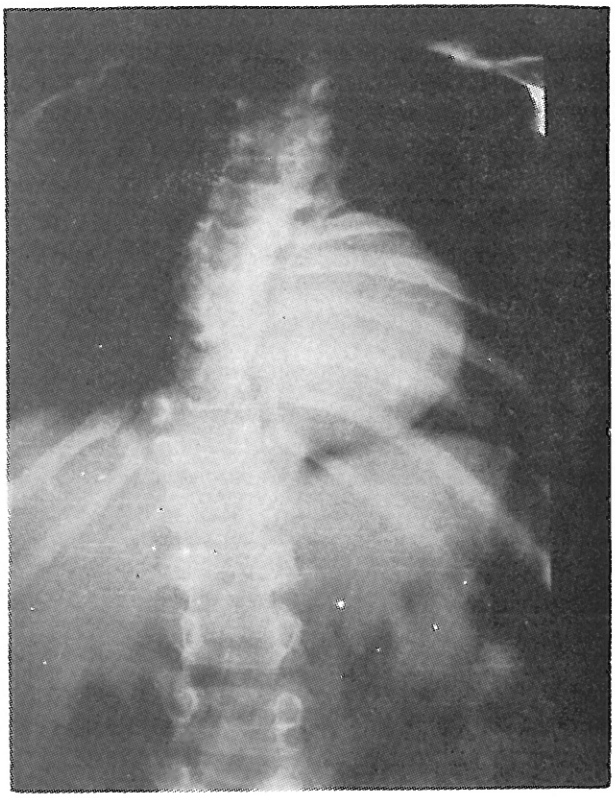

شکل ۳

آبسه بزرگ سلی در پشت قلب که شباهت بیك توده بزرگ تومورال دارد .

با تومور مدیاستن اشتباه شده است . اگر تخریب درمهره‌ها و یا سیفوز وجود داشته باشد در رادیوگرافی روبرو دنده‌ها در ناحیه آبسه نزدیك بهم و یا متقارب بنظرمیرسند که این کلید تشخیص است . بهرحال پس‌از گرفتن رادیوگرافی مخصوص از فقرات تشخیص روشن خواهد شد (شکل ۲ و ۳) . در کمر نیز ممکن است آبسه بزرگ شده و بشکل تومور تظاهر کند . در شکل ٤ رادیوگرافی بیماری است که توده شکمی درلمس شکم داشت و در امتحان اوروگرافی دیده میشود که کلیه‌ها توسط توده‌های تومورال که درحقیقت آبسه‌های سلی هستند انحراف قابل ملاحظه‌یی پیدا کرده‌اند وبا دقت بیشتر ضایعات مهره‌ها را میتوان دید .

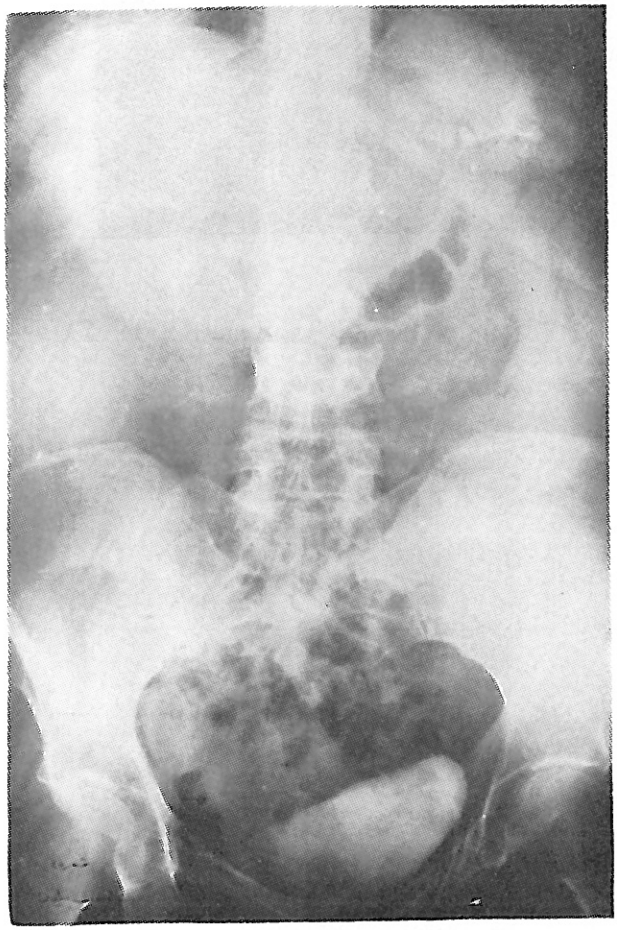

شکل ٤

دراین بیمار توده شکمی حس میشد . درامتحان اوروگرافی کلیه‌ها از وضع طبیعی خارج شده‌اند و بخصوص کلیه چپ بوسیله یك توده بزرگ بافت نرم که آبسه سلی است بطرف بالا رانده شده . ضایعه مهره‌های ۱ و۲ کمری معلوم است .

سل سایر مفاصل واندامها : باسیل سل تمایل خاصی به‌مفاصل دارد. در اینکه شروع بیماری از حاشیه زیرمفصلی استخوان ویاکپسول سینوویال شروع میشود بحث است ولی ممکن است هردو ناحیه محل شروع بیماری باشند . آنچه

شکل ۵

بیمار ۳۱ ساله با سل زانو : تورم بافتهای نرم وخوردگی‌در ندیل خارجی تی بیا دیده میشود . بیمـــار سل ریوی نیز داشت .

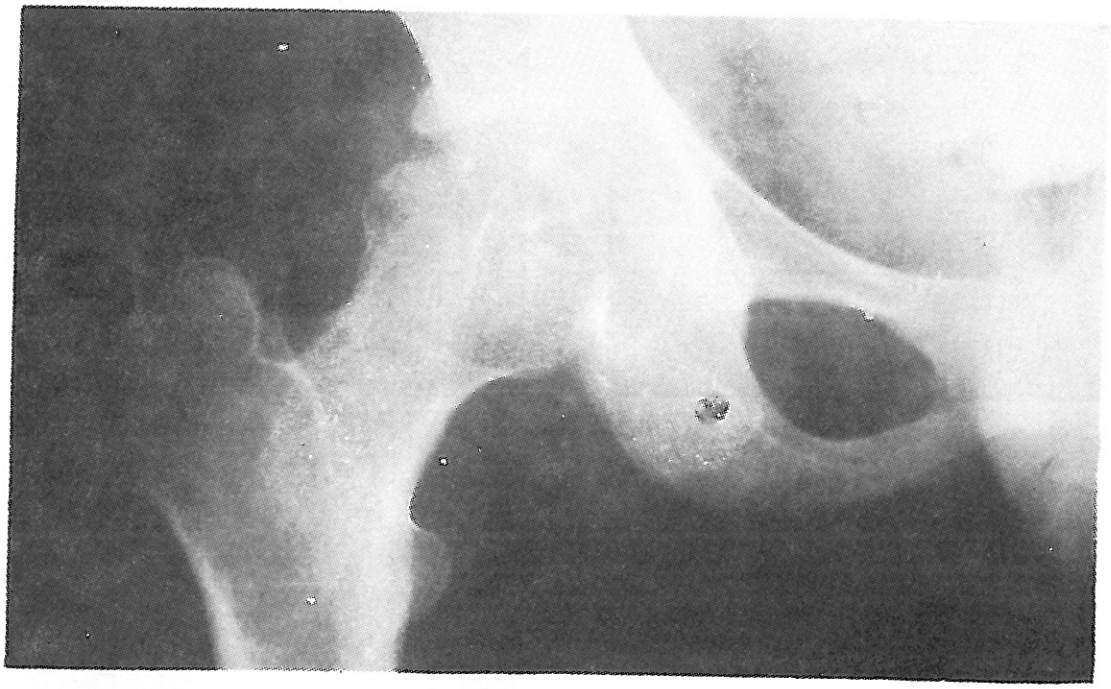

شکل ٦

سل مفصل خاصـــره‌ای رانـــی : بطوریکه دیـــده میشوددکلسیفیکاسیون واز بین رفتن وضوح حاشیه‌های استخوانی وجود دارد . این بعداً منجر به‌تخریب کامل مفصل شد .

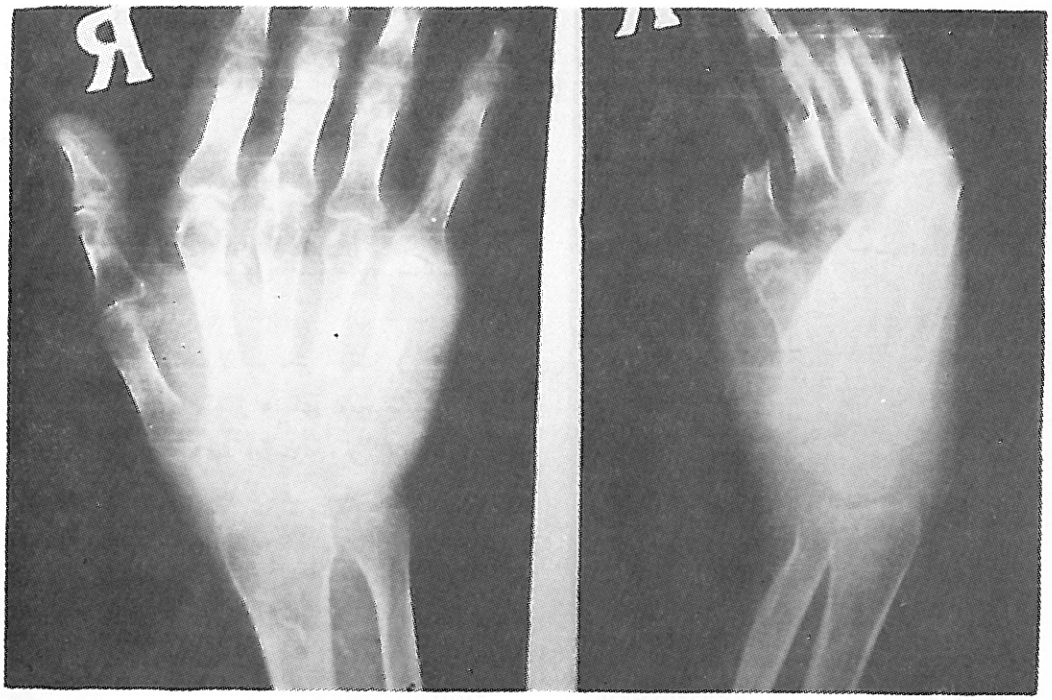

شکل ۷

سل مچ دست در بیمار ٤٥ ساله : دکلسیفیکارسیون وخریب‌قابل توجه استخوانهای کارپ وتورم بافتهای نرم دیده‌میشود.

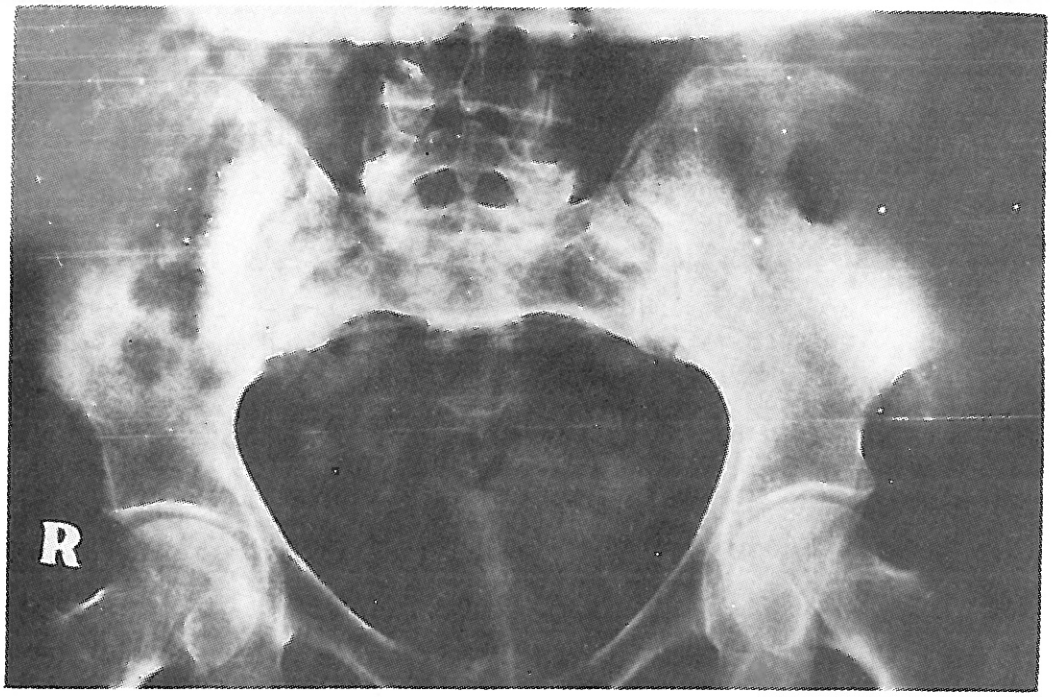

شکل ۸

سل مفصل ساکروایلیاك راست : از بین رفتن وضوح مفصل‌وخوردگی استخوانی دیده میشود . اسکلروز کنار مفصلی خاصره وجود دارد . مفصل طرف چپ طبیعی است .

مادر اکثریت قریب باتفاق بیماران دیده‌ایم شروع بیماری با تورم بافتهای نرم وکپسول سیوویال همراه است که باعث خوردگی مختصر استخوان در حاشیه مفصل میشود که بالاخره به‌تخریب غضروف مفصلی و کم شدن فاصله مفصلی، دررفتگی ، تخریب کامل مفصل ، دکلسیفیکاسیون استخوانهای‌اطراف مفصل وگاهی درمواردی که بیماری از پیشرفت می‌ایستد به‌انکیلوز منتهی میشود (شکلهای ۵ و۶ و۷) . تشخیص‌از آرتریت عفونی آسان نیست . در آرتریت عفونی پیشرفت معمولا سریعتر است و در سل دکلسیفیکاسیون شدیدتر است که راهنمای تشخیص است . آرتریت روماتوئید ممکن است مطرح شود ولی تورم درآن معمولا به‌عمومیت سل نیست وخوردگی نیز محدودتر است و بعلاوه معمولا بیماری چند مفصلی است .

شکل ۹

آبسه سلی در بیمار ۳۰ ساله بصورت یك روشنی درکندیل تی‌بیا : بیمار سلهای متعدد استخوانی واز جمله سل فقرات نیز داشت .

سل استخوانی بیشتر در متافیزها است ولی در دیافیزها هم پیدا میشود . ممکن است بصورت کیست تنها یا متعدد تظاهر کند بدون اینکه دراطراف کیست واکنش ایجاد شود (شکل ۹) .

واکنش پریوست به ندرت ایجاد میشود ولی‌به‌وسعت استئومیلیت عادی نیست . سکستر اگر باشد کوچك و غیر واضح است . از خواص آبسه‌های سلی اینست که ازغضروف اپیفیری یا مفصلی بآسانی عبور میکنند و باعث ابتلای اپیفیر ویا مفصل مجاور میشوند و این یك وجه تمیز ضایعات سلی از استئومیلیت عادی و یا تومورهای بدخیم استخوانی است‌که عبور ازغضرف برای آنها مشکل است .

اسکلروز وواکنش‌پریوست‌درسل برخلاف‌استئومیلیت عادی کم است ولی نادر نیست و بخصوص استخوان پاشنه وانگشتان تمایل بیشتری به‌اسکلروز نشان میدهند . ازضایعات سلی استخوانها ضایعات انگشتان قابل توجه است‌که در زیر مختصری شرح داده میشود :

شکل ۱۰

سل دنده که باخوردگی استخوانی همراه است : واکنش اسکلروز هم دیده‌میشود . بیمار سل ریوی نیز داشت .

بطورکلی چهار تغییر در ضایعات سلی فالانژها و متاکاریها و متاتارسها دیده میشود (۱) ممکن است دو یاسه تغییر باهم درانگشت دیده شود .

۱ــ تورم بافتهای نرم : این ممکن است در ابتدا تنها تظاهر بیماری باشد ولی بیشتر باسائیدگی یا تخریب استخوانی توام است .

۲ــ اتساع پریوست‌و تخریب بافت اسفنجی یا اسپیناونتوزا (Spina Ventosa) در این نوع با واکنش پریوست کورتکس استخوان ضخیم میشود و منظره اسکلروز بخود میگیرد واز داخل نکروز بافت اسفنجی ایجاد شده و پیش میرود ودر نتیجه استخوان متسع شده و باصطلاح باد کرده بنظر میرسد . درمیان استخوان ممکن است سکستر با وضوح کم پیدا شود ویا منظره منقوط دیده شود . این نوع را اسپیناونتوزا نیز میگویند (اسپینا بمعنی خارو برآمدگی انتهائی ودر اینجا منظور انگشت است و ونتوزا بمعنی متسع وباد کرده میباشد) . در این شکل سرایت به‌اپیفیز

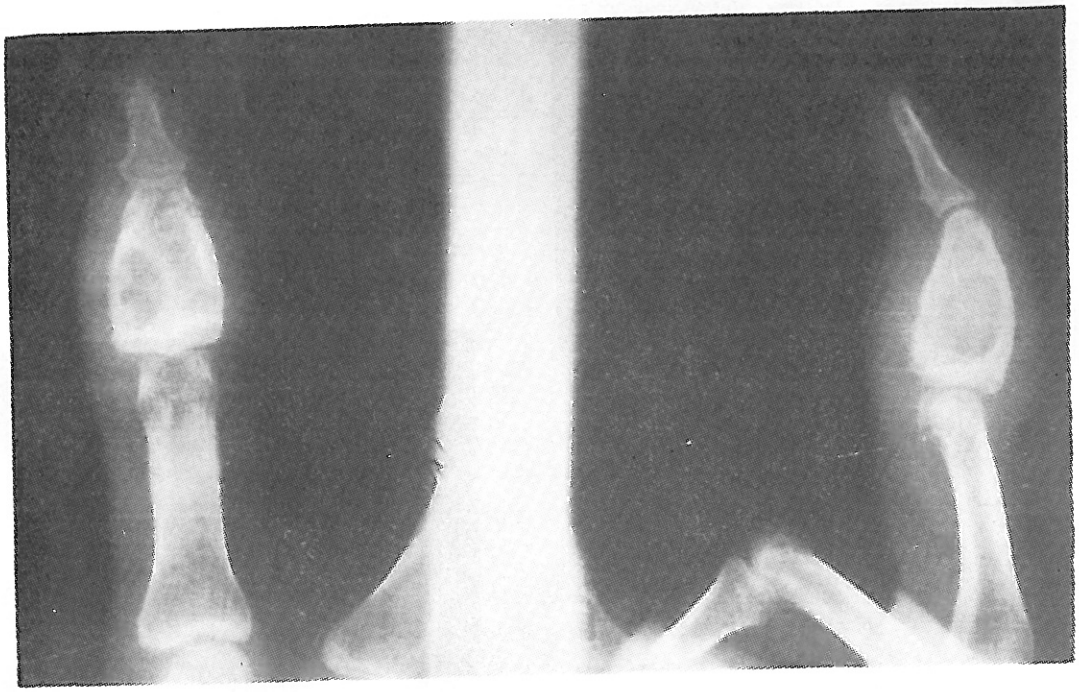

شکل ۱۱

اسپیناونتوزانی پیك .

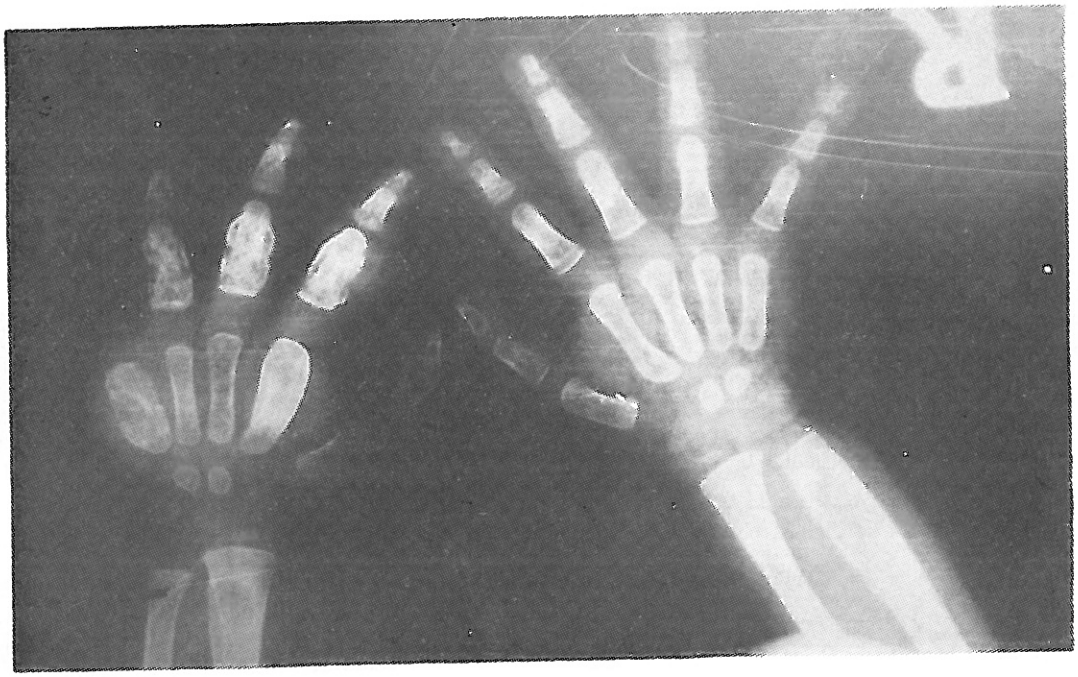

شکل ۱۲

بیمار ٤ ساله با سل متعدد انگشتان ومتاکاریها : تغییر بارزدر آن واکنش پریوست است که اطراف کورتکس اولیه در اغلب استخوانها معلوم‌است . نکته جالب ضایعات استخوانهای‌رادیوس است که با استخوان سازی زیر پریوست و اتساع استخوانی اولیه وضعیتی شبیه اسپیناونتوزا در انگشتان ایجاد کرده است .

نادر است (شکل ۱۱) گاهی ممکن است کورتکس‌سوراخ وفیستول به‌خارج باز شود .

۳ـ انفیلتراسیون منتشر و یا منظره کندوی زنبوری که ممکن است با اتساع مختصر انگشت همراه باشد . در این وضع انتشار یکنواخت در قسمت اسفنجی استخوان وجود دارد که با خوردگی ترابکولاسیونهای کوچکتر وباقیماندن ترابکولاسیونهای ضخیمتر منظره خشن کندوی زنبوری پیدا میشود .

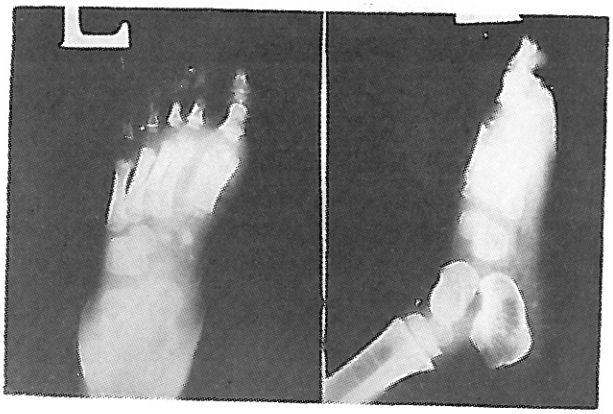

شکل ۱۳

سل متاتارس اول که با خوردگی قسمت قدامی استخوان وتورم بافتهای نرم همراه است . دردست این بیمار نیز ضایعات نوع اسپیناونتوزا وجود داشت .

٤ـ خوردگی موضعی استخوانی که در انتها و یا نزدیك انتهای استخوان سائیدگی و یا خوردگی پیدا میشود که مفصل‌را ممکن‌است بگیرد ونیزباواکنش اسکلروزاستخوان مجاور همراه شود (شکل ۱۳) .

ممکن است ایجاد فیستول شود و با اضافه شدن عفونت ثانوی در ناحیه فیستول به‌ایجاد اسکلروز کمك شود.

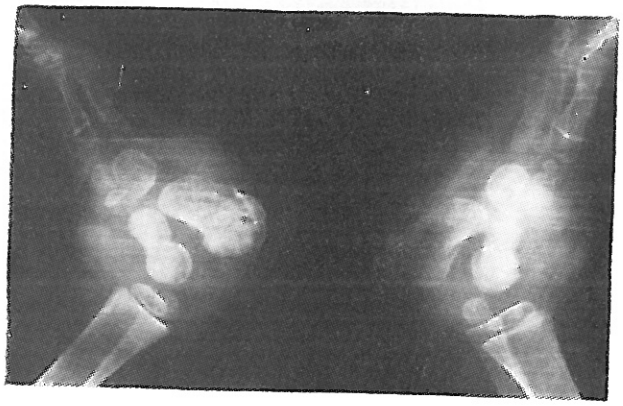

شکل ۱٤

بیمار ٤ ساله : سل استخوانهای تارس همراه باتورم بافتهای نرم . نکته جالب اسکلروز استخوانی است . اسکلروز بخصوص دراستخوان کالکانئوم شایع است .

شکل ۱۵

دست همان بیمار شکل ۱٤ باسل متعدد در انگشتان با اشکال مختلف (تخریب استخوانی ، تورم ، اسپیناونتوزا) .

از نظر تشخیص افتراقی عفونتهای عادی واستئومیلیت مطرح میشود . در نوع اسپیناونتوزا با در نظر گرفتن سن ووضع بیمار تشخیص آسان است ، ممکن است با سیفلیس استخوانی ویاکندروم (Enchondroma) مطرح شود . در سیفیلیس بیماری متمایل است که دو طرفه باشد و واکنش پریوست زیاد است ودر قسمت میانی استخوان تغییر معمولاکم‌است . سکستروتورم بافتهای نرم معمولا وجود ندارد در کندرم که بسیاری از اوقات فالانژها را میگیرد و باعث اتساع میشود

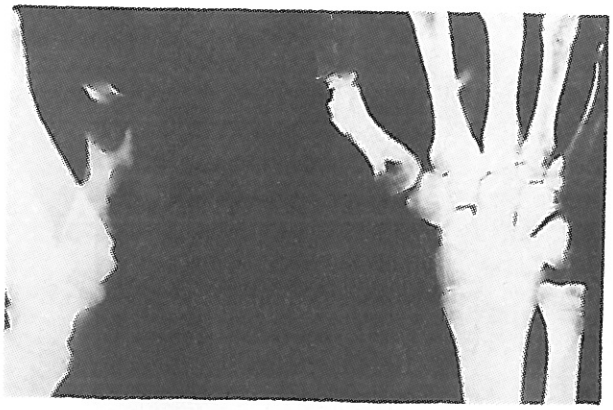

شکل ۱٦

سل متاکارپ اول با ضایعات تحلیلی‌که اطراف آنها اسکلروز وجود دارد . بیمار فیستول داشت .

تشخیص آن از توبرکولوز مطرح میشود . معمولا دانه‌های کلسیفیه در غضروف دیده میشود و کورتکس نازك است و واکنش پریوست دیده نمیشود بیماریهای دیگری که ضایعات انگشت ایجاد میکنند مانند دیسپلازی فیبروزه جذام و یاز (Yaws)وبیماریهای قارچی ممکن است در تشخیص افتراقی وارد شوند که هرکدام با علائم دیگری که ایجاد میکنند یا با درنظر گرفتن وضع محلی بیماری و علائم‌آزمایشگاهی قابل تشخیص میباشند .

Summary

In this article along with the brief review of the Radiologic signs of tuberculosis of the bones and joints there is emphasis on the outstanding signs of the patients which we have seen in Iran. Tuberculosis of the vertebral column and specially paravertebral abscess is discussed. The prevalent signs of the disease in other bones and joints are mentioned and different manifestations of tuberculous dactylitis is discussed.

References

1. Frieda Feldman & al, Tuberculous dactylitis in the adult, Am. J. Roentgenol., Rad. Therapy & Nuclear Med., 112, 460-479, July 1971.
2. Dennis Bell and Peter Cockshoft, Tuberculosis of the vertebral pedicles, Radiology, 99, 43-48, April 1971.
3. F. Campbell Golding ,Tuberculosis of Bones and Joints, a Textbook of X-Ray Diagnosis by S. C. Shanks and P. Kerley, 1959, Saunders, Philadelphia.
4. Aegerter & Kirkpatrick, Orthpedic Diseases, 1963, Saunders, Philadelphia.