مجله دانشکده پزشکی — دانشگاه ملی ایران
سال سوم — شماره دوم صفحه ۱۶۵ — ۱۷۳

شایعترین تظاهرات پوستی در جریان دیابت شیرین

پروفسور حیدر آخوندزاده *

مقدمه :

مرض قند نشانه‌های بالینی و عوارض مختلف دارد . بعضی ضایعات پوستی درجریان دیابت شیرین شایعتر میباشند و گاهی حتی این علائم ماهها یا سالها قبل‌از بروز دیابت ظاهر میشوند .

تظاهرات پوستی که در جریان دیابت قندی دیده میشوند اگرچه اختصاصی نیستند ولی چون این نشانه‌ها مستقیماً قابل رؤیت ولمس میباشند ، شناخت بهتر آنها سبب میشود که با ملاحظه آنها بفکر دیابت افتاده ودر کشف بموقع آن تحقیقات آزمایشگاهی لازم را انجام بدهیم . بنابراین علائم پوستی ممکن است روشن‌کنندهٔ چراغ تشخیص مرض قند باشند .

تظاهرات پوستی شایع در دیابت را در دو قسمت بررسی خواهیم نمود :

الف — علائم وعوارض پوستی‌که مستقیماً درجریان دیابت دیده میشوند .

ب — نشانه‌های پوستی که درموارد اشتراك دیابت با سایر بیماریها ملاحظه میشوند .

بررسی تظاهرات پوستی در جریان دیابت قندی از سه‌نظر اهمیت دارد :

۱— بعضی ازاین ضایعات ممکن است سبب وخیم شدن دیابت گردند .

۲— برعکس دیابت ممکن است درجریان طبیعی پیشرفت این بیماریها اثر وخیم‌کننده داشته باشد .

۳— بعضی از نشانه‌های پوستی ممکن است فکر را بطرف تشخیص دیابت هدایت نمایند .

اتیولوژی

در دیابت شیرین ضایعات مختلف پوستی ممکن است به‌یك یاچند عامل زیر بستگی داشته باشد :

۱— هیپرگلیسمی .

۲— ضایعات عصبی و عروقی (میکروآنژیوپاتی) دیابت .

۳— اختلالات متابولیك .

٤— اختلال ایمونیته .

۵— درمانهای پائین‌آورنده قند خون .

ما دراین گفتار فقط بشرح تظاهرات پوستی خواهیم پرداخت که بچهار عامل اول بستگی داشته باشد واز نظر خودداری ازطول کلام ازشرح عوارض پوستی مربوط به درمانهای ضد دیابت صرفنظر خواهیم‌کرد .

تظاهرات بالینی :

نشانه‌های مختلف پوستی درجریان مرض قند بسیار متعدد وازنظر تنوع بسیار غنی میباشد . برای ساده بودن گفتار آنهارا بشرح زیر خلاصه مینمائیم :

تظاهرات پوستی در دیابت شیرین :

علائم مربوط به‌دیابت‌تنها		نشانه‌های مربوط به اشتراك دیابت و سایر بیماریها
خارش		دیابت برنزه
قیافه‌دیابتی (Rubeosis)		سندرم کوشینگ .
دیابتیدها	کمپلکس چن‌ها	سندرم لاورنس — سیپ.
	کمپلکس ناحیه تناسلی .	سندرم باراکه— سیمون.
	کمپلکس ساق پاها .	سندرم ورنر .
	کمپلکس پاها .	آگرومگالی .
گانگرنهای دیابتیك .		سندرم آشار— تیر .
زخم‌های دیابتیك : — مال پرفوران .		سندرم موریاك .
نکروبیوزلیپوئیدیك . — گرانولوم آنولر.		سندرم اورباك—ویت .
گزانتومهای دیابتیك .		سندرم گرینسبان .

* متخصص بیماریهای پوست .

الف ــ تظاهرات پوستی مربوط به‌دیابت تنها .

۱ــ خارش

در بسیاری از موارد دیابت بیماران ازخارش نسبتاً مزاحمی رنج میبرند . گاهی حتی ممکن است خارش اولین نشانه شروع مرض قند باشد .

خارش ممکن است درتمام پوست منتشر باشد وسابقاً آنرا « خارش اسانسیل» مینامیدند . دربعضی مواقع خارش در بعضی ازنقاط پوست متمرکز بوده ودرآن نقاط بیشتر احساس میشود . ناحیه تناسلی (مخصوصاً نزد زن) بیشتر از سایر نقاط پوست گرفتار خارش میشود ولی مناطق دیگر پوست مانند پس‌گردن ، پشت پاها و آرنجها نیز ممکن‌است مرکز انتشار واحساس خارش باشد .

گاهی درنتیجه خارش عفونتهای مختلف به پوست اضافه شده سبب بروز پیودرمیتهای متعدد میشود .

غالباً خارش مزمن گشته ودر بعضی نقاط (پشت گردن) پوست‌کلفت ، قرمزرنگ وپوسته‌دار شده عارضه‌ای بوجودمیآیدکه « نوردرمیت » نامیده میشود . اگرچه علامت « خارش »هیچگونه جنبه اختصاصی ندارد ولی شایسته‌است:

« نزد هر بیماریکه بدون علت واضح گرفتار خارش مزاحم ومداوم میشود میزان قند خون بررسی‌گردد.»

۲ــ قیافه دیابتی .

صورت بعضی از بیماران مبتلا به‌مرض قند منظرهٔ مشخصی داردکه مولفین آلمانی آنرا قیافه دیابتی (Faciès Diabetica) نامیده‌اند . این وضع صورت بیشتر در مراحل پیشرفته دیابت مخصوصاً مواردیکه با عوارض قلبی،



شکل (۱)

کبدی یاکلیوی توام شده‌است ، دیده میشود . بیماری که معمولا چاق وفربه میباشد دارای صورتی قرمز وبرافروخته با بینی درشت پوشیده ازپوستی ناصاف وپراز تورینه‌های موئینه (تلانژیکتازی) وجوشهای‌چرکی...میباشد (شکل ۱) . قیافه دیابتی در اروپا بیشتر از ایران دیده میشود (سفید پوستان بلوند وموخرمائی) وشاید صرف مشروبات الکلی یکی از عامل آن باشد . تصور میرود که علت قرمزی پوست صورت کم شدن تونوس جدار عروق باشد . بعضی مولفین مانند ورتیمرکاپلینسکی قرمزی صورت را حتی در مراحل اولیه دیابت نیزگزارش کرده‌اند .

۳ ــ دیابتیدها (Diabetides).

مؤلفین کلاسیك تحت نام **دیابتید** از تعدادی عفونتهای پوستی درجریان دیابت نام برده‌اند . میدانیم که زمینه دیابت محیط رشد خوبی برای انواع میکربها ، قارچها ومخمرها بوجود میآورد که مولد عفونتهای مختلف پوست میباشند . بعلت مختلف ومختلط بودن عامل بیماریزا دراین « دیابتیدها » مؤلفین معاصر آنها را بنام کمپلکس های (Complexes) عفونی دیابت توصیف نموده‌اند .

در مورد توجیه علت نقص دفاعی بدن دیابتی در مقابل عفونتها نظریات مختلفی بیان شده‌است . بنظر نمیرسد که این اختلال بعلت نقص ایمونیته آنتی‌کوری باشد زیرا غالباً میزان ایمونوگلوبولین‌های بیماران دیابتی گرفتار پیودرمیتهای متعدد درحدود طبیعی است . بیشتر تصور میرودکه اختلال ایمونیته مربوط به‌نقص دفاع سلولی بدن در مقابل عفونتها باشد ودراین زمینه تحقیقات تجربی زیادی انجام گرفته وثابت شده است‌که نزد بیمار دیابتی هجوم گرانولوسیتها به موضعی‌که بطور تجربی تحریك شده است با تاخیر نسبتاً زیادی انجام میگیرد . همچنین نشان داده‌شده است که نزد خرگوش دیابتی از قدرت فاگوسیتوز سیستم رتیکولوهیستیوسیتر کاسته میشود . بنظر نمیرسد که شیوع عفونتهای پوستی در دیابت بعلت زیاد شدن میزان قند پوست باشد .

از طرف دیگر تاثیر سوء بسیاری از عفونتها در مشی دیابت مورد توجه محققین قرارگرفته است :

موارد بروز اغمای دیابتی پس از ظهور عفونتهای پوستی مانند کفگیرك نادر نیست . در مورد توجیه علت این کیفیت عقاید مولفین متفاوت میباشد ولی تصور میرود عفونت مستقیماً بر مراکز دیانسفالوهی پوفیزر اثر نموده سبب وخیم شدن دیابت میشود . کم شدن قدرت اثرانسولین نیز درجریان‌عفونتها وسیله‌محققین‌زیادی‌نشان‌داده‌شده‌است .

از نظر تظاهرات بالینی دوگراسیانسکی (De Graciansky) انواع مختلف دیابتیدها را به‌چهار **کمپلکس** تقسیم نموده است‌که عبارتند از :

ــ کمپلکس چین‌ها .

ــ کمپلکس ادراری تناسلی .

ـ کمپلکس ساق پا .
ـ کمپلکس پاها .

کمپلکس چین‌ها بیشتر درکشاله رانهای اشخاص دیابتی دیده میشود . چین زیر پستانها (نزد بانوان) و چین بین سرین‌ها وسایر چین‌های پوست بدن نیز ممکن‌است گرفتار این کمپلکس بشود (شکل ۲)

شکل (۲)

باید توجه داشت‌که این کمپلکس‌ها مختص دیابت نبوده ودر موارد غیردیابتی نیز دیده میشود ولی زمینه دیابت ممکن است یك عامل مزمن شدن باین کمپلکس اضافه نماید .

غالباً خارش مهمترین عامل مراجعه بیمار به‌متخصص پوست میباشد . در معاینه ته‌چین قرمز متمایل به بنفش‌بوده وسطوح مجاور چین از یك صفحه قرمز رنگ مایل به‌بنفش پوشیده میشود . در اکثر موارد این صفحات مرطوب و ترشح‌دار (Eczematiforme) ودربعضی موارد نیز خشك وپوسته‌دار میباشد .

میکربهای عادی ، قارچها و مخصوصاً کاندیدا ـ آلبیکانس از عاملین بروز این کملکس میباشد .

کمپلکس ناحیه ادراری تناسلی ـ بیشتر در زنان دیده میشود ، درمردها نیز دراشخاص ختنه نشده بیشتر از مسلمانان ملاحظه میشود .

در زنها حالت اریتماتوی فرج (Vulvite) غالباً با ترشح چرکی توام است و لبهای بزرگ و کوچك فرج گرفتار میشود .

در مردها ضایعه بیشتر از لبه آزاد پوست آلت (Prepus) در اشخاص ختنه نشده واطراف سوراخ سرآلت وشیار اطراف سرآن شروع میشود . گاهی این ضایعات که در ابتدا بسیار ساده و عادی بنظر میرسد ممکن است منجر به گانکرن آلت بشود که میکربهای غیرهوازی وکلی‌باسیلی مسبب آن میباشد .

کمپلکس ساق پا بصورت درمیت میکربی تظاهر میکند ولی واسکولاریت ناشی از دیابت سبب میشود که ضایعه بآسانی قابل درمان نبوده وبه‌درمانهای معمولی جواب ندهد وحتی‌گاهی بطرف **گانگرن دیابتی** سیربکند . یك‌زرد زخم معمولی در زمینه دیابت ممکن است تبدیل به‌زخم عمیق وپیشرونده (Ecthyma) بشود .

کمپلکس پاها بشکل درمیت بین انگشتان پا (Intertrigo) وگاهی نیز بصورت (Athletic Foot) معمولی دیده میشود . این وضعیت در موارد بسیار دیگری نیزکه دیابت وجود ندارد ملاحظه میگردد . در زمینه دیابت این درمیت لای انگشتان غالباً مرطوب وترشح‌دار بوده وبوی بدی ازآن بمشام میرسد . نکته دیگر اینکه تمایلی به‌بهبودی نشان نداده برعکس گسترده‌تر شده وبه‌تمام انگشتان وقسمتهای مجاور پا یعنی کف وپشت پا تجاوز میکند . اگر دیابت بیمار درمان شود غالب این درمیت‌ها بطرف گانکرن نکروز سیر خواهد نمود .

دراکثر موارد دیابت ، کوچکترین زخم ریشه ناخن سبب بروز یك پاناری وافتادن ناخن میشود . عفونتهای استافیلوکسیك نزد بیماران دیابتیك دومرتبه شایعتر از

شکل (۳)

بیماران غیردیابتی میباشد یك فولیکولیت معمولی تبدیل به یك دمل یا **دملهای متعدد** (Furonculose) شکل (۳) شده‌و درمان باآنتی‌بیوتیکهای وسیع‌الطیف برای درمان بیماری کفایت نمیکند .

نزد هر بیماریکه‌گرفتار فورنکولوز عودکننده میباشد ویانشانه‌های‌آنتراکس (کفگیرك) را بروز میدهد بایستی به‌دیابت فکر کرد . استافیلوککسی بدخیم صورت و فولیکولیت لب بالاکه خطر فلبیت سینوس کاورنو را بدنبال دارد نزد بیماران دیابتی نادر نیست .

عفونت‌های استرپتوککسی ، بیماریهای قارچی مخصوصاً **کاندیدوز** (کاندیدا آلبیکانس) در زمینه دیابت نادر نمی‌باشد .

برای درمان این کمپلکس‌ها بایستی :

ـ اولا باآزمایشات مکرر میکوباکتریولوژیك نوع ویا انواع ژرم‌های پاتوژن معلوم شود .

ـ ثانیاً با تهیه آنتی‌بیوگرام هرچه زودتردرمانهای ضدعفونی موضعی واستعمال عمومی آنتی‌بیوتیك موثربمقدار کافی شروع گردد .

ـ ثالثاً وضع گلیسمی بیمار بادرمانهای معمولی ضد دیابت تنظیم گردد .

٤ـ گانگرنهای دیابتیك .

گرفتاری عروق درجریان دیابت (آنژیوپاتیهای دیابتیك) ازنظر درماتولوژیك بشکل گانگرن و زخم‌های پوستی تظاهر مینماید . گرفتاری عروق درجریان دیابت بدو صورت دیده میشود : یکی میکروآنژیوپاتی منتشر که مسئول عوارض ته‌چشمی ، کلیوی مغزی ، پوستی ... میباشد. دیگری آترواسکلروز دیابتی که مسئول بیشتر مرگ‌ومیرهای دیابت بالغین میباشد .

گانگرن پوست ممکن است موضعی و یا برعکس گسترده وپهن باشد . گانگرن گسترده پوست غالباً بدنبال گانگرن کوچك وموضعی ودر بعضی مواقع نیز از همان ابتدا بطور مستقل بروز میکند .

گانگرن پوست در اکثر موارد در نقاطی ازپوست که تحت فشار میباشد (قسمت پائین شصت پا ، پاشنه وقاعده پنجمین انگشت پا) با یك لکه قرمز متمایل به‌بنفش شروع میشود این لکه بنفش رنگ بتدریج تبدیل به‌یك طاول شده می‌ترکد وبجای آن یك‌زخم ظاهر میشود که **بسیار دردناك** میباشد . این زخم بسرعت توسعه‌یافته و به پشت‌پا سرایت مینماید (شکل٤) . اگر دراین‌مرحله درمانهای ضدمیکربی ، وازودیلاتور و ضد دیابتی تجویز شود ممکن است زخم بهبود یافته وسیکاتریزاسیون خود بخود حاصل شود . گاهی لازم است نسج سیاه شده را وسیله عمل جراحی حذف نمود تازخم جوش بخورد . ولی اگر درمان مقتضی معمول‌نگردد گانگرن وسیع‌تر شده تبدیل به‌گانگرن وسیع و عمیق‌تر خواهد شدکه ممکن است تاسطح استخوانی نیز پیشرفت‌نموده و منجر به دفع قسمتهائی از بند انگشتان و یا تمامی آنها

شکل (٤)

بشود . این‌گانگرنها بآسانی عفونی شده ومیکربهای مختلف روی‌آن پیوند میشودکه بروخامت ضایعه میافزاید .

گانگرن در نقاط دیگری ازپوست غیراز پاها نیز دیده میشودکه مهمترین آنها عبارتند از گانگرن ناحیه استخوان دنبالچه و گانگرن نوك انگشتان دستها . گاهی آرتریواسکلروز دیابتیك فقط بصورت سری پاها ، احساس درد شدید پاها و کلودیکاسیون انترمیتانت تظاهر میکند . نبض آرترپائی ممکن است حس نشود . مراحل پیشرفته اینحالت به‌گانگر انگشتان پا منجر خواهد شد .

٥ـ زخم‌های دیابتی

ضایعات عروقی دیابت گاهی بشکل زخم‌های پوستی تظاهر میکند . دونکته مهم از نظر سمیولوژیك وجود دارد. یکی اینکه این زخمها بسیار دردناك هستند دوم اینکه این زخمها تمایلی به‌بهبودی نشان نمیدهند ودر مقابل درمانهای عادی مقاوم هستند .

در اتیولوژی ۱۰٪ زخم‌های ساق پا (Ulcere de Jambe) دیابت گزارش شده‌است .

مال پرفوران دیابتیك .

ضایعات عصبی محیطی دیابت از نظر پوستی بشکل مال‌پرفوران (Mal Perforant) تظاهرمیکنند(شکل٥) علت ضایعه‌عصبی گرفتاری‌عروق‌تنه‌اعصاب (Vasa Nervorum) میباشد .

اختلالات نورو وژتاتیف بصورت قرمزی صورت ،

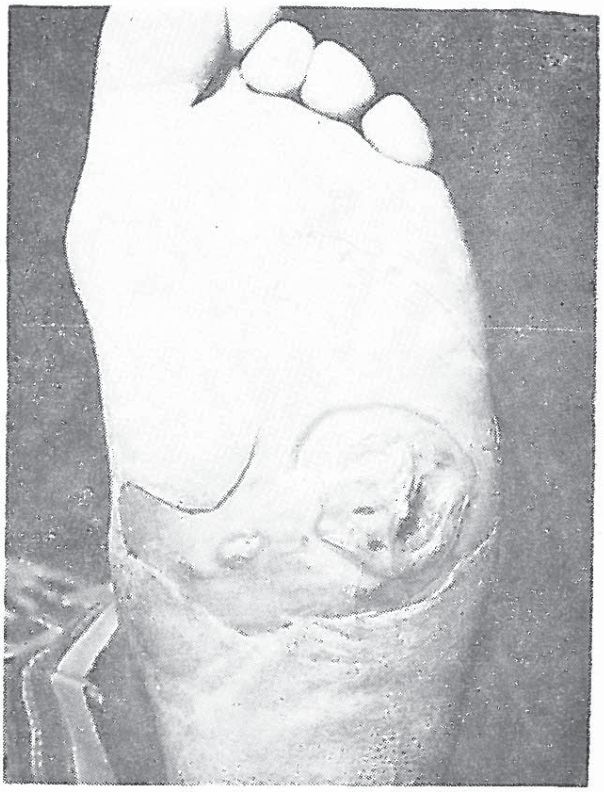

شکل (۵)

تعریق زیاد انتهاها نسبتاً نادر میباشد ولی تظاهرات «تروفیك» عصبی شایعتر است و چنانکه گفته شد « **مال‌پرفوران** » نمونه کامل آن میباشد . مال پرفوران در دیابت‌های پیشرفته ، درمان نشده ویا بد درمان شده دیده میشود .

مال پرفوران دیابتیك دریکی از سه نقطه اتکاء بدن یعنی پاشنه ، انتهای شصت پا و انتهای انگشت پنجم پا بصورت یك زخم پوسته‌دار شروع میشود که بتدریج درعمق پیشرفته و تا سطوح وترها ، مفاصل استخوانها ادامه می‌یابد .

خاصیت مهم این زخم **بی‌درد** بودن آن میباشد و حتی در اغلب موارد حس‌های سطحی وعمقی نیز در ناحیه مبتلا ازبین میرود . گاهی استخوانهای زیر این زخم نیز گرفتار اختلال تروفیك شده وتغییر شکل مییابد : (دربعضی مواقع تکه‌های استخوانی دفع میشود ولی در برخی موارد دیگر برعکس زوائد استخوانی پیدا شده و پا را بشکل مکعب درمیآورد .)

۶ـ نکروبیوز لیپوئیدیك .

برخلاف نام اولیه‌ایکه در سال ۱۹۲۹ بتوسط اپن‌هایم (Openheim) باین عارضه پوستی داده شد : (Dermatitis atrophicans Lipoides Diabetica) : وبرعکس نامگذاریکه در ۱۹۳۲ وسیله اورباك (Urbach) وضع‌شدیعنی (Necrobiosis Lipoidica Diabeticorum) این ضایعه پوستی مختص دیابت نمی‌باشد .

برحسب آمارهای مختلف در ۱۰ الی ۸۰٪ موارد نکروبیوزلیپوئیدیك‌دیابت‌وجودندارد . دوگوس (Degos) درگزارش خود به‌کنگره روزهای دیابتولوژی سال ۱۹۶۶ که در بیمارستان « هتل دیو » برگزار گردید این نسبت را ۲۰٪ گزارش نموده است . بنظر میرسد که نکروبیوزـ لیپوئیدیك در بیماران دیابتی ایران کمتر ازموارد اروپائی شایع باشدولی هنوزآمار مستدلی ازسرویس‌های درماتولوژی ایران دراین زمینه منتشر نشده‌است .

در ۸۰٪ موارد نکروبیوزلیپوئیدیك نزد زنها دیده میشود . سن متوسط گرفتاری باین عارضه در حدود ۳۰ سالگی (بین ۶تا ۵۵ سال) بتوسط دوگوش گزارش‌شده‌است.

اگر موارد نکروبیوز لیپوئیدیك را که به‌بخش‌های پوست مراجعه نموده‌اند بررسی نمائیم ملاحظه خواهیم نمود که فقط در ۵۰٪ موارد دیابت بیمار شناخته شده بوده است درحالیکه‌در بیش‌از ۳۰٪ موارد نکروبیوز لیپوئیدیك‌اولین عامل تشخیص مرض قند بوده که وسیله متخصصین پوست داده شده‌است .

بازهم بیادآوری گزارش دوگوس پرداخته واشاره میکنم که در $\frac{1}{5}$ موارد ضایعات پوستی یعنی نکروبیوزـ لیپوئیدیك ماهها و حتی سالها تنها نشانه دیابت بوده ودیابت چندین ماه یا سال بعداز بروز نکروبیوز ظاهر شده است . علیهذا اهمیت سمیولوژیك و تشخیصی نکروبیوزلیپوئیدیك بسیار زیاد بوده و لازم است هربیمار گرفتار این ضایعه پوستی ازنظر گلیسمی دقیقاً مورد بررسی و مطالعه قرار گیرد .

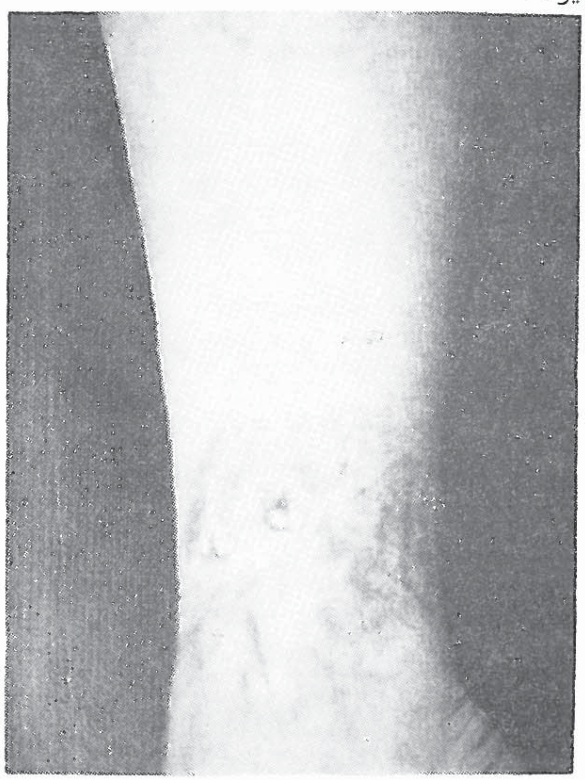

شکل (۶)

سعی شده است که نکروبیوز را یك حالت Prediabete بحساب آورند . در مایوکلینیك امریکا نزد ۱۹ بیماریکه نکروبیوز بدون دیابت واضح داشتند تست تحمل گلوکوز پس‌از تجویز کورتیزون بعمل آمد ۸ نفر تست غیرطبیعی نشان دادند و بقیه نیز سوابق فامیلی نزدیك دیابت داشتند .

ازنقطه‌نظر منظره بالینی نکروبیوز لیپوئیدیك بیشتر درسطح قدامی ساق‌پاها (شکل۶) . ندرتاً درناحیه‌قوزك‌پا، تنه، اندام فوقانی واستثنائاً درصورت دیده میشود .

شروع عارضه بوسیله یك برجستگی کوچك (ندول) قرمز رنگ میباشد . گاهی چندین ندول بهم‌پیوسته ودرحین پیشرفت بتدریج صفحه بزرگی را بوجود میآورند .

ندول اولیه بتدریج پهن‌تر شده وسط آن فرورفته واطراف آن بشکل نواری برجسته باقی میماند . رنگ نوار اطراف قرمز متمایل به‌بنفش ورنگ‌پوست وسط‌که فرورفته میباشد زرد شتری رنگ میباشد بتدریج پوست وسط حالت آتروفی بخود گرفته نازك وسفت میشود و عروق موئینه زیادی (تلانژیکتازی) برروی آن ظاهر میشود . اسکلروز بتدریج پیشرفته با پوست به سطوح زیرین خود (استخوان درشت نی) چسبندگی پیدا میکند (شکل ۷) .

شکل (۷)

حدود ضایعه چنانکه گفته شد کاملا مشخص و برجسته بوده وگاهی بیضی شکل ویا پولی‌سیکلیك میباشد . در بعضی موارد بعلت همین حاشیه پولی‌سیکلیك و حالت پوسته‌دار بودن ووجود زخمهای متعدد منظره زخم‌های سیفیلیسی بخود میگیرد که بنام شکل سیفیلیسی (Forme Syphiloide) معروفست .

شکل شبیه **گرانولوم‌آنولر** (Granulome Annulaire) که بیشتر در پشت دست وپشت انگشتان دست دیده میشود و اشکال غیرعادی مانند آتژیودرمیت گسترده بنام درمیت‌اکر (Dermite Ocre) ، شکل پسودونورودرمیت ، شکل درموهی پودرمیك مانند اریتم نوئو یابیماری وبر-کریستیان (Weber-Christian) ، شکل اریتماالواتوم دیوتینوم (Erythema Elevatum Diutinum) شکل ندوزویته مجاور مفصلی ... وغیره نیز از این عارضه پوستی گزارش شده است .

بنظر دوگوس **گرانولوم دیسی‌فورم میشر** — Granulome Disciforme de Miescher همان مرحله ابتدائی وشروع نکروبیوز لیپوئیدیك میباشد . Miescher عقیده دارد که این‌کسالت ازنکروبیوز-لیپوئیدیك مجزا بوده ودر غیاب هرگونه دیابت بروزمیکند اختلاف اصلی این دو عارضه از نظر نسج‌شناسی میباشد بطوریکه :

درآسیب‌شناسی نکروبیوز لیپوئیدیك بچهار نشانه برمی‌خوریم که عبارتند از :

— نکروبیوز وهموژن شدن کلاژن .

— ارتشاح لنفوهیستیوسیتر با دسته‌های سلولی اپی‌تلیوئید و سلولهای غول‌آسا در داخل درم . این ارتشاح دراطراف عروق شدیدتر میباشد .

— رسوب قطرات خارج سلولی چربی (Coupe a congelation) که با رنگ‌آمیزی سودان III کاملا قرمز یا قهوه‌ای رنگ می‌پذیرد .

— ضایعات عروقی درم عمقی بشکل کلفت شدن جدار ، پرولیفراسیون آندوتلیوم که ممکن است منجر به بسته شدن رگ بشود .

درآسیب‌شناسی گرانولوم دیسی‌فورم میشر :

کلاژن غالباً منظره نکروبیوز ندارد و قطرات چربی خارج سلولی نیز دیده نمی‌شود ولی ضایعات عروقی و ارتشاح سلولی شدیدتر از نکروبیوز لیپوئیدیك میباشد .

درمورد اتیوپاتوژنی نکروبیوز لیپوئیدیك دو عقیده وجود دارد :

عده‌ای مانند دوگوس عقیده دارند که ضایعه اولیه از جدار عروق شروع شده ودژنرسانس فیبرینوئیدکلاژن بعداز آن بوجود میآید . ضایعات عروقی درنکروبیوز-لیپوئیدیك جزئی از میکروآنژیوپاتی دیابتیك خواهد بود . بعضی دیگر مانند میشر تصورمی‌کنند که برعکس دژنرسانس فیبرینوئیدکلاژن اولیه بوده وگرفتاری عروق زائیده‌واکنش التهابی و فیروز ناشی از نکروبیوز میباشدکه‌بعدازدژنرسانس نسج کلاژن تولید میشود .

درمان نکروبیوزلیپوئیدیك متاسفانه موفقت‌آمیز نیست ودرمانهای ضد دیابت ورژیم‌های متداول اثری در ضایعه پوستی ندارند . درمانهای مختلفی بتوسط مؤلفین متعدد بکار برده شده و نتایج حاصله نیز بسیار متفاوت بوده است .

۷— گزانتومهای دیابتی .

منظور از گزانتومهای دیابتی (Vrais Xanthomes Diabetiques) برجستگی‌های پاپولی (Xanthomes Papulo-eruptifs) زردرنگی هستند

که بطور حمله‌ای (Par Poussées) درجریان‌هیپرلیپمی‌های ثانوی ظاهر میشود . جایگزینی اختصاصی آنها در سرین‌ها و سطوح باز شدن مفاصل میباشد . خارش از علائم حسی شایع میباشد .

نظر به‌پیشرفتهای حاصله در تشخیص و درمان هیپرلیپمی‌ها از تعداد موارد گزانتومهای دیابتی بطور محسوسی کاسته شده است بطوریکه ژوسلین و همکارانش (Joslin et Coll.) در ۲۱۰۰۰ مورد دیابت فقط به ۲۱ مورد گزانتوم دیابتی برخورد کرده‌اند .

بنابراین امروزه گزانتومهای دیابتی را فقط در موارد دیابت درمان نشده و یا بد درمان شده ملاحظه خواهیم نمود .

چنانکه گفته شد گزانتومهای دیابتی بدنبال **هیپرلیپمی ثانوی** تولید میگردند وهیپرلیپمی نیز در شرایط مختلف زیر بوجود میآید :

ـ تغییر وتبدیل مواد قندی به‌چربی .

ـ کاتابولیسم ناقص مواد قندی که سبب بجریان افتادن بیش ازاندازه آسیدهای چرب میشود .

دو شرط فوق درموارد زیر دیده میشود :

ـ ستوز دیابتیك (Cetose Diabetique) مخصوصاً در اغمای دیابتی .

ـ سندرم موریاك (Mauriac) و اشتباهات درمانی ورژیم غذائی آن .

ـ دیابت لیپوآتروفیك .

ـ اضافه شدن گلمرولوهیالینوز بین عروقی کی‌مل‌استیل ـ ویلسون (Kimmelstiel-Wilson).

(دو مورد آخر موارد دیابت مقاوم به انسولین میباشند) .

آسیب‌شناسی نشان میدهد که رسوب چربی بیشتر داخل سلولی میباشد . سلولهای بزرگ باسیتوپلاسم کف‌آلود بنام سلولهای شامبارد از مشخصات سیتولوژیك آن میباشد .

از نظر درمان :

کافی است‌که بارژیم دیابتی وداروهای پائین‌آورنده قند خون میزان گلیسمی طبیعی بشود . عادی شدن قندخون علاوه برپائین آوردن میزان چربی خون سبب بهبود خود بخود گزانتومهای دیابتی خواهد شد .

رژیم کم‌چربی تاثیر چندانی در بهبودی‌گزانتومها ندارد زیرا چنانکه اشاره شد متابولیسم چربیها در این‌مورد بخصوص به‌متابولیسم قندی بستگی دارد وفقط رژیم کم‌قند است‌که سبب پائین آوردن میزان هیپرلیپمی وازبین رفتن گزانتومها خواهد شد .

از میان داروهای ضد دیابت نیز انسولین بیش از داروهای دیگر در ازبین بردن گزانتومها موثر میباشد .

ب ـ تظاهرات پوستی مربوط به اشتراك دیابت و سایر بیماریها .

۱ ـ دیابت برنزه (Hemochromatose)

سیروزپیگمانتر یا هموکروماتوز عبارتست از اشتراك دیابت قندی ، سیروز کبد **پیگمانتاسیون پوست** و رسوب آهن در نسوج مختلف مخصوصاً کبد وپانکراس . دیابت برنزه بیشتر نزد مردان بالاتر از ۵۰ ساله دیده میشود .

پیگمانتاسیون پوست در $\frac{۴}{۵}$ موارد دیابت دیده میشود . پوست بدن بطور منتشر دارای رنگ خاکی یا فلزی مخصوص میباشد . رنگین شدن پوست بدو جهت میباشد : یکی مربوط به‌ازدیاد ملانین پوست ودیگری مربوط به‌رسوب آهن است که در نتیجه سیروزکبد انجام میگیرد . جایگزینی اختصاصی پیگمانتاسیون بیشتر در صورت ، پشت دستها و سطح قدامی بازوها میباشد . مخاطها ندرتاً گرفتار پیگمانتاسیون میشود .

بیماران مبتلا به دیابت برنزه از ناتوانی جنسی نیز که نتیجه یك هی‌پوگونادیسم میباشد رنج میبرند .

علاوه بردیابت که در $\frac{۳}{۴}$ موارد هموکروماتوز دیده میشود نارسائی قلبی نیز در این بیماری نادرنیست .

۲ـ سندرم کوشینگ (Synd. de Cushing)

سندرم کوشینگ که در نتیجه ازدیاد فعالیت کورتیکوسوررنال (Hyper-Corticisme) بوجود میآید عبارتست از : ازدیاد فشارخون ، چاقی مخصوص ، دیابت و استئوپورز .

نشانه‌های پوستی سندرم‌کوشینگ عبارتند از :

ـ **چاقی مخصوص** که بیشتر در صورت ، گردن وتنه متمرکز میشود . صورت بیمار مانند **قرص قمر** (Moon Face) گرد شده وپوست آن قرمز **برافروخته** میشود . دربعضی موارد جوش‌های **آکنه** و **لکهای متعدد** روی آن دیده میشود . غالباً **پورپورا** در نقاط مختلف پوست ظاهر میشود ونشانه بازوبند (Lacet) مثبت‌است . ضعف‌جدار عروق مسئول بوجود آمدن پورپورا میباشد .

جوش خوردن زخم‌های بیماران گرفتار سندرم کوشینگ بکندی صورت میگیرد . در $\frac{۳}{۴}$ موارد **ورژتور** هائی در ناحیه شکم ، رانها ، پهلوها و سینه‌ها (زنان) دیده میشود که بعلت رنگ قرمز مخصوص آنها را Vergetures Pourprées مینامند .

عفونتهای پوستی نزد این بیماران زیاد دیده میشود.

۳ـ سندرم‌لاورنس‌ـسیپ. (Synd. de Lawrence-Seip)

این سندرم که نسبتاً نادر میباشد بنام **لیپوآتروفی کامل** نیز نامیده میشود .

لیپوآتروفی کامل لاورنس — سیپ بدو شکل مادرزادی یااکتسابی و دیررس بروز میکند و در بعضی حالات موارد فامیلی آن نیزگزارش شده‌است .

عارضه پوستی در این سندرم عبارتست از **فقدان کامل چربی زیر پوست** ولی باوجود آن پوست نرمش خودرا حفظ میکند . در بسیاری از موارد موهای بدن و مخصوصاً صورت (حتی در نوزادان) زیادتر از معمول میباشد (Hypertrichose) . **آلت تناسلی** نیز بزرگتر از عادی است و نزد دخترها کلیتوریس حجم قابل ملاحظه‌ای پیدا میکند .

عضلات ستبر شده واستخوانها رشد بیش‌از معمول پیدا میکنند و بهمین سبب قد بچه نسبت به‌سن او زیادتر نشان میدهد .

دربعضی موارد ، درسطوح بازشدن مفاصل گزانومهای پوستی دیده میشود .

علاوه بر ضایعات پوستی ، دراین سندرم تظاهرات احشائی مختلف نیز وجود دارد که مهمترین آنها عبارتند از **هپاتومگالی** (گاهی توام بااسپلنومگالی) هیپرلیپمی و **دیابت** .

دیابت بیمار از نوع مقاوم به‌انسولین میباشد (Insulinoresistant).

۳ــ سندرم باراکه ــ سیمون
(Synd. de Barraquer-Simons).

لیپودیستروفی پیشرونده یا سندرم باراکه‌سیمون نزد زن پنج مرتبه بیشتراز مرد دیده میشود . در این سندرم معمولا لیپودیستروفی به نصف صورت ، گاهی به‌نیمه بدن و زمانی نیز به‌تمام صورت محدود میشود .

دربعضی موارد تحمل بیمار نسبت به‌گلوکوز کم میشود وگاهی نیز **دیابت** حقیقی درکار است . وخامت بیماری بعلت پیدایش **اختلالات کلیوی** میباشد .

٤ ــ سندرم ورنر (Synd. de Werner).

سندرم ورنر عبارتست از **آتروفی پوست** ، **کاتاراکت** دوطرفه و در بعضی موارد **دیابت** یا سایر بیماریهای غدد مترشحه داخلی .

این سندرم‌که دیررس‌تر از سندرم روتموند میباشد معمولا در سنین باوغ یابعداز آن ظاهر میشود . چربی زیر پوست ، پوست وعضلات زیرپوست در ناحیه دستها و صورت گرفتار آتروفی شده بیمار قیافه مخصوصی بخود میگیرد که آنرا به « **دست جسد** و **کله پرنده** » تشبیه کرده‌اند .

کراتوزهای پوستی و زخمهای متعدد دراین سندرم نادر نیست ودر بعضی موارد نیز از ریزش موها (آلوپسی)، سفید شدن موها (کانیسی) ، اختلال رشد ناخن‌ها و دندانها ، خشونت صدا و بالاخره آتروفی ژنیتال نام برده‌اند .

۵ــ آکرومگالی (Acromegalie).
(Synd. Pituitaire)

در ۳۰٪ موارد آکرومگالی دیابت دیده میشود .

علائم پوستی عبارتند از : رشد بیش ازاندازه‌بعضی قسمتهای پوست بطوریکه در بعضی نقاط مانند پوست سر تبدیل به‌چین‌وشکن‌های مخصوص(Cutis Gyrata)میشود . فعالیت غدد عرق بیش از اندازه بوده وبیمار از تعریق زیاد رنج می‌برد .

٦ــ سندرم آشار ــ تیر (Synd. d'Achard-Thiers).

سندرم آشار وتیر عبارتست از اشتراك **دیابت** ،**چاقی**، **هیپرتریکوز** صورت وازدیاد **فشارخون** .

۷ــ سندرم موریاك (Mauriac).

سندرم موریاك عبارتست از اشتراك : **دیابت مقاوم** به‌انسولین ، **تاخیر رشد** جسمانی و جنسی ، **هپاتومگالی** ، **صورت شبیه ماه** .

تصور میرود علت بروز این سندرم نقصان مادرزادی هورمون رشد هیپوفیز قدامی باشد .

۸ــ هیالینوز جلدی مخاطی .
Lipoïdo-Proteinose D'urbach Wieth

هیالینوز جلدی مخاطی بیماری نادری است که غالباً مادرزادی ودر بعضی موارد ارثی میباشد .

دیابت گاهی بطور آشکار وزمانی بصورت کم شدن قدرت تحمل بیمار نسبت به‌گلوکوز وگاهی نیز بشکل موارد فامیلی دراین بیماری‌گزارش شده‌است .

اولین علامت هیالینوز جلدی مخاطی گرفتگی یا **خفگی صدا** میباشدکه در همان روزهای اول زندگی موقع گریه نوزاد ملاحظه میشود و علت آن گرفتاری مخاط حنجره میباشد .

تظاهرات پوستی مشخص بیماری بشکل **پاپولهای** زردرنگ متمایل به‌رنگ عاج‌که‌دراطراف سوراخهای صورت (پلکها ، سوراخهای بینی و لبها) تظاهر میکند . مژه‌ها ریخته ولبه پلکها کلفت وپوشیده از پاپولهای مذکورمیشود . دربعضی موارد پوست سرنیز گرفتار میشود .

ضایعات **طاولی** در صورت و سطوح بازن شدن مفاصل بروز میکند که پس از بهبودی جای آنها بشکل **سیکاتریس آبله** باقی میماند .

لبها از صفحات کوچك سفید متمایل به زردرنگ پوشیده میشود که با مخاط قرمز رنگ سالم بصورت « موزائیك » تظاهر میکند .

مخاط دهان وسایر مخاطها نیز ممکن است گرفتار ضایعات پاپولی یاندولی بشود .

اختلالات رشد ناخنها ودندانها دربسیاری از موارد هیالینوز جلدی مخاطی گزارش شده‌است .

در آسیب‌شناسی ضایعات پوستی : در زیر اپیدرم‌ـ هیپرکراتونیك ، ماده بی شکل **وهیالن** که باهماتئین ائوزین قرمزرنگ پریده‌رنگ‌آمیزی میشود ملاحظه میگردد .

اگربیوپسی باطریقه‌انجمادی (Coup à congelation انجام گرفته باشد و رنگ‌آمیزی سودان بکار رفته باشد میتوان قطرات چربی را درمیان صفحات این ماده بی‌شکل پیدا نمود .

ضایعات جدار عروق دربعضی موارد هیالینوز جلدی مخاطی گزارش شده است .

۹ـ سندرم گرینسبان

بعضی‌ها سعی نموده‌اند تحت نام سندرم گرینسبان به‌اشتراك : لیکن پلان ، فشارخون ودیابت شخصیت بالینی جداگانه‌ای داده وآنرا بنام سندرم مستقلی شرح دهند ولی شخصیت مستقل این سندرم مورد قبول عامه مولفین نمیباشد چه اگر بخواهیم این قبیل اشتراکها را که خیلی هم شایع نمی‌باشد بنام یك سندرم بنامیم تعداد سندرمها بی‌نهایت خواهد بود زیرا موارد اشتراك پسوریازیس و دیابت ، اسکلرودرمی ودیابت .... نیز دیده شده‌است .

RESUME

Certaines manifestations cutanees sont fréquement rencontrées au cours du diabète sucré.

L'auteur décrit les lésions cutaneés propres au diabète et celles qui se manifestent dans des syndromes associés au diabète. Bien que ces signes cutanés ne soient pas pathognomoniques du diabète sucré, mais par leur accécibilité aux yeux du clinicien et par leur fréquence ils peuvent faire penser au diagnostic clinique précoce du diabète sucré.

BIBLIOGRAPHIE

1. Baur F.M. and Levan N.E. (1970), Brit. J. Derm. 83, 528.
2. Calas E. (1960): Les manifestations du diabete sucré. Gazette des hopitaux. 19, 829-832.
3. Campbell G.D. et Mc Kenchnie P. (1960): S. Afr. Med. J. 35, 1008.
4. Civatte J. (1966): Xanthómes des diabetiques. Jaurnées annuelles de diabetologie de l'Hotel-Dieu. 1966, 12, 13 et 14 Mai.
5. Degos R. (1966): Necrobiose lipoidique des diabetiques. J. An. Diabetologie Hotel-Dieu. Mai 1966.
6. Degos R. (1950): Hyalinose cutanéo-muqueuse in Dermatologie 1er Vol. 294 k-294 n.
7. Dumais G. (1963). Les complications cutanées du diabète. L'union Med. Canada. 92, 1308-1312.
8. Fattorusso V. et Ritter O. Vadmecum clinique, (1967) 8e ed.
9. Fleischmajer R. et al (1970): Archs. Derm. 110, 21.
10. Fobes A.P. et al. (1954): J. clin. Endocr. Metab., 14, 265.
11. Gitelson S. and Wertheimer-Kaplinski N. (1965). Diabetes 14, 201.
12. Graciansky P. De : Les infections cutanées chez le diabetiques. J. An. Diabet. Hotel-Dieu. Mai 1966.
13. Hawes C.R. et al (1955): J. Pediat: 45, 393.
14. Lawrence R.D. (1946): Lancet. I. 724.
15. Muller S.A. (1956): Proc. Staff Meet. Mayo Clin. 41, 689.
16. Schumacher K. et al. (1960): Arch. Klin. Med. 216, 116.
17. Seip M. et Trygstad. O. (1963): Archs. Dis. childh. 38, 447.
18. Sheldon J. H. (1935): Haemochromatosis. Oxford University Press.
19. Uhry P. et Luizend M. (1957): Les complications cutaneés du diabete. Rev. du Prat. 7, 471-478.
20. Woringer F. et Laugier P. (1958): Lipóido-Prótéinose (Bull Soc. fr. Derm. et Syph. 65, 391-494).