مجله دانشکده پزشکی ــ دانشگاه ملی ایران
سال پنجم ــ شماره دوم ، صفحه ۱۱۰ ــ ۱۱۷

کارسینوسارکم مری

(معرفی سه مورد)

دکتر بیژن روستا ✿ دکتر فرخ کفائی ✿✿ دکتر بهروز شفقی ✿✿✿

اصطلاح کارسینوسارکم ، به تومورهای بدخیمی اطلاق میگردد که ازدولایه اکتودرمیك ـ قسمت کارسینومی ـ ومزودرمیك ـ قسمت سارکومی ــ منشاء گرفته باشند . اولین بار درسال ۱۸۶۴ **ویرشو** Virchow (۱) وجود چنین تومورهائی راموردبحث قرارداد؛ از آنزمان تاسال ۱۹۰۳ ، مواردی از این تومور در رحم ، ریه ، فارنکس ، تیروئید و مجاری ادراری مشاهده گردید.

درسال ۱۹۰۳ Von Hansemann (۲) اولین مورد کارسینوسارکوم‌را درمری گزارش نمود ؛ لیکن مطالعه اساسی باجمع آوری وبررسی ۱۸ مورد ازاین تومور مری درسال ۱۹۴۹ توسط Stout (۳) وهمکارانش انجام شد . درسال ۱۹۶۳ Moor وهمکارانش (۴) وپس‌از او Talbert (۵) موردی‌دیگر به‌مجموعه موارد مذکور افزوده وجمعاً ۳۳ مورد را گزارش نمودند. درطی سالهای اخیر نیز موارد معدودی ازاین تومور گزارش‌شد که‌ازآن جمله میتوان کارهای Smith (۶) درسال ۱۹۵۳ و Gregg (۷) در سال ۱۹۵۴ وKing (۸) درسال ۱۹۵۷ وMuller (۹) درسال ۱۹۵۹ وGerald (۱۰) در سال ۱۹۶۱ و Stener (۱۱) در سال ۱۹۵۷ را نام‌برد .

دراین مقاله‌ما سه مورد کارسینوسارکوم‌مری را ــ که در مدت ۱۰ سال در دانشکده‌پزشکی پهلوی دانشگاه تهران ونیزدر ۸ سال اخیر درمرکز پزشکی جرجانی ــ مشاهده شده است ، معرفی مینمائیم .

مورد اول

آقای عباسعلی (ص) ۵۴ ساله ، متأهل ، مسلمان ، ساکن‌اراك ،شغل کشاورز ،درتاریخ ۱۳۵۲/۶/۲۴ به‌بیمارستان مراجعه نمود. این‌بیمار ازاشکال دربلع ودردرناحیه قفسه‌صدری شکایت‌داشت . اشکال دربلع از۸ماه‌قبل ازمراجعه شروع گردیده بود که دراوایل مختصر وکوتاه مدت ومختص به‌بلع مواد جامد بوده وبتدریج شدیدتر می‌شود ، بطوریکه هنگام مراجعه به بیمارستان بلع مایعات‌نیز بااشکال مواجه‌بود . بیمار دراین‌مدت ۸ کیلووزن کم‌کرده‌است . درسابقه‌فامیلی وآزمایشهای بالینی ، نکته‌قابل‌توجهی‌وجود نداشت. بیماردرروز ۲۰ عددسیگارمیکشید وابتلای دیگری نداشت .

درتاریخ ۵۲/۶/۲۴ رادیوگرافی مری باماده حاجب انجام‌گردید که اتساع ثلث‌میانی مری وتنگی قسمت‌زیر آنرا نشان‌میداد ؛ بعلاوه دراین ناحیه توده‌پولیپ مانندنامنظمی بچشم میخورد که‌سبب انسداد نسبتاً کامل مری‌شده‌بود(**شکلهای ۱و۲**). سایر آزمایشهای پاراکلینیك طبیعی بود .

درتاریخ ۵۲/۶/۲۹ ازوفاگوسکوپی وبیوپسی بعمل آمد : در ازوفاگوسکوپی بفاصله ۳۰سانتیمتری قوس دندانی ، ناحیه‌تنگی وجودداشت ؛ بطوریکه عبور ازوفاگوسکوپ از آن امکان پذیر نبود . ازاین ناحیه تنگ بیوپسی بعمل آمد وبرای سرویس آسیب‌شناسی ارسال گردید . در بررسی میکروسکپی از سه‌قطعه کوچك ارسالی ، پوشش مطبق سنگفرشی مری بانمای منظم ولی هیپرپلازیه مشاهده گردید . درزیر پوشش ، فیبروزو ارتشاح سلولهای‌التهابی‌مزمن بهمراه‌خیز واحتقان‌بچشم‌میخورد.

✿ دانشیار دانشگاه ملی ایران و رئیس بخش‌پاتولوژی مرکز پزشکی آموزشی‌ودرمانی‌جرجانی.
✿✿ استادیار گروه جراحی دانشکده پزشکی پهلوی دانشگاه تهران.
✿✿✿ دستیار بخش پاتولوژی مرکز پزشکی آموزشی ودرمانی جرجانی .

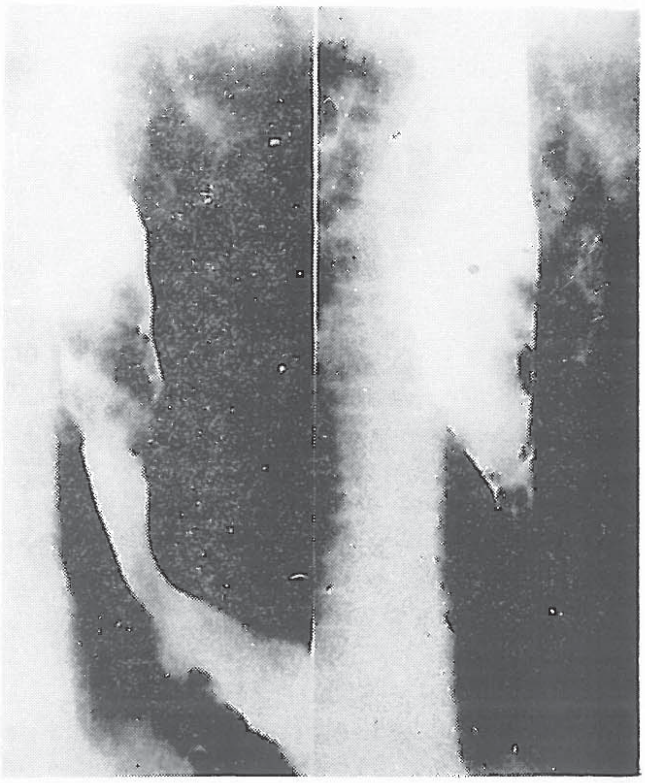

(شکل ۱)

رادیوگرافی مری باماده حاجب : اتساع ثلث میانی مری وانسداد قسمت زیر آن مشخص میباشد.

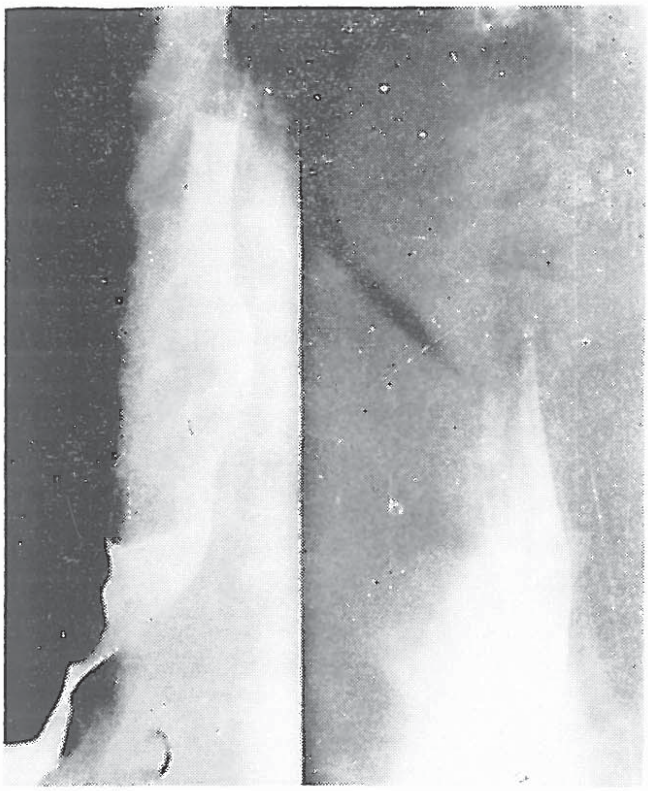

(شکل ۲)

نمای دیگری از رادیوگرافی مری باماده حاجب .

دراین نمونه اثری ازتومور دیده نمیشد وتوصیه گردید بیوپسی مجدداً تکرارشود .

در تاریخ ۵۲/۷/۱۶ مجدداً بیوپسی از ضایعه مری انجام گردید که آزمایش میکروسکپی نشان‌دهنده کارسینوم‌اپی‌درموئید مری بود .

بیمارمدت یك‌ماه بوسیله ۲۵۰۰ (Rad) اشعه‌رادیوتراپی گردید که موثرواقع‌نشد وبتدریج علائم‌بالینی شدت یافت. بیمار درتاریخ ۵۲/۸/۱۳ تحت عمل‌جراحی قرارگرفت ؛ پس‌از بازنمودن مری توموری‌پولیپ مانند به‌ابعاد ۳ × ۳ × ۶سانتیمتر درقسمت میانی مری دیده‌شد که باپایه‌ای بقطر یك سانتیمتر به مخاط چسبندگی‌داشت . جدارمری دراین‌ناحیه آزادبنظرمیرسید واثری ازمتاستاز دربالا وپائین دیافراگم مشاهده نگردید. این تومورازناحیه پایه قطع‌وجهت پاتولوژی فرستاده‌شد .

بررسی آناتومو پاتولوژی :

نمونه ارسالی توده‌ای بود پولیپ مانند به ابعاد ۳×۳×۶ سانتیمتر با پایه‌ای بقطر یك سانتیمتر باقوام سفت، سطح خارجی لوبوله وقهوه‌ای رنگ **(شکل ۳)** ودربرش مقطع آن سفیدمایل بزرد ودرسطح آن کانونهای قهوه‌ای رنگ باقطار ۱ تا ۲ میلیمتر وبانمای نامنظم دیده میشد . درآزمایش میکروسکپی دو نوع بافت تومورال مشاهده گردید که در قسمتهای سطحی نمودار توده سلولهای اپی‌تلیالی بدخیم باساختمان اپی درموئید بود **(شکل ۴)**. دیفرانسیاسیون تومور متفاوت بوده وبتدریج از سطح به‌عمق ، نمای کارسینوم اپیدرموئید ، اندیفرانسیه وحتی در بعضی نقاط دارای نمای بازالوئید میگردید . درقسمتهای عمیقتر تومور بشکل یك سارکوم متشکل از سلولهای دوکی شکل بدخیم بهمراه آتی‌پی سلولی ومیتوز فراوان باسلولهای ژانت چند هسته‌ای بود **(شکل ۵)**. درنواحی فوق نکروز وخونریزی ونیز درچندناحیه کانونهای کوچك متاپلازی استخوانی مشاهده گردید **(شکل ۶)** رنگ‌آمیزی‌های اختصاصی نشان‌داد که قسمت سارکومی تومور ازنوع فیبروسارکوم میباشد . حدفاصل توده‌های کارسینومی وسارکومی کاملا مشخص بود وبرشهای تهیه شده ازپایه‌پولیپ ، نشان‌داد که‌این‌قسمت ازتعدادی سلول بدخیم باطبیعت سارکومی همراه باراکسیون التهابی وفیبروز درست شده‌است .

سه‌سال بعداز عمل ، بیمار ازنظر وضع عمومی‌خوب‌وعلائمی از متاستاز نشان نمیدهد .

مورد دوم

آقای صادق، ف ـ ض . ۵۰ساله اهل گرگان، حرفه کشاورز ، درتاریخ ۵۳/۱/۱۶ به‌بیمارستان مراجعه نمود . این بیمار از۴ماه قبل‌از مراجعه دچار دیسفاژی گردیده که در مرحله اول ، اشکال دربلع اغذیه‌جامد وبتدریج بلع‌مایعات نیز مشکل گردید . این‌بیمار علاوه برعلامت فوق ، حالت تهوع واستفراغ داشته ودراین‌مدت حدود۱۶ کیلوگرم وزن‌کم کرده است . درسابقه بیمار برنکوپنومونی مزمن وهپاتیت‌یافت گردید؛ بیمار هیچگونه اعتیادی نداشت وپدر ومادر وی بعلت‌خونریزی داخلی‌وسرطان ریه‌فوت کرده‌اند .



(شکل شماره۳a)

نمای‌ماکروسکپی کارسینوسارکم مری: توده پولیپی برروی مخاط مری .

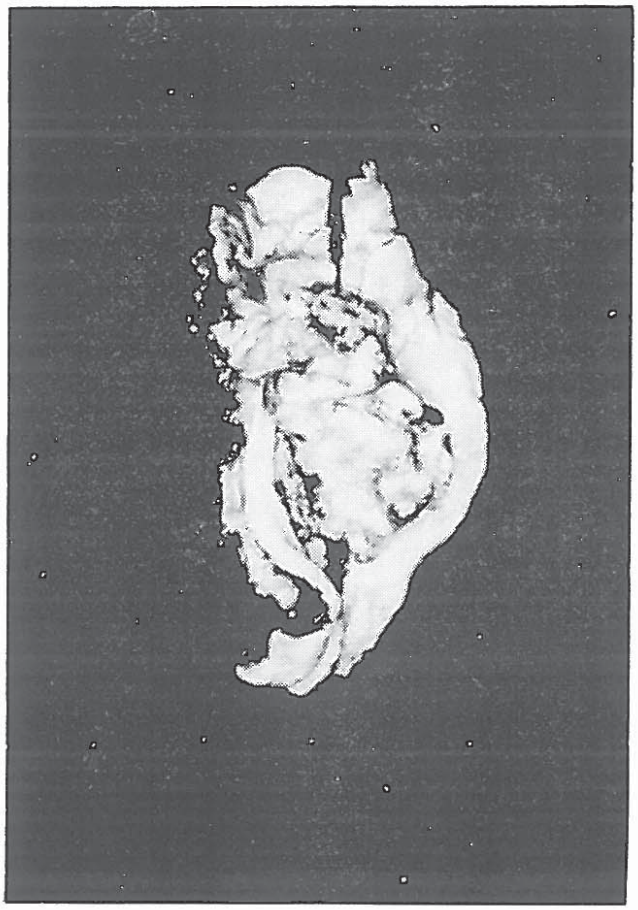

(شکل ۳b)

نمای ماکروسکپی بامشخصات واضح‌تر .

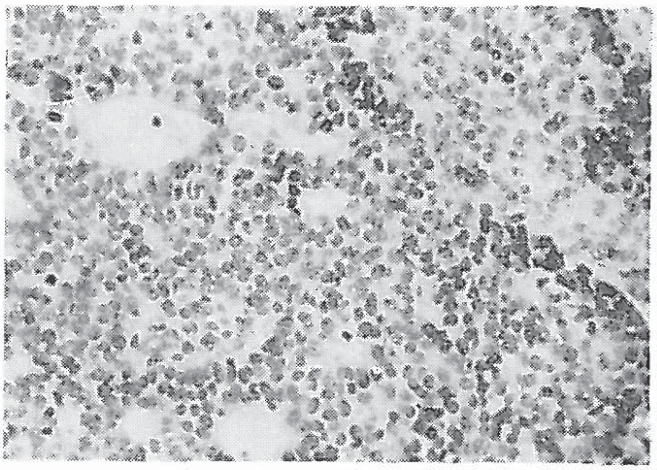

(شکل ۴)

نمای میکروسکپی تومور کارسینوسارکم مری : توده‌های سلولهای اپی تلیال بدخیم با ساختمان اپی درموئید (HE.40×).

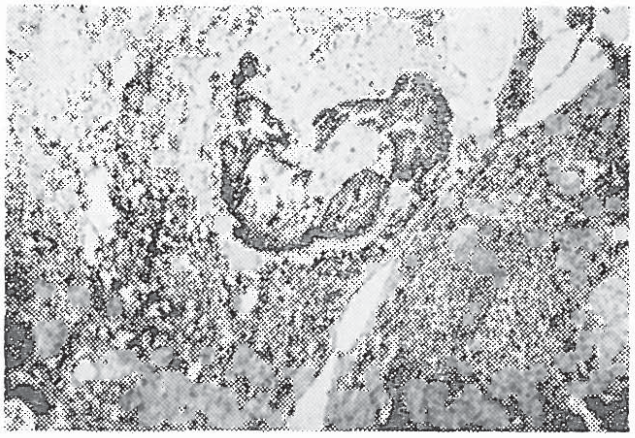

(شکل ۶)

نمای میکروسکپی تومور کارسینوسارکم مری : کانونهای متاپلازی استخوانی درزمینه فیبروسارکمی تومور (HE.16×) .

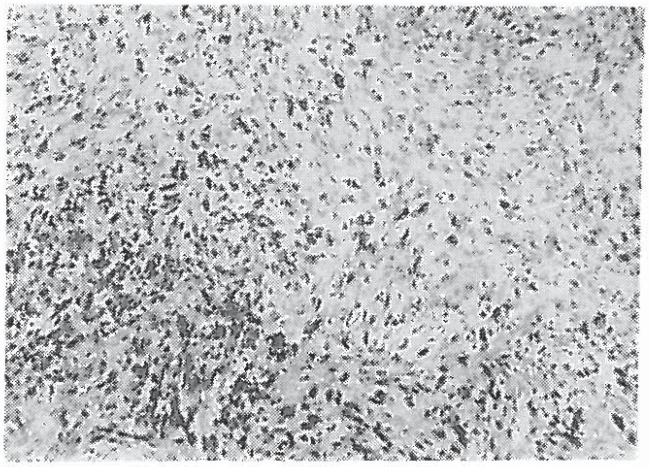

(شکل ۵)

نمای میکروسکپی تومور کارسینوسارکم مری: توده‌های سلولهای مزانشیمی بدخیم فیبروسارکمی باآتی‌پی سلولی (HE.40×).

درآزمایشهای بالینی : تب خفیف ، هپاتومگالی مختصر ورآلهای ریوی مختصر درقاعده دو ریه -- بویژه طرف‌راست- یافت شد . آزمایشهای پاراکلینیکی ، جز اختلال تستهای کبدی ضایعه دیگری‌را نشان نمیدهند .

درادیوگرافی مری درناحیه ثلث‌میانی تنگی مشاهده گردید ؛ قسمت فوقانی این‌تنگی متسع ومخاط این ناحیه کمی نامنظم وبرآمده‌است ودرسایر نقاط سطح مخاطی منظم است .در ازوفاگوسکوپی -- درفاصله ۲۵ سانتیمتری قوس دندانی -- استنوزی مشاهده‌شد که‌این استنوزتوسط توده پولیپ مانندایجاد شده بطوریکه امکان عبور ازوفاگوسکوپ ازاین ناحیه وجود نداشت . از ناحیه فوق بیوپسی بعمل‌آمد وجهت بررسی آسیب شناسی ارسال گردید که نتیجه آزمایش فقط نکروز والتهاب بود .

بیماردرتاریخ ۵۳/۲/۲۶ تحت عمل جراحی‌قرارگرفت وبااستفاده از کولون چپ ، عمل interposition colon ازراه Retro—sternale انجام گردید .

درتاریخ ۵۳/۳/۳۱ ، بیمارجهت رزکسیون مری‌مجدداً تحت عمل قرارگرفت ونمونه برداشته شده مری برای آسیب‌شناسی ارسال گردید . ناگفته‌نماند که‌درفاصله بین‌دوعمل(۶هفته) بیمار هیچگونه علامت اختلال بلع نداشته‌است .

بیمار بعدازعمل دوم دچارنارسائی قلبی وتنفسی گردید وسه روز بعداز عمل فوت‌شد که متأسفانه اتوپسی انجام نگردید .

بررسی پاتولوژی :

ماکروسکپی : قطعه ارسالی عبارتست از قسمتی از مری بطول ۸ سانتیمتر باقطر یك‌انتها ۵ وانتهای دیگر ۳ سانتیمتر؛ درناحیه میانی قطرمری به۶ سانتیمتر میرسد . سطح‌سروزی‌صاف وقهوه‌ای رنگ است ودرسطح مخاطی، درفاصله ۴ سانتیمتری یکی ازانتهاها ، توده پولیپ مانندی برنگ زرد سفید وقوام سفت با بعاد ۱×۳×۵ سانتیمتر دیده شد که سطح آنرا زخمی نامحدود پوشانده وپایه این توده بقطر ۱/۵ سانتیمتر میباشد .

درماکروسکپی ، علامتی دال برنفوذ تومور بجدار دیده نشد و در بررسی نسج چربی اطراف مری ، اثری از عقده لنفاوی دیده‌نشد .

میکروسکپی : دربرشهای تهیه‌شده از توده تومورال فوق‌الذکر ساختمان مشخص دولایه تومورال مشاهده گردید که درسطح متشکل ازسلولهای اپی‌تلیالی بدخیم بانمای اپیدرموئید ودرطبقات عمیق‌تر سلولهای مزانشیمی دوکی شکل باسیتوپلاسم اسیدوفیل و هسته‌های بیضی وپرکروماتین بهمراه میتوز فراوان ونکروز قرار گرفته‌اند . باوجود رنگ‌آمیزی‌های اختصاصی، خطوط ماهیچه‌ای مخطط دراین سلولها مشاهده نگردید ونیز اثری ازمتاپلازی استخوانی وغضروفی دیده‌نشد. حدفاصل قسمت مزانشیمی واپی‌تلیال تومور مشخص است وسلولهای تومرال در پایه‌تومور وجدارمری نفوذ نمی‌نمایند . قسمت سارکومی‌تومور، بارنگ آمیزی‌های اختصاصی از نوع لیومیوسارکوم تشخیص داده‌شد .

مورد سوم

آقای محمد ـ ف . ، ۴۸ ساله ، اهل کرمانشاه، کارمند دولت، درتاریخ ۵۱/۸/۱۲ به بیمارستان مراجعه‌نمود. شکایت بیمار ازاشکال بلع بودکه حدود ۶ ماه‌از آغازش‌میگذشت وبهمراه آن ، درد سینه همراه باتهوع واستفراغ وتب ولرز وسرفه‌های شبانه وجود داشت . اشکال دربلع بتدریج عارض‌بیمار شده بود ودوهفته قبل ازمراجعه ، تقریباً عبور مواد غذائی مایع نیز ازمری غیرممکن گردید ودراین مدت بیمار ۱۷ کیلو لاغر شده‌بود . در رادیوگرافی مری تنگی دریك سوم میانی مشاهده گردید. بیمار تحت عمل جراحی قرار گرفت ورزکسیون مری انجام‌شد .

این تومور بهمراه ۵ سانتیمتر از اطراف مری برای بررسی آسیب شناسی ارسال گردید (**شکل۷a و شکل۷b**) و دربررسیهای پاتولوژی ، ضایعات ماکروسکپی و میکروسکپی ـنظیر آنچه مفصلاًدردومورد قبل‌آورده شد ـ یافت گردید .

بحث :

در بحث این تومور باید چند نکته اساسی را در نظر گرفت که عبارتند از :

۱ـ بحث در طبیعت تومور :

درچگونگی وپیدایش این دسته از تومورها عقاید مختلف ونظریات گوناگونی وجود دارد که عبارتنداز :

الف ـ تومور مخلوط که توسط دولایه کاملا مشخص اکتودرمی ومزودرمی ایجاد میشود؛یعنی بعبارت دیگر، برحسب اتفاق‌بطور همزمان مخلوطی ازیك تومور سارکومی ویك‌تومور کارسینومی رشد مینمایند .

ب ـ تومورى بادونمای متفاوت : سارکومی ودیگری کارسینومی ازیك سلول مادر سرچشمه میگیرند ؛ بدینمعنی که سلول تومورال ـ درحین رشد ـ دیفرانسیاسیون کارسینومی

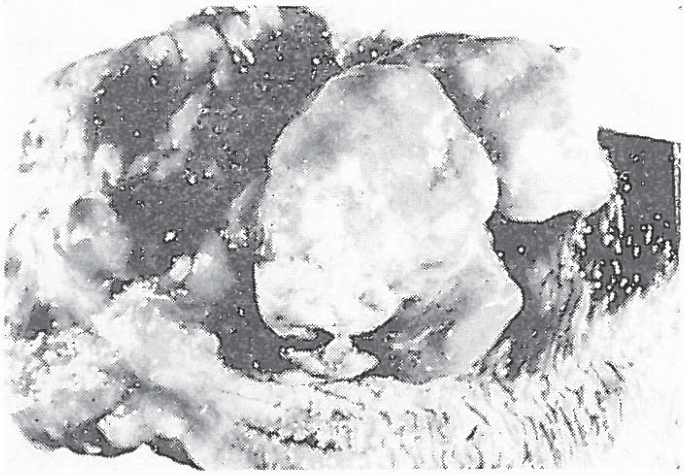

(شکل ۷a) نمای ماکروسکپی

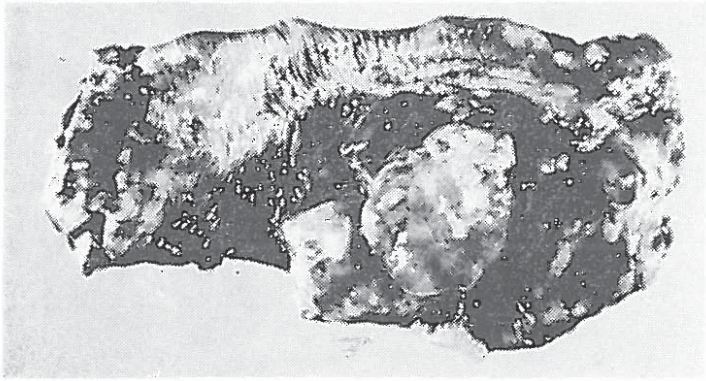

(شکل ۷b)نمای ماکروسکپی

وسارکومی‌راهمزمان‌پیدا مینماید. برای مثال‌از انواع‌این‌تومور میتوان تومور Wilms را نام برد .

ج ـ تئوری دیگر چنین عنوان مینماید که ضایعات اصلی درحقیقت‌یك کارسینوم است وساختمان سارکومی دراثرمتاپلازی کارسینومی قسمتهائی از تومور بوجود میآید .

باید اذعان نمود که اثبات هریك ازتئوریهای فوق کاری بس دشوار بوده وهرکدام ازعقاید ذکر شده دارای نقاط ضعف وقابل انتقاد میباشند وبهرحال نمیتوان هیچیك از آنهارا ردیا بطور قطع قبول نمود .

۲ـ بحث در تشخیص صحیح تومور :

آنچه‌که بطور قطع اهمیت زیاد دارد ، تشخیص صحیح‌این موارد است . تشخیص افتراقی این تومور باسارکم کاذب (Pseudosarcome)وکارسینوم اندیفرانسیه باسلولهای‌دوکی شکل مری مطرح میباشد . ازنقطه نظر آناتوموپاتولوژی در تشخیص صحیح‌این ضایعه‌دونکته حائزاهمیت میباشد :

الف- از نظر ماکروسکوپی این دسته تومورها را میتوان به دو گروه تقسیم کرد: تومور پولیپوئید ومسدودکننده مجرای مری وتومور غیرپولیپی که‌دسته اخیر فرم زخمی یانفوذ کننده به‌جدار را دارد .

در۱۱مورد کارسینوم مری که توسط Moor (۴)جمع آوری شده ، ۹مورد پولیپوئید و۲ مورد زخمی ونفوذ کننده بودند؛ ودرموارد معرفی شده دراین مقاله ، هرسه‌موردپولیپوئید بوده وپایه تومور دریك مورد ، طرف تهاجم سلولهای سارکومی قرارگرفته‌است ودر دو مورد دیگر پدیکول پولیپ آزاد وبدون تومور بوده وفقط ازنسج همبندی تشکیل شده‌است ، بنابراین از نقطه نظر رادیولوژی ، جراحی وپاتولوژی باید بدین نکته توجه کرد که در مقابل توده تومورهای پولیپی مری ، امکان کارسینوسارکوم مری مطرح میباشد.

محل پیدایش کارسینوسارکوم مری غالباً درثلث میانی‌ودر تقاطع مری وتراشه‌است ؛ درهرسه مورد این‌مقاله ، تومورها درقسمت میانی مری قرارگرفته بودند .

نکته قابل توجه اینکه ، فراگیری (متاستاز) غالباً در این‌تومورها کمیاب‌است وحتی درمواردی‌که تومور بزرگ‌وسیر طولانی‌دارد ، متاستاز دیده نمیشود .

ب- از نظر میکروسکپی:

تشخیص‌قطعی این‌دسته از تومورها رادرهیستولوژی‌میتوان یافت ودراین مورد باید دانست که دراغلب موارد ، بیوپسی در هنگام ازوفاگوسکوپی، جواب قاطع وتشخیص‌صحیح را بهمراه ندارد. چه، اولابعلت پولیپی‌بودن‌تومور وایجاداستنوز وراکسیون التهابی‌اطراف درقسمت پروکسیمال ، دستیابی به‌تومورو‌برداشتن نمونه مشکل است . ودرثانی ، درصورت بیوپسی خوب‌نیزغالباً نمونه‌برداری ازقسمتهای سطحی تومور انجام میگیرد وبنابراین فقط تشخیص کارسینوم داده‌میشود وتنها رزکسیون کامل تومور است که اجازه میدهد هردولایه تومور مشخص گردند. دراینجا لازم به‌یادآوری است که درمقابل تصویرمیکروسکپی، سه‌تشخیص مطرح‌است که عبارتنداز :

۱- کارسینوم اندیفرانسیه
۲- پسودوسارکوم
۳- کارسینوسارکوم .

درمورد اول امکان‌دارد که‌کارسینوم دارای نماهای‌متفاوت بوده ودربعضی نقاط از سلولهای کشیده — که‌نمای سارکومی دارند — تشکیل شده باشد . بنظر ما دراین‌گونه موارد ، بین قسمت کارسینومی دیفرانسیه — که غالباً درسطح تومور است — وقسمت اندیفرانسیه عمقی ، حدفاصل مشخصی وجود ندارد؛ بدین معنی که‌سلولهای تومورال‌ازسطح به‌عمق ،بتدریج وبدون‌حدفاصل مشخص ، اندیفرانسیه ودوکی شکل میگردند .

ازطرف دیگر بااستفاده از رنگ آمیزیهای اختصاصی ، میتوان طبیعت کارسینومی ضایعه‌را — در موارد کارسینومهای اندیفرانسیه باسلولهای دوکی شکل مری — ویاطبیعت مخلوط کارسینومی وسارکومی‌را درموارد کارسینوسارکم — نشان‌داد .

درمورد دوم — یعنی سارکوم کاذب — باید گفت که درحقیقت ضایعه اصلی ، یك کارسینوم میباشد که همراه باراکسیون شدید مزانشیمی‌است وبدین‌ترتیب نمای تومور ، مانند یك کارسینوم همراه باسارکوم میگردد . تشخیص سارکوم کاذب دروحله اول برروی منظم‌بودن سلولهای مزانشیمی‌همراه باراکسیون‌التهابی‌و فقدان یانادر بودن میتوز وعدم نفوذ سلولهای مزانشیمی بجدار ونیزعدم پیدایش متاستاز میباشد .

ولیکن باید قبول نمود که تشابه تصویر میکروسکپی ، دربعضی موارد تشخیص این دو ضایعه‌راازیکدیگر غیرممکن میسازد .

در این زمینه Saphir (۱۲) دو امکان دیگررا مطرح مینماید :

الف : پیدایش کارسینوم برروی یك تومور مزانشیمی خوش‌خیم مثل‌فیبروم یالیومیوم ونفوذ کارسینوم‌بداخل این‌تومور خوش‌خیم .

ب- نفوذ سلولهای سارکومی جداری به‌سلولهای اپی‌تلیالی هیپرپلازیه سطح مری، که امکان دارد هیپرپلازی آن‌شدید وهمراه باآتی‌پی‌بوده وتشخیص غلط کارسینوم‌را همراه‌باسارکوم مطرح سازد . دربررسی کارسینوسارکوم حقیقی مری ، قسمت کارسینوم ازنوع‌اپی درموئید بوده ودرجات‌مختلف‌دیفرانسیاسیون را نشان میدهد ولی میتوان ساختمانهای آدنوکارسینومی یا کارسینوم آدنوکیستیك (سیلندروم) وکارسینوم اندیفرانسیه را نیز درآنها یافت.

سلولهای کارسینومی غالباً در سطح قراردارند وبصورت تراوه یارسته بداخل قسمت سارکومی نفوذمینمایند . دررنگ آمیزی‌های اختصاصی که ما انجام دادیم درتمام لامها ،حدفاصل کارسینوم‌وسارکوم‌به‌وضوح مشخص بود . قسمت سارکومی غالباً فیبروسارکوم یالیومیوسارکوم است ولی‌کندروسارکوم و رابدو میوسارکوم نیز گزارش شده است . در موارد این گزارش ، دومورد فیبروسارکوم ویك مورد لیومیوسارکوم بوده است که دریکی از موارد کانونهای متاپلازی استخوانی یافت گردید ؛ دردو مورد پایه‌ها آزاد وبدون تومور ویك مورد پایه‌تحت تهاجم سلولهای سارکومی قرارگرفته بودند. درهیچیك ازموارد سلولهای بدخیم از مخاط مری نگذشته ولایه Muscularis Mucosa آزاد بود.

سطح تومور درهرسه مورد زخمی بود ودرتمام موارد، در زیر تومور التهاب مزمن وجود داشت ودرهیچیك از این‌موارد متاستاز دیده نشد . بنابراین آنچه که برای تشخیص صحیح کارسینوسارکوم از نقطه نظر پاتولوژی مطرح‌است، بطورخلاصه عبارتند از:

۱- تومورپولیپی غالباً درقسمت‌میانی مری‌بدون تغییرات شدید جدار وسروزمری .

۲- وجود دولایه اکتودرمی (کارسینوم) ومزودرمی (سارکوم) که‌بطور قطع موردتائید قرارگیرند .

۳ـ حدفاصل دوقسمت تومورال ـ کارسینوم درسطح وسارکوم درعمق ـ میباید واضح ومشخص باشد .

۴ـ رشد موضعی ونادر بودن متاستازهای لنفاوی واحشائی .

از نقطه نظر بالینی :

اولین نکته جالب ، برآوردشیوع کارسینوسارکم مری است. در سری ما ازمجموع ۵۵۷۴ مورد تومورهای مری ، سه مورد آنها کارسینوسارکم بوده‌اند که تقریباً حدود ۰/۰۵ درصدجمع کل راتشکیل میدهد **تابلوی (۱)** .

(تابلوی ۱)

تومور های مری در ۲۰ سال اخیر (۱۳۵۵ - ۱۳۳۵) انستیتو تاج پهلوی ودر ۸ سال اخیر مرکز پزشکی آموزشی ودرمانی جرجانی .

نوع تومور	تعداد
۱ـ کارسینوم اپی‌درموئیدمری	۵۱۸۱
۲ـ آدنوکارسینوم مری	۲۴۱
۳ـ کارسینوم اندیفرانسیه‌مری	۱۲۱
۴ـ کارسینوم In Situ مری	۱۴
۵ـ لیومیوسارکم مری	۴
۶ـ فیبروسارکم مری	۳
۷ـ کارسینوسارکم مری	۳
۸ـ کوندروسارکم مری	۲
۹ـ پولیپ‌فیبرواپی تلیال‌مری	۲
۱۰ـ لیومیوم	۱
۱۱ـ پسود وسارکم‌مری	۱
۱۲ـ همارتوم	۱
	جمع ۵۵۷۴

این‌تومور بیشتر نزد مردها یافت میگردد ؛ سه مورد معرفی شده مردانی بین سنین ۴۵ تا ۶۰ بوده‌اند ؛ در آمار Moor(۴) ۸مورد از ۱۱مورد بیماران مردانی بوده‌اند بین سنین ۴۵تا۷۷ ساله که سن‌متوسط‌پیدایش تومور ، ۵۹سال‌است. پیدایش علائم بالینی ، معمولا درطی چندماه (از ۲تا۸ ماه) میباشد . علائم بالینی که‌دال بروجود توموری در مری باشد ، بادیسفاژی شروع شده وبمرور ایام شدت یافته وبالاخره منتهی به‌انسداد کامل وعدم امکان ترانزیت مری میشود .

بهمراه دیسفاژی کم‌شدن وزن ودرد درناحیه Sternum ونیز تهوع‌واستفراغ‌هم‌وجود دارد.

گهگاه دراین بیماران سرفه وهموپتیزی و هماتمزوملنا وآنمی وکم‌اشتهائی نیز مشاهده میگردد .

ازنظر آزمایشهای پاراکلینیکی ، آنچه‌که مورد اهمیت‌است رادیوگرافی میباشد ؛ درتصاویر رادیولوژی ، بابلع باریم توده تومرال ـ بعلت فرم پولیپی ـ معمولا بوضوح دیده‌میشود و از طرف دیگر اتساع قسمت پروکسیمال وقسمت دیستال ، محل تومررا مشخص مینماید . ازوفاگوسکوپی بهمراه بیوپسی مفید است ؛ ولی چنانچه قبلا نیز اشاره شد ، همیشه جواب صحیح بدست نمیدهد .

سایر آزمایشها معمولا منفی هستند ، مگر در موارد هماتمزوملنا که علائمی دال برآنمی پیدامیشود . ازنظرپیشرفت وسیر بیماری ـ چنانچه قبلا نیز اشاره گردید ـ این تومور باوجود تصویر بدخیم ونگران‌کننده سیرکندی دارد وغالباً بطور موضعی رشدمینماید ونیز بعلت‌پیدایش سریع‌علائم بالینی‌ودرنتیجه مراجعه به‌پزشك ودرمان وهمچنین عدم‌نفوذ بجدارمری ومتاستاز دیررس ، پیش‌آگهی‌نسبتاً خوبی دارد .

درمان :

بهترین روش درمانی ، جراحی است که این جراحی شامل‌برداشتن تومور باپایه وچند سانتیمتر ازجدار مری اطراف تومور میشود.

در مورد دوم معرفی شده این گزارش ، عمل Interposition کولون ترانسورس قبل‌از برداشتن تومور انجام گردید ودرزمان بعدی مبادرت به‌برداشتن تومور باپایه وجدار مری گردید . متأسفانه این بیمار بعلت نارسائی مزمن قلب سه‌روز بعدازعمل درگذشت . درمورداول ، تومور وپایه‌آن برداشته‌شد وجدارمری دست نخورده باقی ماند . دراین مورد توده‌های تومرال سارکومی درپایه‌پولیپ یافت گردید ودرمورد سوم نیز برداشت تومور باپایه بهمراه قسمتی از جدارمری انجام‌شد .

ازسه‌مورد بحث شده ، یك مورد سه‌روز بعداز عمل فوت نمود وموارد دیگر بعداز جراحی ـ بدون بازگشت علائم یا پیدایش متاستاز وناراحتی دربلع ـ سه‌سال وپنج‌سال بعدازدرمان وجراحی زنده میباشند .

البته باید متذکرشد که زمان پی‌گیری این‌بیماران کوتاه است . درمواردی که Moor(۴) گزارش نموده است ، از۷ مورد عمل شده دومورد درحین یاروزهای بعدازعمل فوت‌شد وسه مورد به‌ترتیب : ۴ ماه ، ۲۶ ماه و۳۶ ماه بعداز عمل ـ بعلت رشد دومرتبه تومور ـ فوت نمودند. دو بیمار به‌ترتیب : ۱۱ ماه و ۵سال بعد از عمل اول زنده می‌باشند. در ۳۳ مورد کارسینوسارکوم مری که توسط Talbert (۵) و Stout مورد بررسی قرار گرفته‌اند ، ۱۲مورد تحت عمل قرار گرفته که ازاین تعداد ۵ نفر درحین عمل و۶ نفر درطی ۵سال بعداز عمل فوت نمودند ؛ وبالاخره یك‌نفر بیش‌از ۵سال عمر نموده است . در ۱۴۶ مورد تومور بدخیم مری ـ

که مدت ۱۰ سال در بیمارستان Sahlgren توسط Koch(۱۳) مورد مطالعه قرار گرفت ـ فقط یک مورد کارسینوسارکوم مری وجودداشت که بیمار بادرمان جراحی ورادیوتراپی بیش‌از ۵ سال زندگی کرده‌است .

خلاصه :

دراین مقاله سه مورد تومور کارسینوسارکم مری مورد بحث قرارگرفته است . این سه مورد ، ازبین ۵۵۷۴ بیمارکه تومورمری‌داشته‌اند یافت گردیده‌است؛ بنابراین کارسینوسارکم مری توموری است کمیاب که بصورت توده پولیپی در قسمت وسط یاثلث انتهائی مری یافت میگردد که غالباً سبب انسداد ترانزیت مری میگردد .

از نظر بالینی ، دیسفاژی مهمترین علامت این تومور است .

دربررسی میکروسکپی ، تومور از دولایه مشخص اکتودرمی (کارسینوم) ومزودرمی (سارکم) تشکیل شده است وتشخیص افتراقی آن باپسودوسارکم (Pseudosarcome) مشکل میباشد .باوجود نمای‌نگران‌کننده بالینی‌ورادیولوژیکی و جراحی وآناتوموپاتولوژی ، کارسینوسارکم دارای رشدکند ومتاستاز دیررس بوده بنابرین پیش آگهی نسبتاً خوبی دارد .

RESUME

Nous présentons 3 cas de carcino-sarcome de l'oesophage dans une sèrie de 5574 cas de tumeur oesophagienne.

Il s'agit d'une tumeur rare de l'oesophage qui se présente sous forme d'une masse polypeuse localisée au 1/3 moyen de l'oesophage et provoque une dysphagie qui aboutit progressivement à l'obstruction complète de l'oesophage. La tumeur sur le plan histologique, est formée par les deux composantes, carcino-et sarcomateuse.

Malgrè l'inquiétants spect clinique, radiologique, chirurgicale et d'anatomo-pathologique, l'évolution est lente et les metastases sont tardives.

BIBLIOGRAPHIE

1. Virchow R: Virchow arch. 1864
2. Von-Hansemann: Das gleichzeitige vor Kommen verschiedenartiger geschwulste bei derselben person. Ztschr. Krebsforsch. 1: 183, 1963 — 1964.
3. Stout, A. P. Humphrey G. H. and Rottenberg L.A.A case of carcinosarcoma of the esophagus. Amer J. Roentgen. 61. 461. 469, 1949.
4. Thomas C. Moor, J. Standly, Batterslay. Carcinosarcoma of esophagus. J. of. Thor. And cardiovascul. Surg. Vol. 45 No 3: 281 — 288, 1962.
5. Talbert, J. L. and Cantrell, J.R. Clinical and pathologic caracteristic of carcinosarcoma of esoph agus. J. Thorac. cardiovascul Surg. 45, 1-12, 1963.
6. Smith. P.W. Mark J.B.D. and Carrington C.B. Use of the cervical approch in the treatment of the carcinosarcoma of the upper esophagus. Dis. Chest 46: 91, 1964.
7. Gregg J.B. and Stamler F.W. Unusual neoplasms of the esophagus. Review of the literature and report of a case. Arch. Otolaryng. 59: 159-169, 1954.
8. King H.A. and Koerner T.A. carcinosarcoma of the esophagus. Surgery 42: 389, 1957.
9. Muller C.J.B. Carcinosarcoma of the esophagus. South african M.J. 33: 775, 1954.
10. Gerald B.E. Carcinosarcoma of the esophagus. Am. J. of gastroenterol. 36: 417, 1961.
11. Koch N. lewine. pettersson, S. and Stener B. Carcinosarcoma of the thoracic esophagus and cardio, Acta chirur. Scand. 1967.
12. Saphir O 2nd Vass A. Carcinosarcoma. Amer. J. Cancer. 33: 331-361, 1938.
13. Si-chun ming M.D. tumors of the esophague and stomach. Atlas of tumor pathology second series fascicle 7, 1973.