مجله دانشکده پزشکی ــ دانشگاه ملی ایران
سال پنجم ــ شماره دوم ، صفحه ۱۳۸ ــ ۱۴۰

گزارش یك مورد لوکالیزاسیون نادر نوروفیبروماتوز

دکتر مرتضی شقاقی ✿

مقدمه : دراین مقاله ابتدا به اختصار بشرح بیماری رکلینگهازن (نوروفیبروماتوز) پرداخته شده‌است ودرپایان بیمار ۶ساله‌ای معرفی میگردد که در این مورد تظاهرات بسیار نادر بیماری نور وفیبروماتوز در مدیاستین فوقانی جالب توجه میباشد .

شرح : بیماری نوروفیبروماتوز (رکلینگهازن) یکی‌از سندرم‌های پوستی ــ عصبی‌است که‌تظاهرات آن درپوست‌وسلسله اعصاب پدیدار میگردد. بعلت لوکالیزاسیون‌های مختلف تومور، امکان طبقه‌بندی ازنظر آناتومی وجودندارد (۱).

تغییرات مشخص پوستی بصورت لکه‌های پیگمانته Cafe-au Lait بطور پراکنده یامجتمع دربدن ظاهرمیشوند . این لکه‌هاممکن است‌دربدوتولد وشیر خوارگی آشکارنباشند وهمراه بااین‌لکه‌ها دربوست ممکن‌است توده‌های فیبرومی قابل‌لمس نیز

توده‌های تومورال در این بیماری ممکن است سلسله اعصاب محیطی ویامرکزی را گرفتار کنند .

معمولا ابتلاء هر دو سیستم عصبی به بیماری بعید بنظر میرسد (۵) .

تومورهائی که‌درسلسله اعصاب مرکزی‌رخنه‌میکنند، ازنوع نوریرینوم‌های مغز ویاگلیوم‌های نخاع میباشند .

از نقطه نظر ابتلاء اعصاب مختلف ، بعداز عصب شنوائی معمولا واگوس مبتلا میشود. ابتلاء گلیوم عصب بینائی‌نیزدرچند مورد گزارش شده ولی این عارضه مربوطه به‌تومورهای مغزی میشود .

۵تا۱۵ درصد موارد بیماری خطر ابتلاء به‌سارکوم‌وجود دارد . این‌نسبت شیوع درکودکان کمتراست. از نظر پاتولژیك [illegible] Schwannoma و

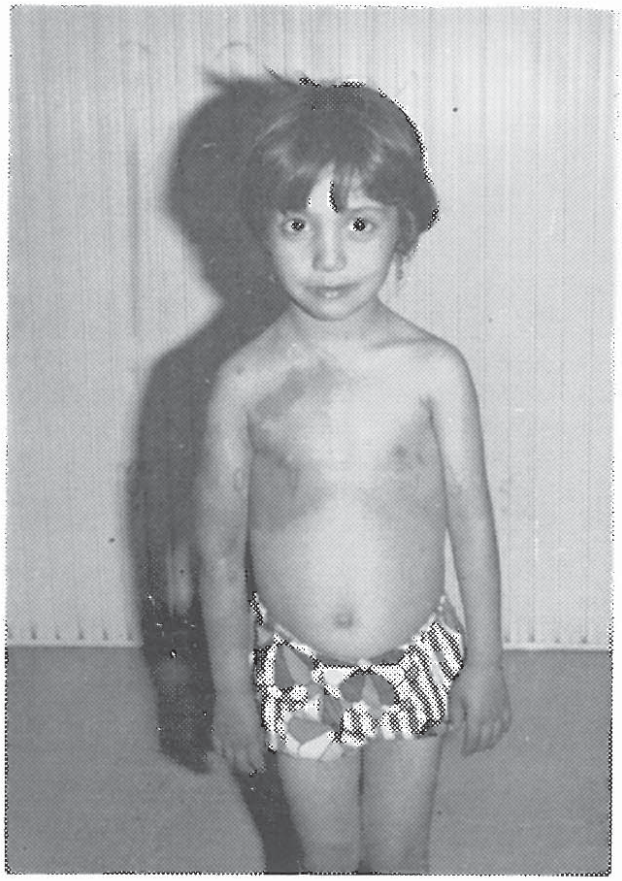

(شکل شماره ۱)
لکه‌های CAFE AU LAIT درسطح بدن بیمار و نیز بلندتر وقطورتر بودن سمت راست از چپ .

جرجانی بستری میگردد .

درسابقه بیمار نکته جالب توجهی وجودندارد. درمعاینات انجام‌شده دختری است که ازنظر رشد جسمی وعقلی باسن ذکر شده در بالا تطابق کامل‌دارد. در سطح بدن بطور پراکنده‌ودر بعضی نقاط با وسعتی زیاد لکه‌های پیگمانته با رنگ شیر قهوه‌ای: ۱ـ پیگمانته ذکرشده‌باوسعتی‌بیشتردرقسمت‌جلوو راست قفسه‌سینه وهمچنین درناحیه هیپوگاستر فوقانی بچشم میخورد . قطر بازوی راست ۲سانتی‌متر ازبازوی‌چپ بیشتراست ، در این بازو لکه‌های ذکر شده بطور وضوح بچشم میخورد (شکل شماره ۱) .

درلمس اندامها دربازوی راست گره‌های فراوانی درحد عدس بزرگ‌تا هسته‌آلبالودرزیر جلد وقسمت‌های عمقی بافت‌نرم حس‌میشود. طول‌دست‌راست ۲سانتی متر بلندتر ازدست چپ‌است. کبدبه‌اندازه سه‌بند انگشت قابل لمس است ودربیوپسی تهیه شده ازیکی ازتوده‌های ندولی زیرجلدی ـ درناحیه بازو ـ بطور وضوح‌از لایه‌عصبی‌بوده وجزئیات آن‌مؤید تشخیص‌نوروفیبروماتوز پلکس فرم میباشد .

درسایر بررسیهای آزمایشگاهی نکات پاتولوژیك قابل‌ذکری وجود نداشت . بیمار مزبور باتشخیص نوروفیبروماتوز بیمارستان‌را باحال‌عمومی خوب بدون‌دستور داروئی‌ترك‌میکند. در آذرماه گذشته بعلت تنگی‌نفس شدید مجدداً بستری میگردد . تنفس‌درمرحله دم بااشکال‌انجام‌میگردید وبااستریدور همراه‌بود. در لارنکوسکوپی انجام‌شده ، التهاب درتمام سطح‌مخاط موجود بود وجسم‌خارجی مشاهده‌نگردید . کشت‌حلق وتست‌توبرکولین منفی‌گزارش‌شد. در رادیوگرافی انجام‌شده ازریتین درمدیاستین فوقانی یك توده هوموژن باکنتور صاف مشاهده شد (شکل شماره ۲) که‌مسلماً عامل اساسی درتشدید تظاهرات لارنژیت بوده است .

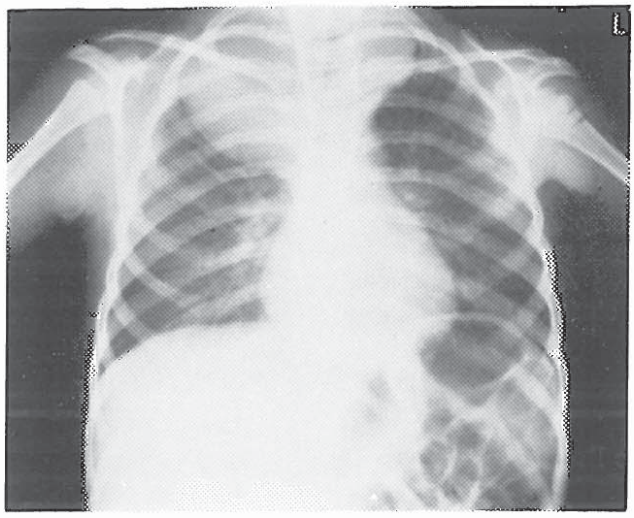

(شکل شماره ۲)
توده تومورال هوموژن درراديوگرافی ازریتین‌بیمار.

بیمار بادرمان سمپتوماتیك بعداز چند روز باحالت‌عمومی خوب وبدون تنگ‌نفس بیمارستان‌را ترك کرد .

درکنترل رادیوگرافی که بعداز۳ماه انجام‌گردیدکماکان توده ذکرشده در پرتونگاری دیده‌میشد . در کلیشه انجام شده‌با ماده‌حاجب ازمری فشار توده خارج ازمری‌برروی این‌عضو بطور وضوح دیده میشود .

بررسیهای تیروئید چه از نظر بیوشیمی ، جذب ید رادیواکتیو Scan نکته پاتولژیکی نشان‌نداد . بادرنظر گرفتن بیماری اصلی (رکلینگهازن) باحتمال بسیار قوی توده مزبور یك‌توده Plexiform نودال بوده واحتمالا درمواقع‌اضطراری باعث بروز دیسپنه شده‌است . متأسفانه نمونه برداری از تومور با مخالفت شدید والدین امکان پذیر نبود . بهرحال شکی نخواهدبود که بارشد این تومور از طرفی وامکانات التهابی فارنکس در فصل زمستان خطرات زیادی زندگی بیمار را تهدید میکند .

ZUSAMMENFASSUNG

Bericht einer seltenen Lokalisation der Neurofibromatose von Recklinghausen bei einem 6 jährigen Mädchen. In dieser publikation wurde zunächst die krankheit in kurzem besprochen und anschliesend ein interessanter Fall mit exzeptionaler Lokalisation nämlich Befall oberen Anteils des Mediastinums mit klinischem Bild einer akuten - Luftnot - situation vorgestellt.

REFERENCES

1 — Cooke : The Biologic Basis of pediatric practice.
2 — Caffey : pediatric x-ray diagnosis.
3 — Nelson: Textbook of pediatrics
4 — Fanconi : Lehrbuch der paediatrie
5 — wiskott : Lehrbuch der kinder - heilkunde.