مجله دانشکدهٔ پزشکی دانشگاه شهید بهشتی
سال نهم ، شماره اول ، صفحه ۸ ـ ۱۵

تغییرات مرفولوژیك شیستوزومولا مانسونی وشیستوزومولاهماتوبیوم ضمن مهاجرت دردورهٔ نهایی آلودگی در موش سفید آزمایشگاهی

دکتر محمدرضا، رضا قلی نظری * ـ دکتر جعفر مسعود ** ـ صوفیا سجادی ***

مقدمه

سرکرشیستوزوماها از طریق پوست وارد بدن میزبان نهایی می‌شود ، از پوست عبور می‌کندوازطریق مویرگها وارد جریان عمومی خون می‌شود ، مدتی در عروق ریوی متوقف می‌شود و درآنجا رشد می‌کند ،و دوباره خود را ازطریق‌جریان خون به عروق باب کبدی می‌رساند ، و بعداز رشد مناسب‌به عروق روده‌بند (شیستوزوما مانسونی) و به مویرگهای‌اطراف‌مثانه ، (شیستوزوما هماتوبیوم) واردو در همانجا بالغ می‌شود .

شیستوزومولاها در ضمن این مهاجرتها از نظر شکل دگرگونی‌پیدا می‌کنند .این تغییر با ازدیادطول‌همراه است. در این مطالعه سعی شده است‌بین‌شیستوزومولای این‌دوگونه شیستوزوما ، در موش سفیدآزمایشگاهی‌مقایسه‌ای به عمل‌آید .

روش کار

دراین‌بررسی مجموعا "۵۰" نمونه شیستوزومولای شیستوزوما مانسونی از ۳۶ عدد موش سفید ،و ۴۸ نمونه شیستوزومولای هماتوبیوم از۱۶عدد موش‌سفیدسوری‌موردمطالعه واندازه‌گیری قرارگرفته است . برای‌انجام‌این‌کار موشهای‌سفید آزمایشگاهی را بعد از بیهوش‌کردن‌با محلول پنتوباربیتال ۶ درصد ، در الکل ۱۰درصد با ۱۰۰۰عدد سرکربه‌دست‌آمده از حلزونهای آلوده آزمایشگاهی به روش حلقه (smithers and Terry 1965) ازطریق‌پوست آلوده‌می‌کنیم.

در روز دوم و سوم پس از آلودگی‌تعدادی از موشها را کشتیم ، قسمت پوست زیر شکم را که در معرض‌آلودگی سرکر قرار گرفته ، جدا کردیم و در محلول نگهدارندهٔ M.E.M (Minimum Essential Medium) قرار دادیم وسپس پوست را با قیچی‌به قطعات بسیار کوچک ریزکردیم‌و به مدت‌یک‌ساعت در حرارت ۳۷درجهٔ‌سانتی ـ گراد قرار دادیم . در این مدت شیستوزو مولاها با حرکات

---

* استادیاربخش انگل‌شناسی‌دانشکده پزشکی دانشگاه شهید بهشتی .
** دانشیاربخش انگل‌شناسی‌دانشکده بهداشت دانشگاه تهران .
*** مربی بخش انگل‌شناسی‌دانشکده بهداشت دانشگاه تهران

ریتمیک خود از قطعات پوست خارج و در مایع M.E.M. آزاد شدند. در این مرحله مایع و خرده های پوست را از صافی توری نمره ۴۲ عبور دادیم و قطعات پوست را با کمک پنس به دقت از مایع جدا کردیم. مایع محتوی لاروهای شیستوزومولا را زیر میکروسکپ مشاهده کردیم و آنها را با پیپت جدا و در مایع نگهدارندهٔ M.E.M. به طور جداگانه نگهداری و برای اندازه گیری طول و عرض آماده کردیم.

برای به دست آوردن شیستوزومولا از ریه، تعدادی از موشها را در روزهای بین چهارم الی بیستم پس از آلودگی، با اتر بی‌هوش کردیم و سریعاً بعد از کندن پوست و بازکردن قفسهٔ سینه حیوان از طریق قلب راست به وسیلهٔ مایع M.E.M. هپارین دار، بعد از قطع سیاهرگ باب، پرفوزیون کردیم و ریه را شستشو دادیم به طوری که، کاملاً سفید شد. و بعد ریه را از قفسه سینه موش کاملاً جدا و به کمک قیچی در داخل محلول M.E.M. به قطعات ریز خرد کردیم و مدت یک ساعت در اتو ۳۷ درجه سانتی گراد قرار دادیم. در عرض این مدت شیستوزومولاها از بافت ریه آزاد و در محلول شناور شدند، که آنها را نیز جدا و در ظرف جداگانه ای در محلول M.E.M. نگاهداری و اندازه‌گیری کردیم. معمولاً پیش از اندازه گیری شیستوزومولاها را در محلول نگهدارنده در یخچال ۴ درجه حرارت قرار می دادیم تا مقداری از فعالیت انقباضی و انبساطی آنها کاسته و بی حرکت شوند، سپس اقدام به اندازه گیری می کردیم.

از روز دهم تا بیست و سوم نیز شیستوزومولاها از تعدادی از موشهای آلوده به طریق پرفوزیون کبد و خرد کردن این عضو، جدا و اندازه‌گیری شدند. طول و عرض لاروها به وسیله میکروسکپ و با استفاده از اوکولرهای مدرج، و برحسب میکرون اندازه‌گیری شد. نظر به اینکه شیستوزومولاها گاهی پیچ و خم هایی در طول خود ایجاد می کردند، با ترسیم خطوط منقطع در روی هر شیستوزومولا این خطوط شکسته را اندازه‌گیری کردیم و از حاصل جمع آنها طول هریک از شیستوزومولاها به دست آمد.

نتایج

نتایج اندازه‌گیری شیستوزومولاها و تعداد آنها، در مراحل مختلف مهاجرت از پوست، ریه و کبد موش سفید و همچنین تهیه عکسها و جداول از مراحل گوناگون مهاجرت به شرح زیر می‌باشد:

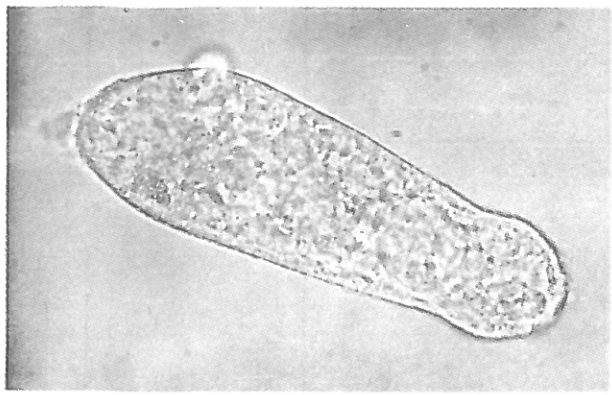

شکل ۱. شیستوزومولاهماتوبیوم دوروزه، به دست آمده از پوست شکم موش سفید (H.E. ×۵۶۰)

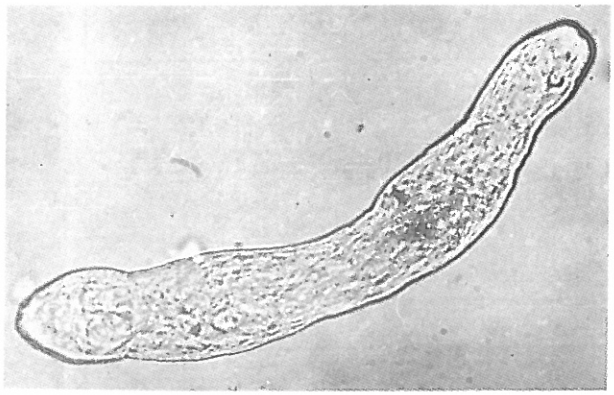

شکل ۲. شیستوزومولاهماتوبیوم ۴ روزه، به دست آمده از ریهٔ موش سفید (H.E. ×۵۶۰)

همانطوری که در جدول ۱ و ۲ ملاحظه می‌کنید شیستوزومولاهای شیستوزوما مانسونی و هماتوبیوم در روزهای دوم تا چهارم از پوست عبور می کنند و وارد ریه می شوند. از آن به بعد تعداد آنها در ریه روبه افزایش می گذارد و در هردو گونه در روزهای هشتم تا دهم به حداکثر می رسد. حداکثر تا روز بیستم در ریه مشاهده می‌شوند. سپس از ریه عبور می‌کنند به کبد می‌روند. مقایسهٔ تعداد شیستوزومولاها در دو گونه نامبرده نشان می دهد که تعداد شیستوزومولای شیستوزوما مانسونی بیش از گونه هماتوبیوم است و این نشانگر آنست که حساسیت موش سفید نسبت به شیستوزوما مانسونی به مراتب بیشتر از حساسیت آن به شیستوزوما هماتوبیوم است. در عین حال شیستوزومولای مانسونی خیلی زودتر از هماتوبیوم ریه را ترک می کند و به کبد می رود و به مرحلهٔ بلوغ می رسد.

اعضاء / روز	پوست	ریه	کبد
۰	۱	—	—
۲	۳	—	—
۴	—	۲	—
۸	—	۹	—
۱۲	—	۴	۱
۱۶	—	—	۲
۲۰	—	۲	—

جدول ۱ . نمایش تغییرات تعداد شیستوزومولای شیستوزوماهماتوبیوم در روزهای متفاوت در اعضاء مختلف موش سفید.

اعضاء / روز	پوست	ریه	کبد
۰	۲	—	—
۲	۳	—	—
۴	۴	۶	—
۸	—	۱۲	۱
۱۲	—	۴	۳
۱۶	—	—	۳
۲۰	—	۲	۹

جدول ۲ . نمایش تغییرات تعداد شیستوزومولای شیستوزوماماسونی در روزهای متفاوت در اعضاء مختلف موش سفید.

روز / شیستوزوما	شیستوزوماهماتوبیوم	شیستوزومامانسونی
۴	۲	۲
۸	۹	۱۲
۱۲	۴	۴
۱۶	—	—
۲۰	—	۲

جدول۳. نمایش تغییرات تعداد شیستوزومولای شیستوزوماهماتوبیوم و مانسونی در موش سفید در روزهای مختلف.

روز / اندازه	شیستوزوماهماتوبیوم		شیستوزومامانسونی	
	میانگین	دامنه	میانگین	دامنه
۴	۱۷۲	۱۵۲ — ۲۰۰	۲۱۶	۲۰۰ — ۲۷۲
۸	۲۶۰	۳۱۳ — ۴۰۸	۲۸۰	۱۸۰ — ۳۸۰
۱۲	۴۰۰	۳۴۰ — ۴۸۰	۲۳۰	۲۲۰ — ۳۷۲
۱۶	—	—	۳۱۲	۲۴۰ — ۳۹۲
۲۰	—	—	۴۱۲	۳۴۰ — ۴۶۰

جدول۴. نمایش تغییرات اندازه طول شیستوزومولای به دست آمده از ریهٔ موش سفید در زمانهای مختلف بعداز آلودگی، برحسب میکرون.

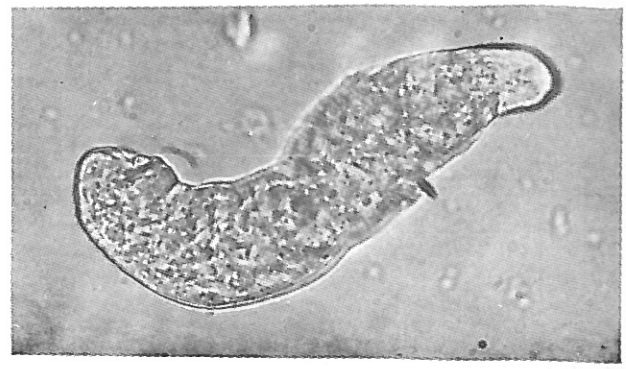

شکل ۳. شیستوزو مولامانسونی ۴ روزه ، به دست آمده از ریهٔ موش سفید (H.E. ×۵۶۰)

شکل ۴. شیستوزو مولاهماتوبیوم ۸ روزه ، به دست آمده از ریهٔ موش سفید (H.E. ×۱۲۵)

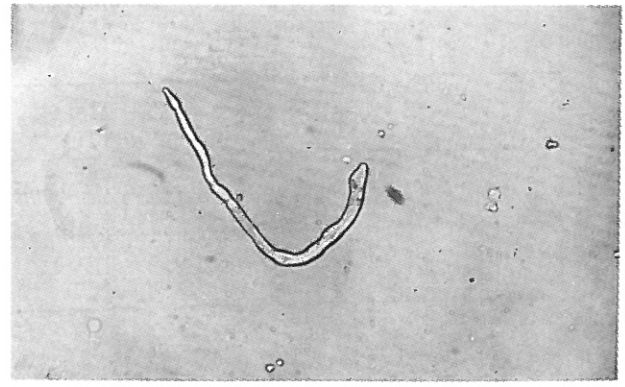

شکل ۵. شیستوزومولاهماتوبیوم ۱۴ روزه، به دست آمده از ریهٔ موش سفید (H.E. ×۱۲۵)

جدول ۴ مقایسه بین‌اندازه شیستوزومولاها درروزهای مختلف‌را نشان می دهد. همانگونه که در جدول آمده است شیستوزومولاهای شیستوزومامانسونی با مقایسه هماتوبیوم در روزهای‌اول‌دارای رشد بیشتری هستند (مانسونی ۲۱۶میکرون و هماتوبیوم ۱۷۲ میکرون) ولی با پیشرفت زمان این مسئله معکوس می‌شود و رشد شیستوزومولای شیستوزوماهماتوبیوم سریعتر صورت می‌گیرد. و از هفته دوم به بعد طول آن به‌دو برابر روزهای اولیه خود (از ۱۷۲ به ۴۰۰ میکرون) می‌رسد، در حالی که، در مورد شیستوزومامانسونی این افزایش‌طول به یک و نیم برابر خود (از ۲۱۶ به ۳۳۰ میکرون) خواهد رسید. این تغییرات در عکسهای تهیه شده در روزهای چهارم پس از آلودگی در ریه موش سفید، در هر دو گونه، بخوبی قابل تشخیص و مقایسه است. در عین حال با توجه به عکسهای گرفته شده اکثرا "قطر شیستوزومولاهای مانسونی بیش از نوع هماتوبیوم می‌باشد. از طرف دیگر با مراجعه به جدول۴ مشاهده می شود که میانگین طول شیستوزومولای شیستوزومامانسونی‌در روز بیستم (۴۱۲میکرون) تقریبا "برابر میانگین طول شیستوزومولای شیستوزوماهماتوبیوم در روز دوازدهم (۴۰۰میکرون) است و این‌اختلاف‌اندازهٔ همچنان ادامه دارد تاشیستوزومولاها در کبد به مرحلهٔ بلوغ برسند و درنتیجه‌کرمهای بالغ شیستوزوما هماتوبیم همیشه‌ازکرمهای بالغ شیستوزومامانسونی بزرگتر باقی می‌مانند.

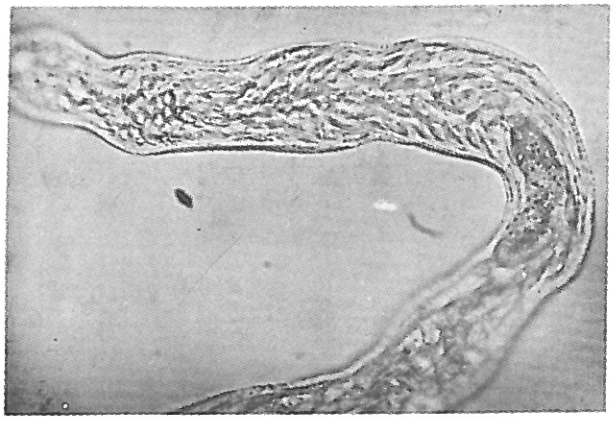

شکل ۶. شیستوزو مولا هماتوبیوم ۱۴ روزه، به دست آمد از کبد موش سفید توام با آثار لولهٔ گوارشی (H.E. ×۵۶۰)

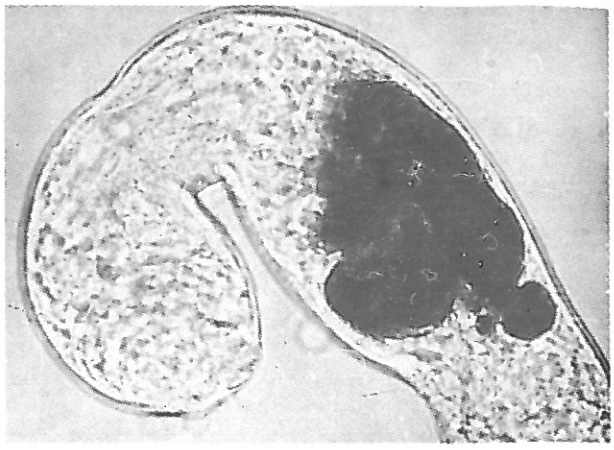

شکل ۷. شیستوزومولاهماتوبیوم ۱۷ روزه، به دست آمده از کبد موش سفید به همراه رشد لولهٔ گوارش (۵۶۰×H.E.)

شکل ۸. شیستوزومولاهماتوبیوم ۲۱ روزه، به دست آمده از ریه موش سفید (۱۲۵×H.E.)

عکسهای ۱، ۲، ۴، ۵، ۶، ۷، ۸ که از پوست و ریه و کبد در روزهای مختلف از شیستوزومولای هماتوبیوم تهیه گردیده است، مشخص می کند که این شیستوزومولاهای مهاجر مرتبا" دستخوش تغییرات شکل ظاهری، یعنی افزایش طول و باریکی می‌شوند و حرکات انقباضی و انبساطی پیدا می‌کنند و به‌مرور ساختمانهای داخلی، بویژه لولهٔ گوارشی، تشکیل می‌شود. و به محض ورود به کبد تغییر شکل ناگهانی به صورت کوتاه و قطور شدن شیستوزومولاها آشکار می‌گردد و میزان خونخواری آنها افزایش می‌یابد. این حالت در شکل ۹ که در روزهای بیستم یا بیست و یکم از لارو مرحلهٔ کبدی گرفته‌شده مشخص است و بخوبی می توان حالت پهن و عریض شدن را همراه تکمیل لولهٔ گوارشی به شکل دو انشعاب مسدود مشاهده کرد.

شیستوزومولای هماتوبیوم در شکل ۸ که از ریه گرفته‌شده است با شیستوزومولای هماتوبیوم در شکل ۹ که از کبد گرفته شده است، همسن می‌باشد ولی ملاحظه کنید که کاملا" از نظر مرفولوژیکی با هم متفاوتند، به نحوی که در ریه شیستوزومولاها کشیده و باریک و طویل و برعکس در کبد عریض و کوتاه می‌باشند. ضمنا" در شکل شماره ۲ و ۳ تهیه شده از شیستوزومولای هماتوبیوم و مانسونی در ریه ملاحظه می‌کنید که با پیشرفت عمر لاروهای در هر دو گونه دگر گونیهای ساختمانی اتفاق افتاده است و از روز چهارم رفته‌رفته لوله گوارشی تشکیل‌شده و آثار خونخواری به رنگ تیره قابل تشخیص است. در ضمن این بررسی مطالعات اسکنینگ با میکروسکپ الکترونی برای نشان دادن تغییرات جزئیات کوتیکولی شیستوزومولاها نیز انجام شده است که در طی مقالهٔ جداگانه ای عرضه خواهد شد.

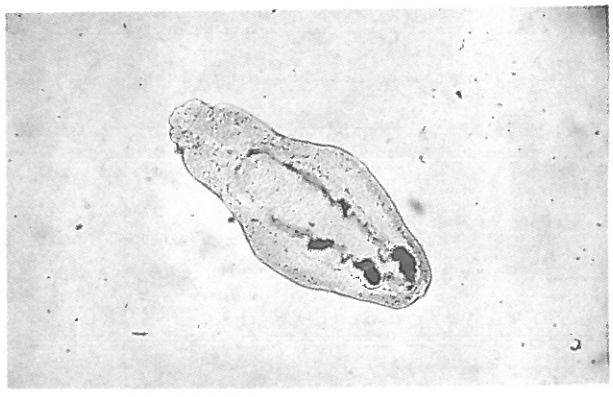

شکل ۹. شیستوزومولا هماتوبیوم ۲۱ روزه، به دست آمده از کبد موش سفید با تغییر شکل مشخص و کامل شدن لولهٔ گوارشی و تشکیل بادکش (۱۲۵×H.E.)

بحث

بررسیهایی که بعضی افراد در زمینهٔ اندازه طول و تغییرات ساختمانی شیستوزومولاها ضمن مهاجرت از پوست تا کبد انجام داده اند، در مقایسه با مطالعات ما، به شرح زیر می باشد:

ویلسون و همکاران (Wilson et al, 1978) در بررسی خود به روش گوارشی و کشت شیستوزومولاها در محیط M.E.M. در آزمایشگاه (in vitro) و در بدن (in vivo) نتیجه گرفته‌است که شیستوزومولاها

در مرحلهٔ پوستی دچار دگرگونی و افزایش طول نمی شوند. در حالیکه مطالعات ما نشان می دهد که شیستوزو مولاها در مرحلهٔ پوستی متحمل تغییرات طولی می شوند و از بدو ورود تا مرحلهٔ خروج از پوست تقریبا "دو برابر طویلتر می گردند.

اما در مهاجرت ریوی، ویلسون به این نتیجه رسیده است که شیستوزومولاها، به ویژه شیستوزومولای شیستوزوـ هماتوبیوم، با افزایش طول مواجه می شود و تقریبا " نسبت به اندازهٔ مرحلهٔ پوستی خود چهار برابر می شود. ما نیز درمطالعات خود تقریبا "به چنین نتیجه‌ای دست یافته‌ایم: بدین‌ترتیب‌که تغییرشکل‌شیستوزومولاها ازروز ورودبه پوست تا مرحلهٔ‌ریوی به شکل باریک و طویل شدن صورت می‌گیرد. ویلسون و همکاران وویتروویلسون (Wheater and Wilson 1979) در بررسیهای جداگانه ای که‌در مورد حرکات شیستوزومولا انجام دادند مشاهده کردند که این‌لاروهابا تغییرشکل‌در ریه به صورت باریک و طویل شدن دارای تحرکی‌زیاد نسبت به‌پوست‌می‌شوند. این‌تحرک‌عموما " به صورت حرکات ریتمیک دیده می شود. ما نیز دقیقا " با مشاهده حرکات‌انقباضی‌و انبساطی‌شیستوزومولاهاـ همچنان که در شکلها مشخص است ـ حرکات ریتمیک شیستوزو مولاها را تائید می کنیم.

در مورد افزایش سطح بدن شیستوزومولاها که حاصل اندازه طول و عرض و ضخامت است کرابتری و ویلسون (Crabtree and Wilson 1980) ضمن‌بررسی خود این‌افزایش‌سطح را در ریه، نسبت‌به‌پوست، کاملا " تائیدمی‌کنند که‌مانیز به این افزایش‌سطح‌درریه‌نسبت به‌پوست برخورد کردیم و نظریهٔ نامبردگان مورد تائیدقرار گرفت.

درمرحلهٔ کبدی شیستوزو مولاهامطابق نظریهٔ‌ویلسون و همکاران دچار تغییرشکل‌ناگهانی، به صورت کوتاه و عریض شدن، می‌شوند. این‌تغییرشکل تغییرات دستگاههای داخلی بدن لارو را نیز به همراه دارد. این مسئله در بررسی مانیز کاملا "مشخص‌شدوتائید می‌شود. درمقایسه شیستوزومولاهای شیستوزو ماهماتوبیوم هم‌سن‌به دست آمده از ریه وکبدنشان داد که این لاروها در ریه باریکتر و طویلتر و در کبد کوتاه‌و عریض‌و پهن تر وتشکیلات ساختمانی‌دستگاه گوارشی به‌رنگ تیره و تکامل یافته تر است.

نتایج‌کلی‌این‌بررسی‌نشان می‌دهدکه‌لاروهای‌شیستوزوـ مولا در مراحل مختلف مهاجرت در پوست، ریه و کبد دچار تغییرساختمان و اندازه می‌شوند و سریعا "رشد می‌کنند. رشد شیستوزو مولاهماتوبیوم درمرحلهٔ‌ریوی‌بسرعت از شیستوزوـ مولای مانسونی پیشی می‌گیرد و تا آخر مرحلهٔ‌بلوغ اختلاف اندازه همواره نمایان است.

خلاصه

در این مطالعه جمعا "۱۴۰عدد شیستوزو مولای شیستوزوماـ مانسونی از۳۶عددموش‌سفید آزمایشگاهی‌و۳۶عددشیستوزوـ ماهماتوبیوم از۱۶عدد موش سفید آزمایشگاهی، که هر کدام به۱۰۰۰ عددسرکر آلوده‌شده‌بودند، موردمطالعه‌قرارگرفتند. در این‌مطالعه‌موشها در فواصل گوناگون بعد از آلودگی کشته شدند و به وسیلهٔ‌روش مخصوصی‌لاروها را از پوست‌ریه وکبد جدا و جمع‌آوری و با دقت‌اندازه‌گیری کردیم. نتایج‌به‌دست آمده نشان داد که رشد لاروها در مراحل‌پوستی‌کم است اما درمرحلهٔ‌ریوی‌بسرعت‌طویل‌وباریک‌می‌گردند. رشدشیستوزوـ مولای هماتوبیوم در همان‌مراحل‌اولیه‌بیشتراست و طول‌آنها نیز از شیستوزومولای‌مانسونی بیشتر است و این اختلاف تا مرحلهٔ‌بلوغ نیز ادامه دارد. تعداد شیستوزومولای‌مانسونی به‌دست‌آمده همواره زیادتر ازهماتوبیوم بوده‌است‌که‌نمایانگر حساس بودن موشهای سفید به شیستوزومامانسونی می‌باشد.

دراین‌مراحل‌لاروهامرتبا "دستخوش‌تغییرات‌مرفولوژیک می شوند و در پوست کوتاه، در ریه طویل و باریک و فعال و در مراحل‌کبدی درعروق باب مستقر و کوتاه وقطور می‌شوند و از نظر رشد دستگاه‌گوارشی‌پیشرفته‌تر می‌باشند. ازمرحلهٔ کبد به بعد بتدریج لاروها شکل کرم بالغ به خود می گیرند و بتدریج به عروق روده بندمی‌روندوبالغ می‌شوند.

Summary

In this observation a total of 140 schistosomula of schistosoma mansoni and 36 schistosomula of schistosoma haematobium which were obtained from 36 Laboratory albino mice,each infected with 1000 cercaria were studied.The animals were sacrificed in a certain intervals and the schistosomula from the skin, lung and liver were collected by special technique.

The result of this study showed that the schistosomula in 3 days post infection leaves the skin. In this phase the schistosomula seemed to be small and stunted.After 4 days post infection the larva were observed in the lung and up to 21 days post infection still some larva could be seen in the lung. In this phase the schistosomula were slender, long, and very active. At 8 days post infection the first larva were observed in the liver and afterwards all the larva , gradually reached to the liver. In this phase the schistosomula were stunted and short. But gradually the internal organ developed and the larva seemed to be nurished well and approaching to the maturity stage. Almost all the schistosomula in the liver were settled in the portal system.

مراجع

1. Carabtree, Jeam, E.& Wilson, R.A. "Schistosoma mansoni: A scanning electron microscope study of the developing schistosomula."Parasitology 1980,81,553-564.

2. Wheater,P.R. & Wilson, R.A."Schistosoma mansoni: A histological study of migration in the laboratory mouse. Parasitology,1979,79:49-62.

3. Wilson,R.A. & Draskau, Tove,Patricia."Schistosoma mansoni: The activity and development of the schistosomula during migration from the skin to the heptic portal system." Parasitology,1978,77;57-73.