مجله دانشکده پزشکی دانشگاه شهید بهشتی
سال نهم ، شماره اول ، صفحه ۲۰ ـ ۲۸

کاربرد پیوندهای استخوانی در درمان ضایعات استخوانی مجروحین جنگی

دکتر ابوالقاسم جمشیدی * ـ دکتر داریوش گوران سوادکوهی **

مقدمه و تاریخچه

ارزش پیوندهای استخوانی و کاربرد آن در درمان ضایعات استخوانی از دیرباز توسط جراحان ارتوپدی مدنظر بوده است. این روش درمانی بویژه در درمان شکستگیهایی که یا جوش نخورده‌اند و یا دیرجوش می‌خورند و همینطور در مورد نقائص استخوانی ناشی از کیستها و تومورهای استخوانی، بسیار موثر بوده است. اصول، موارد لزوم و تکنیک پیوند استخوانی از دیرباز، قبل از زمان متالوژیک، در جراحی ارتوپدی بیان گردیده است. لین (Lane) ثابت کردن (فیکساسیون) داخلی را در پیوندهای استخوانی پیشنهاد کرد و آلبی (Albee)، هندرسون (Henderson) وکمپل (Campbell) و دیگران اوستئوژنز را به آن اضافه کردند و بالاخره ونیبل (Venable) واستاک (Stuck) علاوه بر این دو اصل، ثابت کردن پیوند با پیچ فلزی (metal screw) را موثر دانسته‌اند.

دراین مقاله، ابتدا سعی شده است مختصری در مورد موارد لزوم پیوندهای استخوانی و انواع آن و روش برداشتن آن از اندام بحث شود و درخاتمه به چند مورد بیمار جنگی درمان‌شده باپیوند استخوانی و جدول بررسی نتایج درمانی این بیماران، درسه سال اخیر، دربخش ارتوپدی بیمارستان سینا اشاره شده است.

موارد لزوم پیوند استخوانی

۱ ـ به منظور پرکردن حفره یا حفرات یا نقائص ناشی از کیستها و تومورهای استخوانی و موارد مشابه؛

۲ ـ به منظور پل زدن وبست زدن مفصلی وبالاخره به وجود آوردن آرترودز در مفصل؛

۳ ـ به منظور درمان جراحی نقائص بزرگ در استخوانهای بلند با روش بست زدن و پل زدن؛

۴ ـ در درمان پسود آرتروز یس استخوانی و جوش‌خوردن آن؛

۵ ـ در درمان دیرجوش خوردن وجوش نخوردن و بدجوش خوردن استخوان و حتی در شکستگیهای تازه و اوستئوتومی‌ها

ساختمان پیوندهای استخوانی

ساختمان پیوندهای استخوانی از استخوان قشری (کورتیکال) به منظور ثابت کردن (فیکساسیون) و استخوان اسفنجی به جهت اوستئوژنز بیشتر، تشکیل می‌شود. یکی از اصول اولیه در به کاربردن پیوند استخوان توجه به این دو اصل می‌باشد، یعنی ثابت کردن و اوستئوژنز در محلی که پیوند به کار می‌رود. احتمالا "اکثرا" یا تمام عناصر یاخته‌ای درپیوند به کاربرده شده بتدریج ازبین می‌روند و با مکانیسم

---

* رئیس بخش ارتوپدی بیمارستان سینا (دانشگاه تهران)

** استادیار بخش ارتوپدی بیمارستان سینا (دانشگاه تهران)

تبدیل وجایگزین‌شدن پیوند به صورت یک داربست‌درمحل نقص برای تشکیل استخوان جدید ، در می‌آیند .

مکانیسم جایگزین شدن در استخوانهای قشری قوی ، آهسته و دراستخوان اسفنجی سریعتر است . گرچه پیوند استخوان اسفنجی دارای استخوانسازی خوبی است.ولی در حدی‌نیست که برای ثابت کردن کافی باشد . دراین صورت لازم است که جراح به منظور گزینش پیوند به این دو اصل توجه داشته باشد . هرگاه پیوند در محل خود با استخوان میزبان‌جوش خورده باشد و آنقدر قوی باشد که دیگر نیازی به گچ و یا آتل برای حمایت عضو نباشد ، در این صورت می‌توان‌دریافت که درساختمان‌استخوان‌یک‌دگردیسی حاصل شده که با عملکرد عضو همراه است .

منابع پیوند استخوانی .

۱ . پیوند اتوژنوس (Autogenous graft) .

دراین نوع پیوند استخوانی خود بیمار دهندهٔ پیونداست‌و می‌توان‌به این منظور از استخوان درشت نی و یا نازک نی‌و بالاخره‌استخوان‌خاصره وندرتا "دنده ، استفاده کرد . معمولا" پیوند از استخوان درشت نی را از نمای قدامی داخلی آن ، که استخوان‌زیرپوستی‌است ، دربالغین برمی‌داریم‌و می‌توان پس ازبرداشتن‌درقسمت پروکسیمال پیونداز محل کندیلهای درشت نی‌برای به دست آوردن پیوند اسفنجی از تراش (کورتاژ) استخوانی‌استفاده نمود . باید دقت کرد که ضریع روی‌پیوند درمحل باقی گذاشته شود تا با سایر بافتهای‌نرم در التیام کمک نماید . اشکالات و ایراداتی که به این نوع پیوند گرفته می‌شود به شرح زیر است :

الف . یک عضوسالم ، به هر حال‌مدتی‌دچارصدمه می‌شود ؛

ب . برداشتن‌چنین پیوندی درمدت عمل‌تاثیرمی‌گذارد ؛

ج . دورهٔ نقاهت بیمار طولانی می‌شودوبایستی مدتها وزن اندام خودرا به صورت ناکامل تحمل کند ؛

د . وقتی‌پیوند قشری از استخوان درشت‌نی‌برداشته شود بایستی ۶ـ ۱۲ ماه ـ به دلیل احتمال شکستگی‌ـ از عضو محافظت شود .

درعوض می‌توانیم از قسمت $\frac{۲}{۳}$ پروکسیمال استخوان نازک نی استفاده کنیم و آن را به منظور پیوند استخوانی برداریم ، بدون‌آنکه صدمه‌ای به عضو وارد شود . شکل بخش انتهای‌پروکسیمال نازک نی‌طوری است که می‌تواند جایگزین انتهای دیستال استخوان زند زبرین ساعدویا انتهای دیستال نازک نی‌شود وازطرفی می‌دانیم انتهای پروکسیمال استخوان نازک نی از غضروف هیالن پوشیده شده است که پس‌از انتقال به سرعت‌به یک‌سطح فیبروکارتیلاژنس‌استحاله پیدا می‌کند .

پیوند همگن (Homogenous graft) . دراین نوع‌بایستی‌پیونداستخوانی‌از شخص دیگری برای بیمار گرفته شودو اگر از بستگان نزدیک و درجه اول گرفته شود ، Syngenesiplastic graft نامیده‌می‌شود . تاقبل‌ازایجادبانک استخوان ، ازاین‌نوع‌پیوندزمانی استفاده می‌شدکه امکان ترمیم و پرکردن ضایعه توسط‌خود فرد وجود نداشت . بویژه وقتی بیمار کم سن است و پرکردن نقائص بزرگ استخوانی با پیوند بزرگ اتوژنوس امکان ندارد و در صورت انجام ممکن‌است به اپیفیزهای‌کودک صدمه وارد آید ، ازوالدین‌بیمارجهت دادن‌پیونداستخوانی‌استفاده می‌شود .

۳ . پیوند ناهمگن (Heterogenous graft) . در این‌نوع‌پیونداز‌گونه‌ای دیگر ، غیراز انسان ، استفاده می‌شود اماچون‌اولا "استخوانسازی را دربدن میزبان تحریک‌نمی‌کند وثانیا "به صورت جسم‌خارجی عمل می‌نماید ، امروزه معمولا" انجام نمی‌شود .

۴ . بانک استخوان (Bone Bank) . به علت‌طولانی‌شدن عمل وبه هرحال صدمه زدن به عضوی دیگر که سالم است ، مثل استخوان‌درشت نی‌وهمین طور بیحرکت کردن طولانی عضوی که از آن پیوند برداشته شده است و بالاخره خطر خونریزی‌وشوک ، که ازمسائلی می‌باشندکه در پیوند اتوژنوس با آن‌موابه‌هستیم ، از روشهای‌گوناگونی‌برای‌جلوگیری‌از این مسائل استفاده می‌شود ، که ازجملهٔ آنها بانک‌استخوان‌است . دراین‌روش سعی‌می‌شوداستخوان‌رابه طرق گوناگون ، به‌منظور پیوند ، حفظ کرد . یکی‌ازروشهایی‌که‌امروزه مرسوم‌است‌انجماد عمیق استخوان می‌باشد . کروز (Kreuz) و هیات (Hyatt) روش‌یخ‌زدن‌به صورت انجمادوخشک‌کردن" رامتذکرشده‌اند ، از جنبه نظری استخوان به این طریق‌دچار تغییرات‌فیزیکوشیمیایی‌کمی‌می‌شود . اولیور (Oliver) ورینولد (Reynold) درنگاهداری پیوند در ماده مرتیولات‌تیومروزال (Merthiolate thiomero-sal) هم عقیده بوده اند استریل کردن پیوند با اشعه کاتدنیز نتایج خوبی داشته است .

درخاتمه‌اضافه‌می‌شودپیونداتوژنوس کورتیکال‌دردرمان جوش نخوردن‌شکستگیها و ثبات عضو بسیار موثر است و اگر

ثبات مورد نظر نباشد ، پیوند اسفنجی بسیار موثر است . پیوندهای همگن در کودکان کوچک و بیمارانی که عمل در موردشان خطر زیادی دربردارد وبرداشتن پیوند از خودشان ممکن نیست ، موثر است و از والدینشان گرفته می‌شود .

کاربرد روشهای گوناگون گرافت برداری

۱. Single Onlay cortical graft .
باپیشرفت تکنولوژی و پیدایش وسائل فلزی برای ثابت نگاهداشتن قطعات استخوانی در جراحی ارتوپدی ، این روش به‌عنوان روشی موثر برای اکثر شکستگیهای دیافیز جوش نخورده به‌کار می‌رود و معمولا" وقتی پیوند اسفنجی جهت استئوژنز به آن اضافه شود اثر مطلوب خواهد داشت . این روش برای گروه بسیاری از شکستگیهای تازه ، بدجوش خورده و جوش نخورده وبالاخره بعدازاوستئوتومی به کارمی‌رود . پیوندهای قشری (کورتیکال) درپلزدن‌های مفصلی به منظور آرترودزیس نیز به کار می‌رود .

۲. Dual Onlay graft . این روش نیز درموارد جوش نخوردن قطعات استخوانی به کار می‌رود و ضمنا" درمواردی‌که قطعه دیستال نزدیک مفصل بسیارنرم وشکننده است ، هم موثر می‌باشد و غالبا" نیز قطعه دیستال به حدی کوچک ونرم است که ثابت کردن بایک پیوند منفرد غیرممکن است ، زیرا قشر استخوان نازک است و پیچ به کار برده شده ممکن است آن را خورد کند وبشکند . این روش بویژه دربیماران پیرکه استخوان پوک (اوستئوپوروتیک) است ، بسیارموثرمی‌باشد .

۳. inlay graft دراین روش یک شکاف یاقسمتی ازقشر استخوان برداشته میشود، که البته بهتر است این عمل با اره برقی صورت گیرد و پیوند به همان اندازه یا کمی کوچکتر ، درمحل تعبیه شده قرار داده شود . این روش هنوز در درمان موارد خاصی مانند آرترودزیس مچ پا به کار می‌رود .

۴. Peg graft . همان‌طوری‌که از اسم آن پیداست به منظور ثابت کردن داخلی مانند جوش نخوردن شکستگی قوزک داخلی ویادربعضی ازشکستگیهای گردن به کارمی‌رود .

۵. Medullary graft . این نوع پیوند کاربرد چندانی ندارد مگر در مواردی مانند جوش نخوردن استخوانهای کف پا و یا استخوانهای کف دست .

۶. Osteoperiosteal graft . معمولا" در به هم پیوستگی (فیوژن) ستون مهره ها به کار می رود ولی امروزه کمتر مصرف می‌شود .

۷. Multiple cancellous chip graft خاصیت اوستئوژنزدارد و در پرکردن نقائص استخوانی در اثرشکستگیهاویا کیست‌ها و تومورهای استخوان وبلوک کردن استخوان و به همراه پیوند کورتیکال به‌کار می‌رود .

۸. Hemicylandrical grafts . برای پرکردن نقائص استخوانی و به همراه پیوند اسفنجی از خاصره (ایلیاک) به کار می‌رود .

۹. Whole bone transplant ***انتقال کل یک استخوان به عنوان پیوند .*** استخوان نازک نی می‌تواند به صورت یک پیوند برای جایگزین شدن در نقائص بزرگ استخوانی بویژه در بخش دیافیز استخوان که نزدیک مفصل نباشد ، به کار رود . همینطور در زمانی که بافتهای نرم در محل ضایعه کم است این پیوند بهتر عمل می‌نماید .

گزارش آماری بیماران درمان‌شده با پیوند استخوانی با معرفی چندمورد . درمدت سه سال گذشته مجروحین جنگی بسیاری در بخش ارتوپدی بیمارستان سینا تحت درمان قرارگرفته‌اند . برای تدوین این مقاله ، ازسه سال پیش تاکنون ۴۸ بیمار را مورد مطالعه ودرمان قرارداده ایم . از این تعداد ۲۳ نفر که دچار صدمات استخوانی به همراه صدمات بافتهای نرم ـ ناشی از تروماهای جنگی ـ بودند ، تحت درمان جراحی ارتوپدی پیوند استخوانی قرار گرفتند . و در مورد ۲۵ بیمار دیگر ، به‌علت مسائل عفونتی و سایر عوارض ، درمان محافظه کارانه برای صدمات استخوانی انتخاب شد .

۴ . بیمار نیز دچارصدمات عروقی و سرخرگی بودند که در محل ضایعه به صورت اورژانس تحت درمان و ترمیم سرخرگ واقع شدند . جوانترین بیماران ۱۶ سال و مسن‌ترینشان ۴۷ سال داشت . تمام بیماران دچار شکستگی باز بودند ودر تعدادی ازآنان به همراه این شکستگی صدمات بافتهای نرم ـ شامل پوست ، نیام ، عضلات و تاندون نیز وجود داشت . درجدول ۱ عامل صدمه ، نوع ضایعه ، روش درمان ، سن بیماران ونتایج درمان گزارش‌شده است . درذیل چندمورد از بیماران درمان شده با پیوند استخوانی معرفی می‌شوند :

بیمار اول . آقای ح . م . ، ۴۷ ساله ، در اثر ترکش خمپاره ثلث تحتانی بازوی چپ اش چندین قطعه شده بود . این ضایعه ، صدمات بافتهای نرم و قطع سرخرگ بازویی را نیز به همراه

داشته است. بیمار، بلافاصله به طور اورژانس تحت درمان قرارگرفت‌وسرخرگ‌قطع شده ترمیم شد. سپس‌به‌علت شکستگی استخوان‌بازو وصدمات بافتهای نرم وفلج عصب زندزبرینی (رادیال)، به مدت چهارماه دربخش ارتوپدی تحت‌درمان محافظه‌کارانه، کشش اسکلتال، ودرمان‌عفونت‌وترمیم بافتهای نرم قرار گرفت.

بعدا "به‌علت جوش نخوردن‌قطعات شکسته بازوی‌صدمه‌دیده و وجودمفاصل‌کاذب، تحت‌درمان‌پیونداستخوانی‌ازاستخوان نازک نی و پیوند اسفنجی از استخوان خاصره و ثابت‌کردن قطعات‌شکسته و پیوند با چند پیچ به همراه ترمیم‌عصب زند زبرینی (رادیال) قرارگرفت. معاینه‌بیمار، چهارماه‌پس‌ازعمل جراحی، نشان‌دادکه اعمال عضو و نیز جریان عصب‌رادیال به حالت‌اولیه‌برگشته است، البته این‌مسئله محدودیت‌نسبی حرکات آرنج را نیز به همراه داشته است.

بیماردوم. آقای‌ج.ک.، ۲۴ساله، به علت شکستگی بازوی راست درثلث تحتانی به همراه صدمات بافتهای نرم ناشی ازگلوله توپ، مدت شش ماه تحت درمانهای محافظه‌کارانه ارتوپدی ـ شامل کشش اسکلتال و درمان عفونت و صدمات بافتهای‌نرم ـ قرارگرفت. سپس به‌علت‌جوش‌نخوردن‌قطعات شکسته و وجود مفصل کاذب در محل شکستگی تحت عمل جراحی ـ شامل‌پیونداستخوانی‌کورتیکال ازاستخوان‌نازک‌ـ نی‌وپیوند اسفنجی از استخوان خاصره به همراه ثابت‌کردن قطعات با چندپیچ ـ قرارگرفت. معاینه بیمار، حدودچهار ماه پس از عمل بهبودی و ثبات محل شکستگی به همراه محدودیت حرکات آرنج بازوی صدمه دیده را نشان داد.

بیمار سوم. آقای‌ع.م.، ۱۸ ساله، به علت اصابت ترکش خمپاره دچارضایعات اسکلتال دراستخوانهای‌ساق‌پای‌راست و ساعددست چپ شده بود. ابتداتحت درمانهای‌اورژانس ـ شامل دبریدمان‌وترمیم بافتهای‌نرم‌وپوشاندن‌محل‌شکستگی در ساعد چپ ـ قرار گرفت، پس‌از سه ماه از زمان صدمه، به علت نداشتن‌استخوان‌به وسعت ۳/۵ سانتیمتردر زند ـ زبرین چپ، تحت عمل جراحی و پیوند استخوانی قشری‌و اسفنجی قرار گرفت. معاینه بیمار سه ماه پس‌از عمل پیوند استخوانی‌وجودثبات‌وتداوم‌استخوانی‌ساعدچپ‌رانشان‌داد.

خلاصه

ارزش‌پیوندهای‌استخوانی‌در درمان‌ضایعات استخوانی ازدیرباز‌شناخته شده وجهت درمان‌جوش‌نخوردن ویادیر ـ جوش خوردن شکستگی‌ها و همینطور در درمان ضایعات استخوانی‌مانندنقائص استخوانی‌حاصله ازکیستهاوتومورهای استخوانی‌ازآن‌استفاده می‌شده است. در این مقاله گزارشی نیز ازچندمجروح جنگی با ضایعات استخوانی بزرگ و قابل توجه که اعمال عضورامختل ساخته‌بود، آمده است که تحت عمل جراحی‌واستفاده ازپیونداستخوانی قرار گرفتندونتایج حاصله رضایت بخش بوده است.

جدول ۱. بررسی ۴۸ بیمار، درمان و نتیجهٔ آن را نشان می‌دهد.

نوع ضایعه	شکستگی باز هر دو استخوان ساعد ۱۲ بیمار	شکستگی باز بازو و فوق لقمه ۱۰ بیمار	شکستگی باز هر دو استخوان ساق ۱۲ بیمار	شکستگی باز ران و گردن ران ۸ بیمار	شکستگی باز فوق لقمه ران ۴ بیمار
صدمات نسوج نرم همراه با ضایعات استخوانی	منحصرا "صدمه خوردن استخوان ۸بیمار	صدمات استخوان‌وبافتهای نرم، پوست،تاندون و عضلات ۲۶ بیمار	عفونت استخوان وبافتهای نرم ۱۸ بیمار	صدمه و قطع سر خرگ ۴ بیمار	صدمه عصب محیطی ۶ بیمار
نوع درمان	پیونداستخوانی جهت اوستئوژنزوثبات ۲۳ بیمار	درمان محافظه کارانه کشش و گچ گیری ۱۴ بیمار	دبریدمان بافتهای، نرم و درمان عفونت ۱۸ بیمار	ترمیم سرخرگ در منطقهٔ جنگی اورژانس ۴ بیمار	ترمیم عصبی ۶ بیمار
عامل صدمه	ترکش خمپاره و یا توپ ۳۱ بیمار	گلوله نافذ جنگی ۹ بیمار	انفجار مین ۸ بیمار		
سن بیماران	۱۸ تا ۲۸ سال ۳۲بیمار	۲۹ تا ۴۷ سال ۸ بیمار	تا ۱۸ سال ۸بیمار		
نتیجهٔ درمان	جوش خوردن شکستگی و برگشت فونکسیون ودامنهٔ حرکتی مفصل ۸ بیمار	جوش خوردن شکستگی ومحدودیت نسبی حرکت مفصل ۳۲ بیمار	جوش نخوردن شکستگی ۶ بیمار	عدم برگشت فونکسیون پس از ترمیم عصب ۲ بیمار	

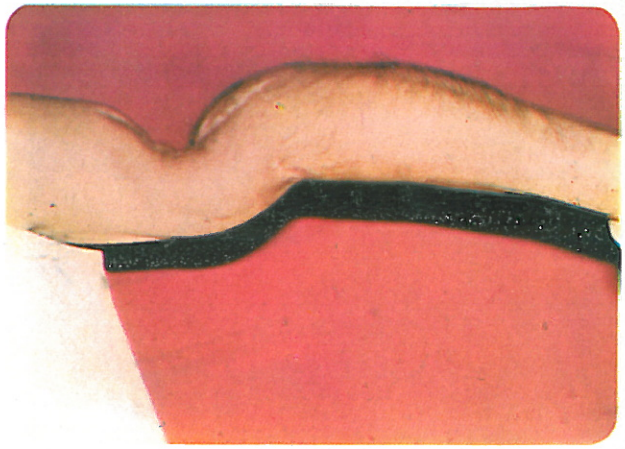

۱ ـ الف

۱ ـ ب

۱ ـ ج

۱ ـ د

شکل ۱ . (الف ، ب ، ج و د) . عکس بیمار پیش و بعداز عمل جراحی . ترمیم جوش نخوردن بازو و پرکردن نقص حاصله با پیوند استخوان .

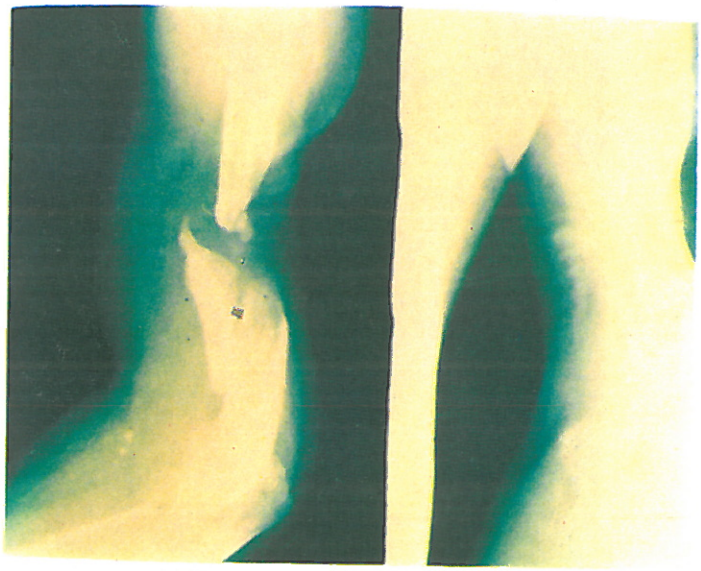

۲ ـ الف

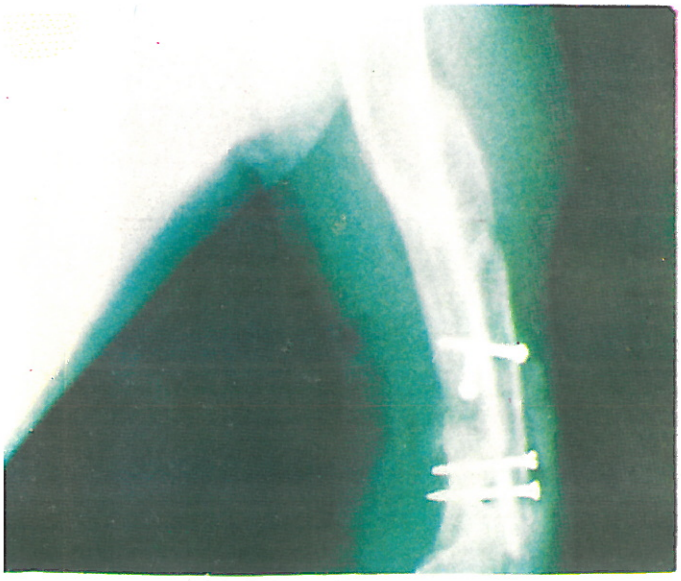

۲ ـ ب

شکل ۲ . پرتونگاری بیمار (ح.م) ۴۷ ساله ، مجروح جنگی الف) پیش از عمل و ب) شش ماه پس از عمل .

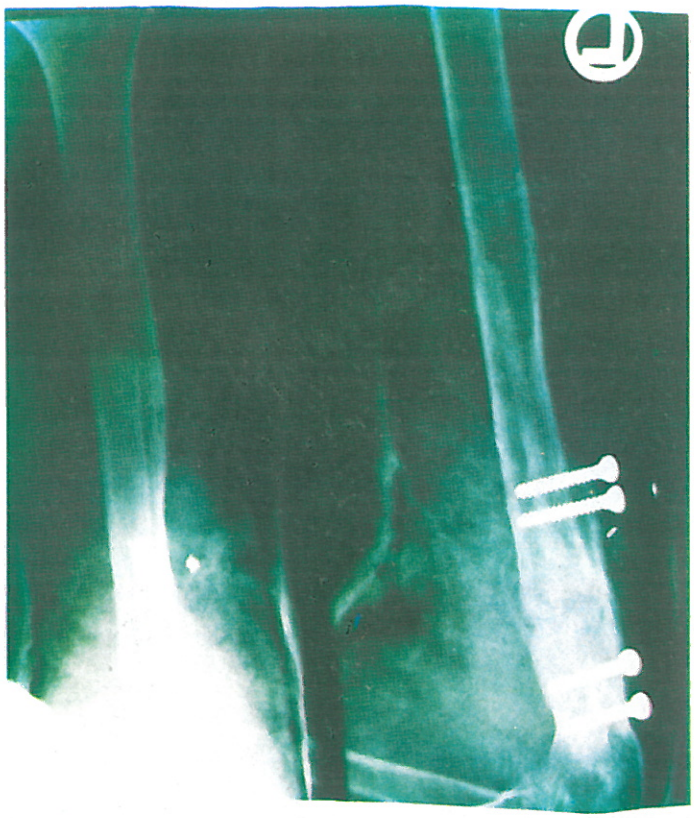

۳ ـ ج

۳ ـ الف

۳ ـ ب

شکل ۳. بیمار (ج.گ.) الف و ب) پرتونگاری پیش از عمل، ج) پس از ترمیم شکستگی با پیوند استخوانی

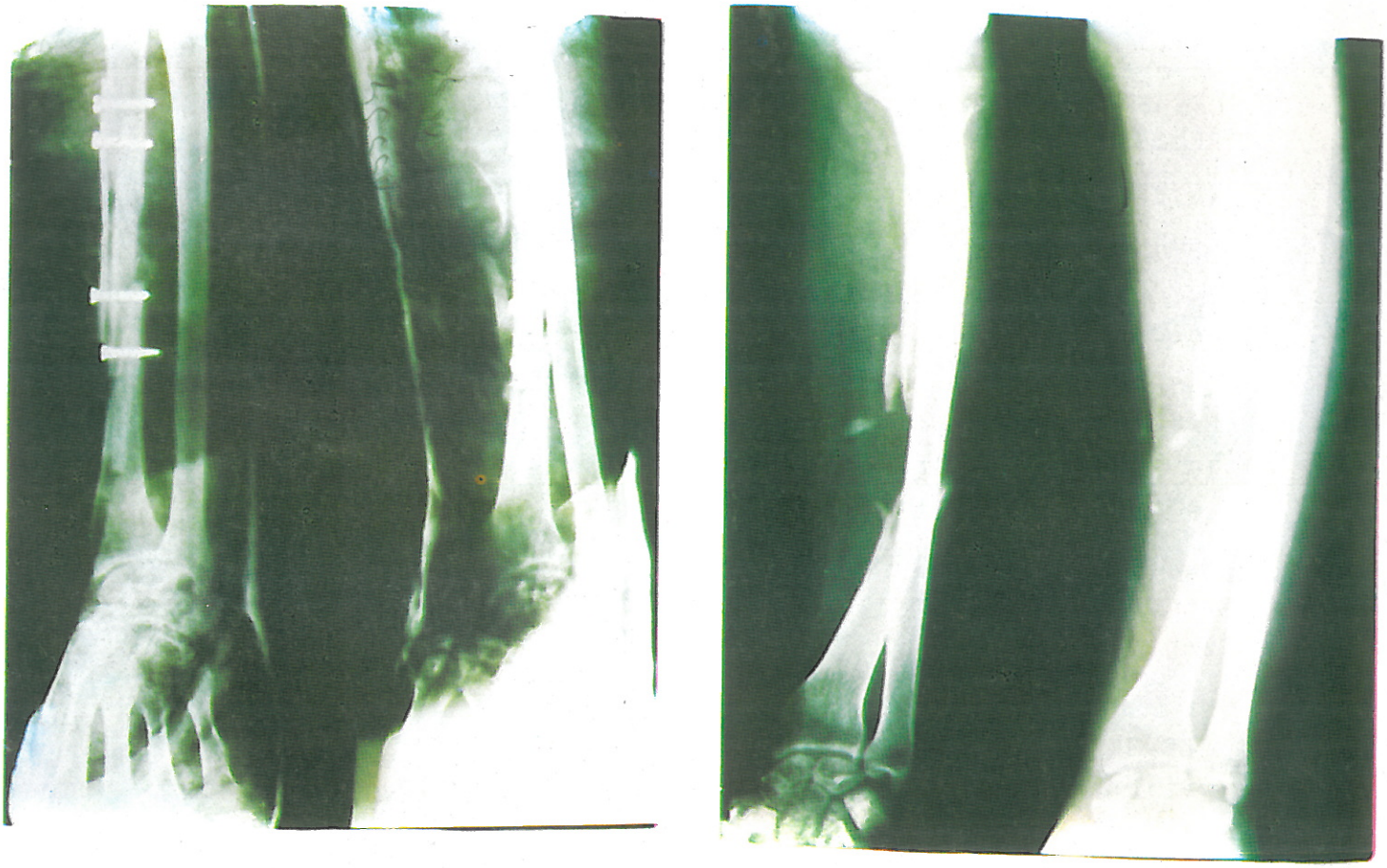

۴ ـ الف ۴ ـ ب

شکل ۴. بیمار (ع. م.) الف پرتونگاری پیش از عمل و انجام پیوند، ب) پس از پیوند استخوانی، شکستی ترمیم یافته است.

Summary

The treatment of non union and delayed union of fractures and also defects resulting from bone cysts or bone tumors by bone grafting is reported and also we have used it. In these Papers the results of bone grafting for surgical treatment of 23 war injured patients with bone lost is reported, and our results were good.

مراجع

1. Campbell'S operative Orthopaedics, Sixth Edition. PP.20-31

2. Wolfe's,A., & Komato,H.K."Taking the iliac bonegraft:a new technique". J.Bone and Joint surg.1978.6.A:411.

3. Reid,R.L.,"Iliac bone-graft. J.B.J.S.1968,50:757.

4, Mitchell,J.I.,A rotatory bone File,J.Bone and Joint surgery 13:598.

5. Meals,R.A.& Knoke,L.The Surgical suction tip: a Contaminated instrument. J.Bone Joint surgery,1978.60-A: 409.

6. Kreuz, F.P.,Hyatt,G.W., Turner, T.C.& Bassett, A.L."The Preservation and clinical use of Freeze-dried bone,"J.Bone, Joint, surgery,1951,33-A:863.

7. The use of preserved bone graft in orthopaedic surgery,"J.Bone and Joint Surgery, 1972,24:81.

8. Henry,M.O."Homografts in orthopaedic surgery", J.Bone and Joint surgery, 1948,30-A:70.

9. Dineen,J.R.,& Gresham, R.B., "Osteoperiosteal grafts" A Preliminary report of their use in the treatment of fresh and united fractures of the longbones, J.Bone and joint surg. 1962,44-A:1653.

10. Boyd,H.B.& Lipinski, S.W," Causes and treatment of nonunion of the shafts of the long bones, with a review of 741 Patients" American Academy of orthopaedic surgeons vol,17 ST Louis,1960.