مجله دانشکده پزشکی دانشگاه شهید بهشتی
سال نهم ، شماره اول ، صفحه ۴۱ ـ ۴۷

سینوس هیستیوسیتوز
Sinus Histiocytosis with massive Lymphadenopathy
یا بیماری روزای ـ دورفمن

دکتر عباس مؤمن زاده * ـ دکتر حمید معلم * ـ دکتر بهروز شفقی ** ـ
دکتر مسعود برومند * ـ دکتر سدا طارخانیانس * ـ دکتر سیمانیرومند * ـ

روزای (Rosai) و دورفمن (Dorfman) اولین‌بار در سال ۱۹۶۹ بیماری هیستیوزیس را که یکی از انواع هیستیوزیس‌های خوش‌خیم دیرپا است همراه با ویژگیهای بالینی و آسیب‌شناسی مربوط به‌آن تشریح کردند. از آن پس با شناخت بیماری تعداد بیماران روز به‌روز افزون شد. در این مقاله دو مورد از این بیماری که در بخش کودکان بیمارستان جرجانی بستری و مورد بررسی بالینی و بافت و آسیب‌شناختی (هیستیوپاتولوژیک) قرار گرفته اند معرفی می‌شوند.

بیمار اول . م . د . ، ۱۱ ساله، در تاریخ ۵۸/۹/۶ به‌علت لنفادنوپاتی گردنی که از سه ماه پیش به صورت دو توده در دو طرف گردن شروع شده بود بستری گردید. توده‌ها در طول این مدت به تدریج بزرگ شدند و چهره بیمار رنگ پریده و کم خون (آنمیک) شد. قطر تقریبی توده‌های گردنی حدود ۱۰ سانتیمتر و طول آنها از ناحیهٔ بناگوش (پاروتید) تا زیر فک بود. قوام آدنوپاتی ها سفت بود و به بافت زیرین خود چسبندگی نداشتند. آدنوپاتی هایی نیز در ناحیهٔ کشاله ران وجود داشت. کبد و طحال بزرگ نبودند و لژرنال (جایگاه کلیه) طبیعی گزارش شد. در معاینهٔ ته چشم هیچ مورد آسیب شناختی (پاتولوژیک) گزارش نشد. در مورد این بیمار در بدو ورود تشخیصهای هستیوسیتوز، هوچکین وسل مطرح شد. درجهٔ حرات بیمار، در مدت بستری شدن طبیعی بود (شکل ۱).

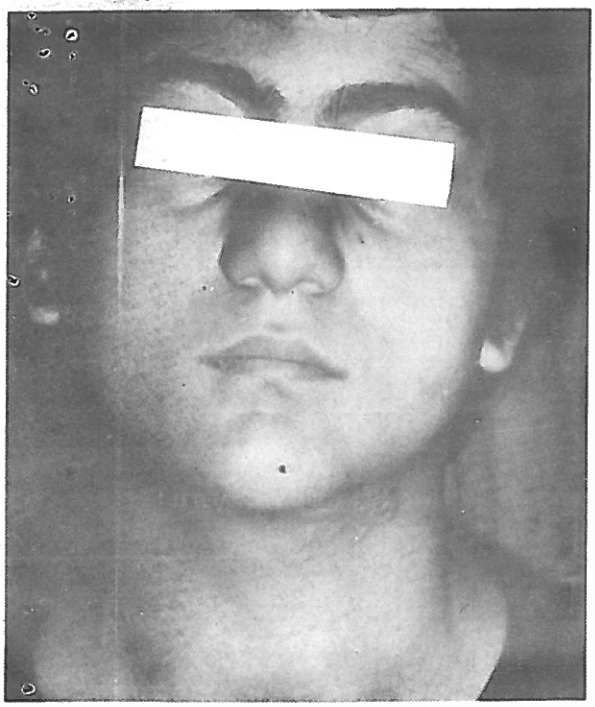

شکل ۱

* بخش اطفال مرکز پزشکی، آموزشی و درمانی جرجانی.
** بخش آسیب شناسی مرکز پزشکی، آموزشی و درمانی جرجانی.

آزمونهای انجام شده. درآزمایش CBC هموگلوبین بین ۹/۳گرم در صد بود و شاخصهای گویچه ای ، کم خونی هیپوکروم میکروسیتیک را نشان می داد . تعداد گویچه های سفید ۸۳۰۰ در میلی‌مترمکعب و شامل ۶۷% پلی نوکلئرو ۳۰% لنفوسیت و ۱% ائوزینوفیل بود .رتیکولوسیت ۱/۶% وسرعت رسوب‌گویچه‌های سرخ۱۵میلی لیتر در ساعت اول بود .تست کومبس مستقیم منفی‌بود .آزمایش کامل ادرار ، کلسیم ،فسفر و آلکالین فسفاتاز سرم طبیعی‌گزارش‌شد . لیپید ۳۷۲میلی‌گرم در صدو پروتئین ۷/۸گرم در صد بود ، همچنین ترانس آمینازها و بیلی‌روبین درحدطبیعی گزارش شد . نتیجه‌تنقیه باریم‌وپرتونگاری ازمجاری‌ادراری‌طبیعی بود . B.M انجام شده هیپرپلازی میلوئید را نشان می داد .

از بیمار دو بار پیش از بستری‌شدن ، در دو مرکز دیگر بافت برداری (بیوپسی) غدد لنفاوی به عمل آمده بود . تشخیص آسیب‌شناختی (پاتولوژیک)دریک‌موردلنفادنیت‌گرانولوماتوز مزمن‌همراه‌باتکثیر هیستیوسیت‌ها و در موردیگر ،لنفادنیت غیراختصاصی‌مزمن (توکسوپلاسموز)گزارش شده‌بود .بالاخره ۱۰ روز پس‌از بستری شدن در بیمارستان جرجانی مجددا" از غددلنفاوی‌کودک بافت برداری گردید و تشخیص سینوس هیستیوسیتوزتائید شد .کودک بدون درمان مرخص شدومورد پیگیری بالینی قرار گرفت . ۸ماه بعد ،آدنوپاتی های‌گردنی کاملا" از بین رفتند . (شکل۲) .

شکل ۲

بیمار دوم . ج . الف . ۶ ساله . کودک‌درتاریخ۶۲/۲/۲۷ به علت‌آدنوپاتی دوطرفه گردن بستری شد . ناراحتی کودک چهار ماه قبل از بستری‌شدن شروع شده بود . طی این مدت حال عمومی بیمار خوب بوده استو به طور کلی ، به غیر از توده‌های گردنی‌ذکر شده نکتهٔ‌قابل‌توجهی دیده‌نشده‌بود . در پیشینهٔ‌بیمار ،سرفه ، و یا بیماری مزمن ریوی در خانواده گزارش‌نشده بود .در معاینه ،اندازهٔ‌توده ها ۵×۴ سانتیمتر بود ، بیمار درد نداشت و قوام‌توده سفت‌بودوبه‌بافت‌زیرین خود چسبندگی نداشت. حال عمومی کودک خوب ،درجه حرارت‌طبیعی و معاینه‌چشم‌طبیعی بود .تشخیصهای مطرح شده‌در بدو ورود به بیمارستان ، هوچکین ، لوسمی ، سل و توکسوپلاسموز بوده است .

آزمونهای انجام‌شده. در CBC بیمار ،هموگلوبین ۱۱/۵ گرم در صد و شاخصهای گویچه ای نشاندهندهٔ مختصری هیپوکرومی میکروسیتیک بود . شمارش گویچه های سفید ۶۸۰۰در میلی‌متر مکعب با ۸۳% پلی نوکلئر ، ۱۱% لنفوسیت ، ۳% منوسیت و۳% ائوزینوفیل بود . سرعت رسوب گویچه های سرخ در ساعت اول ۶۶ ذکر شده است .

ترانس‌آمیناز ها ، الکترولیت ها ، قند واوره همگی در حد طبیعی بودند . در آزمون کامل ادرار ، گویچه های سرخ به مقدار فراوان دیده شد و منوتست منفی گزارش شد .

درایمونوالکتروفورز ، IgG ۱۳میلی‌گرم درمیلی‌لیتر IgA ۲ میلی‌گرم در میلی‌لیتر و IgM ۱/۷ میلی‌گرم در میلی‌لیتر بود که همگی در حدطبیعی هستند .

B.M. هیپرپلازی اریتروئید را نشان می‌داد .

بافت‌برداری (بیوپسی)از غدد لنفاوی‌گرفتار ،تشخیص سینوس هیستیوسیتوز را تائید کرد .

بحـــــث

وقوع این بیماری بیشتر در کودکان و نوجوانان‌دیده‌می‌شود، و بنابر آمار منتشر شده۶۲%از بیماران در دههٔ اول زندگی مبتلا به این بیماری می‌شوند ،و بیماری در ۸۱% ازآنان پیش از ۱۲ سالگی بروز می کند (۱۰) . طبق آمار لمپرت (Lampert) و همکاران از۱۶بیمار مبتلا ۱۰مورد کمتر از۱۰ سال ، ۴ مورد بیش‌از ۲۰ سال و دو مورد بیشتر از ۶۰ سال داشته اند . (۸) .

نسبت مبتلایان مذکر به مؤنث در بـــررسی‌سانچـــز (Sanchez) ، که از مطالعهٔ۱۱۶بیمار به‌دست‌آمده مت ، ۲ به یک ذکر گردیده است .

لنفادنوپاتی ژنرالیزه و بدون درد از نشانه های ویژه بیماری است . این لنفادنوپاتی تقریبا" در تمام موارد در ناحیهٔ‌گردن‌یکطرفه و یا دو طرفه مشاهده شده، ولی در نواحی دیگری از بدن نیز در ۷۸% از بیماران وجود داشته است . (۱۲) .

بنابه‌موقعیت‌ووضعیت‌لنفادنوپاتی‌دراحشاء ، نشانه‌های موضعی مربوط به‌اختلالات‌مکانیکی ،که‌توسط‌آدنوپاتی‌ایجاد شده ممکن است جلب توجه کند ، از آن جمله تنگی نفس در اثر فشارغددلنفاوی میان سینه (مدیاستن) برراههای‌هوایی یا نشانه های انسداد در راههای هوایی فوقانی در اثرفشار پشت حلقی (رتروفارنژیال) شرح داده شده اند (۱) .

مطالعات جدید نشاندهندهٔ‌این نکته است که بیماری محدود به غدد لنفاوی نیست و اعضای‌دیگری‌از بدن را نیز مانند حدقه چشم (اوربیت)و پلکها ،راههای‌تنفسی‌فوقانی، غدد بزاقی ،پوست ، استخوان ، بیضه ها ، کلیه و لوزالمعده (پانکراس) را گرفتار می سازد (۱۲) .

دو مورد از بیماری‌توام‌با گرفتاری و ابتلای اپی‌دورال نخاعی همراه با پاراپارزی، که ماهها بعد از شروع بیماری تظاهرنموده ،گزارش‌شده ومورد‌بررسی‌قرارگرفته‌است (۳و۷) .

بزرگی کبد و طحال معمول نیست . علائم‌التهابی‌مزمن مانند ،تب ، بالارفتن‌سدیمانتاسیون ،لکوسیتوزهمراه‌باپلی‌ـ نوکلئوز و گاهی ائوزینوفیلی ، در تعدادی از بیماران‌گزارش شده‌است . طبق‌آمار سانچز ـ که از بررسی ۱۱۳بیمار به‌دست آمده‌است ـ تب‌در ۶۵% ،کاهش وزن در ۱۸%التهاب لوزتین در ۱۱% ، ترشح و انسداد بینی در ۸% ، آنمی در ۷۸% ، لکوسیتوز در ۳۸% ، نوتروفیلی در ۴۵% ، و هیپرگاماگلبو‌ـ لینمی‌در ۸۱%از بیماران ذکر شده است (۱۰) ؛ کمخونی همولیز دهندهٔ خود ایمن (آنمی همولیتیک اتوایمون) در یک مورد گزارش گردیده است (۱۲) .

در هرصورت علائم بالینی‌دال بر وجود لنفادنوپاتی یا یک توده توموری است که‌تشخیص آن با آزمایش بافت و آسیب شناختی (هیستیو پاتولوژیک) مسجل می‌شود .

از نظر میکروسکپی در غده لنفاوی گرفتار ،تصاویرزیر قابل رویت است .

۱ . کپسول عقده لنفاوی ضخیم و فیبروز دور کپسولی نیز مشهود است .

۲ . سینوسها‌معمولا "شدیدا "متسع‌اندوحاوی‌یاخته‌های لنفاوی و پلاسموسیتر می باشند . تعداد کثیری هیستیوسیت با هسته های گرد ، وزیکولر با هسته قرمز (شکل شماره ۴) ، و سیتوپلاسمی صورتی رنگ و گسترده و حاوی گرانولاسیون و یاواکوئولهایی‌که گه‌گاه نمای‌کف‌آلود به‌این‌یاخته‌ها می‌دهند ، مشاهده می شود (اشکال ۵و۶) .

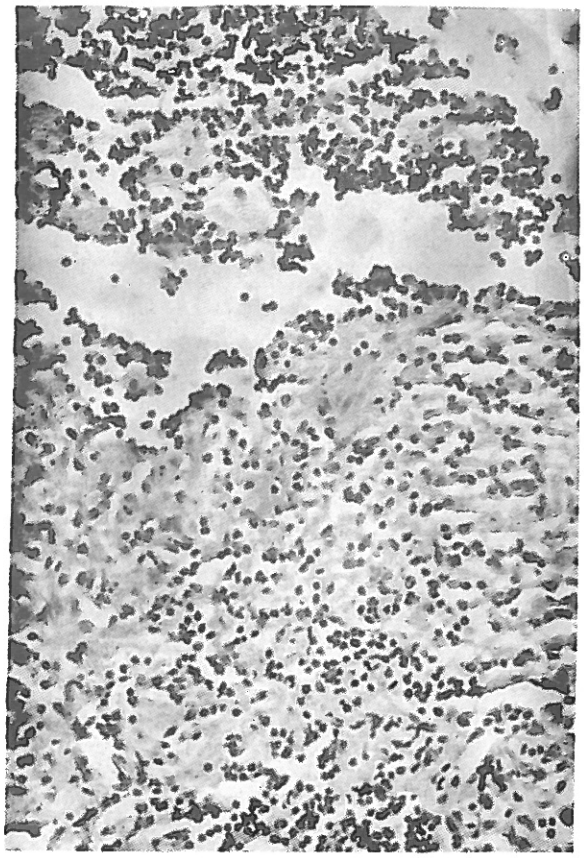

شکل ۳

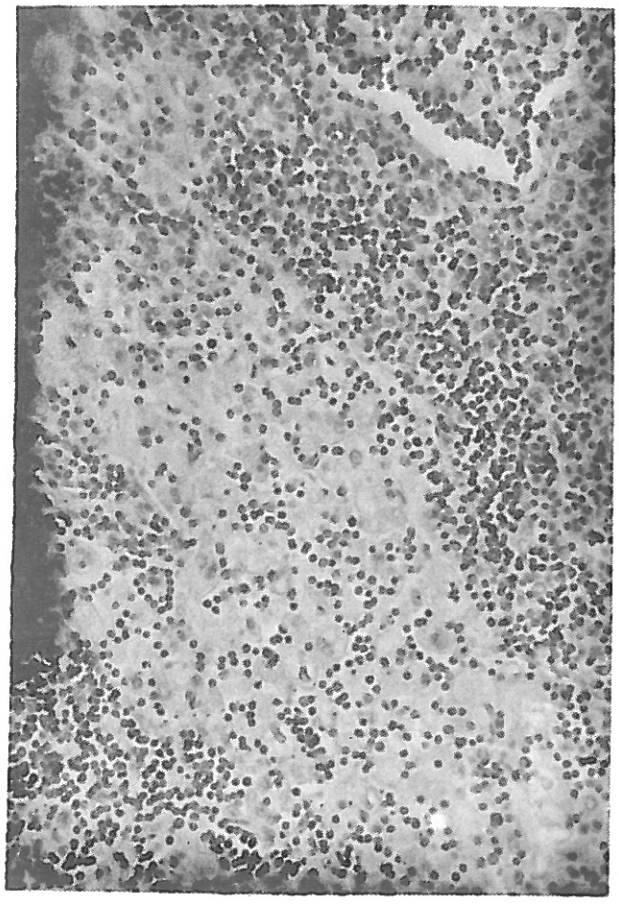

شکل ۴

SUMMARY

In this paper the authors reported 2 cases of Sinus Histiocytosis. The first, an 11 years old girl with massive lymphadenopathy of 10 CM diameter and 3 months duration otherwise normal. Paraclinic exams wer normal including BM. Diagnosis was confirmed by cervical node biopsy. She was followed clinically and was cured in 8 months. The second case, a 6 years old boy with massive cervical lymphadenopathy of 5 CM diameter otherwise normal.
Paraclinic exams were normal including Immunoelectrophoresis and a negative Mono test. ESR was 66mm in the first hour.
Diagnosis was confirmed by cervical node biopsy .

مراجع

1. Bankachi, M.D., Stool, S, E., M.D., Morris, R.F., M.D., Paradise, J.L., M.D., "Sinus Histiocytosis with massive Lymphadenopathy." Ann.Otol.Rhinol.Laryngolol, 1978, P.87.

2. Behrman, R.E.M.D., Voghan, V.C., Text Book of Pediatrics Nelson, 1983.

3. Hass, R.J.M.D., Helmig, M.S.E., M.D., Sinus Histiocytosis With massive "Lymphadenopathy and Paraparesis remission with chemotherapy." Cancer, 1978.77-80.

4. Hoekman, R., Principle of Pediatrics, 1978.

5. Jones, P.G. & Campbell Peter, E., Tumors of Infancy and Childhood, 1976.

6. Karpas, A., Worman, C., Arno, J., "Sinus Histiocytosis with massive Lymphadenopathy, Virological, Immunological and Morphological Studies." British Journal of Haematology, 1980, 45:195-200.

7. Kessler E.M.D. et al "Sinus Histiocytosis with massive Lymphadenopathy and spinal epidural involvement." Cancer. 1978. 38:1614-1618.

8. Lampert,F.M.D., et al,"Sinus Histiocytosis with massive Lymphadenopathy". Cancer 37:783,1976.

9. Lanzkowsky,PH.Pediatrics Oncology,1983.

10. Sanchez,R.,Rosai,J.,et al,"Sinus Histiocytosis with massive Lymphadenopathy: An analysis of 113 cases with emphasis on its extranodal manifestations."Annual Meeting Abstracts. 1977, 30:3.

11. The Central African Journal of Medicine,1977,23:9.

12. Wright,D.H.,Richards,D.B." Sinus Histiocytosis with massive Lymphadenopathy (Rosai-Dorfman Disease)",Histopathology, 1981,5: 697-709.