مجله دانشکده پزشکی ـ دانشگاه ملی ایران
سال هفتم ـ شماره اول ـ صفحه ۸۸ـ۸۰

Medical Journal
National University of Iran
Vol.7 No.1 P.80—88

توموگرافی کامپیوتری در تشخیص ضایعات ناحیه زین ترکی واطراف آن

Computerized Tomography in Diagnosis of Lesions of Sella - Tursica and Neighbouring Areas

دکتر منصور تفضلی * دکتر کاظم عباسیون *

SUMMARY

Computed tomography is the method of choice for initial evaluation of patints with potential suprasellar masses. In our experience during the last 2 years C.T. has proved reliable for detecting or rulling out the presence of a suprasellar mass.

It shows the direction and degree of parasellar extension and the presence of any calcific or cystic component of the lesion. When C.T. was negative furthere diagnostic procedure was unrewarding, when C.T. was positive additional studies have been required in some cases to rule out aneurisme.

بیماران مبتلا به ضایعات فضاگیر ناحیه زین ترکی و اطراف آن بیشتر بعلت: سردرد، اختلال بینائی و اختلالات هورمونی ناشی از پرکاری یا کم کاری غده هیپوفیز و هیپوتالاموس به پزشک مراجعه می‌نمایند. تشخیص رادیولوژیک این گونه ضایعات متضمن انجام آزمونهای متعددی نظیر پرتونگاری، ساده جمجمه، سنتیگرافی مغز، آنژیوگرافی کاروتید ـ و در بسیاری از موارد پنوموانسفالوگرافی میباشد. رادیوگرافی ساده تنها به تشخیص ضایعاتی که باعث بزرگ شدن یا خوردگی زین ترکی و یا کلسیفیکاسیون در این ناحیه میگردند کمک مینماید. سنتیگرافی (Scientigraphy) مغز در تشخیص ضایعات این ناحیه بعلت وجود ماهیچه‌های تامپورال و استخوانهای قاعده جمجمه دارای محدودیت ویژه ای میباشد. آنژیوگرافی در تشخیص ضایعات عروقی ـ نظیر انوریسم ـ کمک شایانی مینماید؛ در مورد سایر ضایعات فضاگیر، با جابجا شدن عروق و در بعضی از موارد با نشان دادن عروق غیر طبیعی، وجود ضایعه را مشخص نموده ولی به تعیین نوع پاتولوژیک آن کمک نمی کند. قبل از پیدایش توموگرافی کامپیوتری، پنوموانسفالوگرافی مهمترین روش تشخیص در ضایعات فضاگیر این ناحیه بشمار میرفت؛ در این روش نیز که مستلزم بستری شدن بیمار در بیمارستان و تحمل ناراحتی‌های ناشی از تزریق هوا در مغز میباشد، تنها بوجود ضایعه بخصوص و تعیین حد فوقانی و خلفی آن میتوان پی برد (۴). توموگرافی کامپیوتری مغز بوسیله امبروس (Ambrose) و هانسفیلد (Hunsfield) در سال ۱۹۷۳ معرفی گردید (۲). این روش در تشخیص ضایعات فضاگیر ناحیه زین ترکی و اطراف آن ـ مانند تشخیص سایر عوارض مغزی ـ از ارزش

* دانشکده پزشکی دکتر علی شریعتی (دانشگاه تهران)

خاصی برخوردار میباشد. توموگرافی کامپیوتری و کاربرد آن در تشخیص ضایعات مغزی قبلا شرح داده شده است (۱).

در بررسی ضایعات این ناحیه معمولا مقاطع ۱۳ میلیمتری از قاعده جمجمه بطرف سقف و موازی با خط بازال (Orbitomeatal line) قبل و بعد از تزریق ماده حاجب (اوروگرافین ۶۰٪) گرفته میشود. در مورد ضایعات خیلی کوچک نظیر میکروادنوم غده هیپوفیز از مقاطع ۵ میلیمتری استفاده میگردد.

منظره طبیعی ناحیه زین ترکی و اطراف آن در توموگرافی کامپیوتری:

ساختمانهائی که بیشتر در این ناحیه مورد نظر میباشد عبارتند از: غده هیپوفیز، زین ترکی و سیسترن سوپراسلار (**شکل ۱**). در مقطع قاعده مغز، حدود استخوان سل تورسیک نمایان میگردد، بطوریکه بزرگ شدن خوردگی زوائد سل تورسیک و سایر ضایعات انرا میتوان دید (شکل ۱). سیسترن سوپراسلار در مقاطع این ناحیه بشکل یک ستاره پنج و یا شش ضلعی نمایان میگردد. پل دماغی و پایک‌های مغزی حد خلفی این سیستزن را تشکیل میدهند و در قسمت قدامی آن قاعده لوب پیشانی مغز مشاهده میگردد. حدود طرفی انرا قسمت‌های داخلی لوب‌های تامپورال تشکیل میدهند. اعصاب بینائی و کیاسما در درون و قسمت قدامی این سیسترن دیده میشوند. در مقاطعی که پس از تزریق داخل وریدی ماده حاجب تهیه میگردند، ممکن است شریانهای چند ضلعی ویلیس نیز در اطراف سیسترن مشاهده گردد (**شکل ۲**).

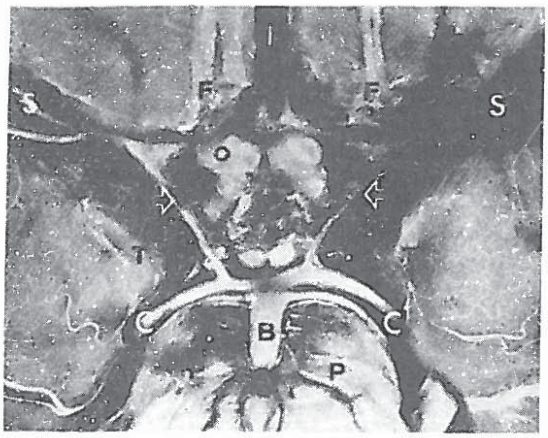

(شکل ۱): سیسترن سوپر اسلار طبیعی که از پائین دیده شود:
لوبهای پیشانی:F لوبهای تامپورال :T P:pons
عصب بینائی :O شریان بازیلر :B شیار بین نیمکره‌ای :I
سیسور سیلوین :S
سیسترن کرورال :C
فلش سیاه کیاسما اپتیک را نشان میدهد. فلش‌های سفید دو طرف قسمت سوپرا کلینوئید شریانهای کاروتید را نشان میدهد.

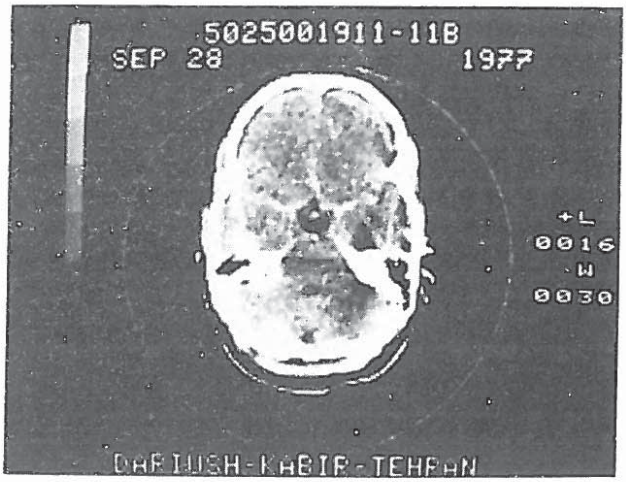

(شکل ۲): حلقه شریانی ویلیس بعد از تزریق ماده حاجب نمایان شده که بشکل ستاره یا شش ضلعی حدود سیسترن سوپراسلار را نشان میدهد. کیاسما اپتیک در قسمت قدام و شریان بازیلر در قسمت خلف آن بشکل یک نقطه با دانسیته زیاد دیده میشوند.

در مقاطعی که در سطح بالاتری از سیسترن سوپراسلار تهیه شده‌اند، قسمت قدامی بطن ۳ مغزی بصورت یک شکاف باریک و در مقطع بالاتر بطن سوم و سوراخهای مونرو دیده میشوند. در توموگرافی کامپیوتری مغز که بصورت استاندارد انجام شود فقط در ۸۵٪ موارد میتوان سیسترن سوپراسلار را دید؛ در صورتیکه با روش مخصوصی که مقاطع در زاویه ۲۵ درجه با خط بازال تهیه میگردد. صددرصد از موارد سیسترن سوپراسلار را میتوان مشاهده نمود.

منظره توموگرافی کامپیوتری در ضایعات فضاگیر ناحیه زین ترکی و اطراف آن:

ضایعات فضاگیر نظیر: آدنوم‌های هیپوفیز، کرانیوفارنژیوم و مننژیوم بطور شایع‌تر و ضایعاتی نظیر: گلیوم عصب بینائی و کیاسما، آنوریسم‌های کاروتید و شریان رابط قدامی، کیست‌های اراکنوئیدی و ابی‌درموئید، بطور نادرتر در این ناحیه مشاهده میگردند. اکنون به ذکر تغییرات مشخص کننده این نوع ضایعات و ارائه نمونه بعضی از آنها از بیمارستان دکتر سریعتی اکتفا میگردد.

آدنومهای هیپوفیز:

توموگرافی کامپیوتری معمولا وجود ادنوم، شکل و اندازه آن و در مقاطع مختلف میزان دست اندازی تومور را بساختمانهای مجاور بخوبی نشان میدهد.

آدنومهای هیپوفیز تا زمانیکه فقط در درون حفره زین ترکی قرار دارند با بزرگ شدن زین ترکی و enhancement تومور پس از تزریق ماده حاجب نمایان میگردد. در موارد سندرم زین ترکی خالی (empty sella) حفره بزرگ با مایع مغزی نخاعی با دانسیته کم و بدون افزایش کنتراست مشاهده میگردد.

در مورد میکروآدنوم‌ها، که هنوز سبب بزرگ شدن واضح زین ترکی نگردیده‌اند پس از تزریق ماده حاجب بصورت یک ناحیه کوچک با دانسیته بالا نمایان میگردد (**شکل ۳**).

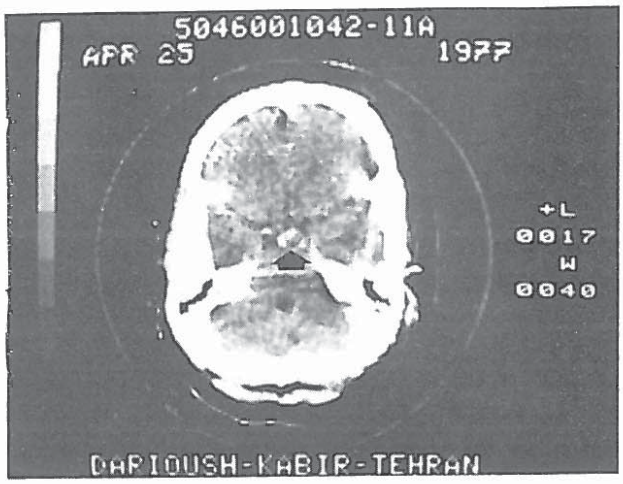

(شکل ۳): میکروادنوم: بصورت یک ناحیه مدور و با دانسیته زیاد بعد از تزریق ماده حاجب در ناحیه سل تورسک

در آدنوم‌هائی که به ناحیه سوپراسلار انتشار یافته‌اند، محو شدن سیسترن سوپراسلار، تغییر شکل و محل بطن سوم و در موارد نادر هیدروسفالی بعلت انسداد سوراخهای مونرو دیده میشود (۵).

در ۵۰٪ این آدنومها محو شدن سیسترن فقط در قسمت قدامی میباشد (**شکل ۴**) و در تومورهائی که به ناحیه عقب کشیده میشوند، سیسترن انتربدانکولار نیز محو میگردد. این تغییرات قبل از تزریق ماده حاجب مشاهده میگردند، ولی بعد از تزریق بصورت خیلی واضحتری نمایان میشوند. گاهی اوقات مناظر کیستیک بخود میگیرند (۹).

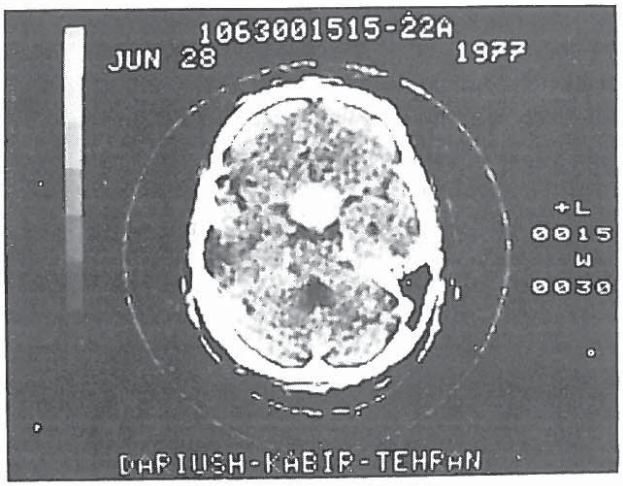

(شکل ۴): آدنوم کروموفوب درقسمت قدامی سیسترن‌ـ سوپراسلار بعدازتزریق ماده حاجب که شدیدا افزایش پیدا کرده است.

خانمی ۳۶ ساله بعلت آمنوره و گالاکتوره مراجعه نمود و بررسی‌های آندوکرینی، ازدیاد هورمون پرولاکتین خون را نشان داد. در پرتو نگاری ساده جمجمه زین ترکی طبیعی بود. توموگرافی کامپیوتری وجود تومور کوچکی را درون حفره زین ترکی نشان داد (**شکل ۳**).

مردی ۶۳ ساله با سابقه کم شدن تدریجی دید، به مدت یکسال ـ و سردرد گیجگاهی ـ به مدت ۴ ماه ـ مراجعه نمود. در معاینه فیزیکی، علائم کم کاری غده هیپوفیز کاملا مشهود بود و در معاینه عصبی کاهش شدید بینائی هر دو چشم همی‌انوپی بی‌تامپورال و اتروفی اعصاب بینائی وجود داشت. رادیوگرافی جمجمه بزرگ شدن زین ترکی بدون خوردگی دیواره ان را نشان داد. توموگرافی کامپیوتری مغز ـ بدون تزریق ماده حاجب ـ محو شدن قسمت قدامی سیسترن سوپراسلار بوسیله یک تومور، با دانسیته کمی بیشتر از نسج سالم مغز مجاور را نشان میدهد.

توموگرافی پس از تزریق ماده حاجب تشدید دانسیته تومور را بخوبی نمایان نمود (**شکل ۴**).

در کرانیوتومی ادنوم کیستیک غده هیپوفیز تخلیه شد و آسیب شناسی وجود ادنوم کروموفوب هیپوفیز را تائید نمود.

کرانیوفارنژیوم:

کرانیوفارنژیوم قبل از تزریق ماده حاجب منظره نسبتاً مشخصی دارد؛ در بیشتر موارد بصورت یک توده کلسیفیه با دانسیته زیاد در داخل سیسترن سوپراسلار دیده میشود (۳).

در اکثر موارد قسمتی یا همه تومور کیستیک میباشد (**شکل ۵**). بعضی از انها بصورت یک دانسیته نسج نرم همراه با یک هاله با دانسیته زیاد ـ که بعلت کلسیفیکاسیون میباشد ـ نمایان میگردد.

(شکل ۵): کرانیوفارنژیوم: کلسیفیکاسیون و قسمت کیستیک کاملا مشخص میباشد.

کرانیوفارنژیوم های کلسیفیه یا کیستیک معمولا بعد از تزریق ماده حاجب تغییر زیادی نشان نمیدهند. بعضی از کرانیوفارنژیوم‌های بدون کلسیفیکاسیون و با دانسیته نسج نرم ممکن است اصلا تغییری پس از تزریق ماده حاجب نشان ندهند و یا یک ازدیاد دانسیته غیر یکنواخت پیدا کنند که بعلت وجود کیستهای متعدد و خیلی کوچک میباشد (۸).

نشانگان گسترش تومور به اطراف کاملا شبیه ادنوم هیپوفیز میباشد.

کودکی ۱۱ ساله بعلت: سردرد، تب و کم شدن دید مراجعه می کند.

بیمار دارای قدی کوتاه و رشد جسمی عقب افتاده بود، در معاینه بجز کم شدن بینائی و اتروفی اعصاب باصره نقص عصبی دیگری را نشان نمیداد. سه سال قبل بعلت سردرد و استفراغ، رادیوگرافی از جمجمه، انژیوگرافی کاروتید و وانتریکولوگرافی انجام شده بود، که وجود یک ضایعه فضاگیر در بالای سل تورسیک ـ که به بطن سوم کشیده شده بود ـ را نشان میداد. کرانیوتومی و بیوپسی از تومور انجام شده و شانت مغزی عروقی برای مریض گذاشته میشود.

در رادیوگرافی ساده جمجمه کلسیفیکاسیون

سوپراسلار دیده شد. در توموگرافی کامپیوتری مغز دانسیته مغز در ناحیه بالای سل تورسیک کاهش یافته و یک کلسیفیکاسیون ـ که بصورت ازدیاد شدید دانسیته در پائین آن مشاهده میشد وجود داشت (شکل ۵). منظره فوق نشانه یک ضایعه کیستیک کلسیفیه میباشد که بیشتر مشخص کرانیوفارنژیوم میباشد. در کرانیوتومی مجدد ۸۰ سی سی مایع از کیست کرانیوفارنژیوم خارج شد که در آزمون سیتولوژی تأئید گردید.

مننژیوم:

مننژیوم‌های اطراف سل تورسیک معمولا بصورت یک توده قرینه یا غیر قرینه در قسمت جلو یا طرفی سیسترن سوپراسلار خود را نشان میدهد (**شکل ۶**).

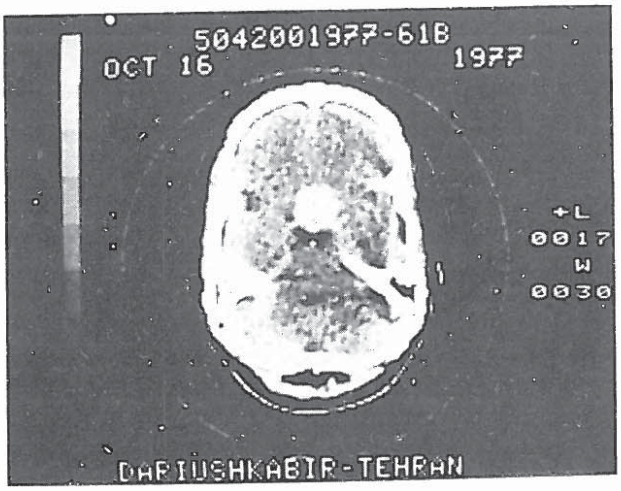

(شکل ۶): مننژیوم: یک تومور مدور با دانسیته زیاد که در اثر تزریق داخل وریدی ماده حاجب (contrast enhancement) بوجود آمده است مشاهده میشود. در این موارد تشخیص افتراقی با آدنوم مشکل میباشد.

مننژیوم‌های کوچک که از توبرکولوم سلا یا دیافراگم سل تورسیک سرچشمه میگیرند، ممکن است از زیر، داخل سیسترن سوپراسلار بشوند، ولی مننژیوم‌های بزرگ ممکن است در هر ناحیه‌ای از پاراسلار دیده شوند.

قبل از تزریق ماده حاجب، مننژیوم ممکن است با دانسیته‌های گوناگونی که بعلت مقدار کلسیفیکاسیون و عروق آن میباشد دیده شوند؛ اغلب آنها یکنواخت و دانسیته آن کمی بالاتر از نسج مغز اطراف آن میباشد. بعضی از آنها کلسیفیکاسیون‌های پراکنده نشان میدهند و تعداد کمی بصورت خیلی شدید و کلسیفیه میباشند. هیپراستوزی که در قاعده مغز ایجاد میشود ممکن است باعث ازدیاد دانسیته کلی تومور بشود.

بعد از تزریق ماده حاجب، در توموگرافی مجدد این تومورها شدیدا ازدیاد دانسیته پیدا میکنند و واضح تر نمایان میشوند (**شکل ۶**). نقاط با دانسیته کم گاهی در مننژیوم‌ها دیده میشود که نماینده مناطق کیستیک یا دژنراسیون تومور میباشد (۸ـ ۷ـ ۶ـ ۳).

خانمی ۴۲ ساله با سابقه چند سال سردرد، کم شدن دید چشم راست به مدت ۴سال و چشم چپ به مدت ۲ سال مراجعه می کند. در معاینه دید هر دو چشم کاهش یافته، بحدی که در چشم راست فقط حرکات انگشتان در فاصله ۳۰ سانتیمتری و در چشم چپ حرکات انگشتان در فاصله ۳متری را تشخیص میدهند. امتحان میدان دید همی آنوپی بی تامپورال و امتحان ته چشم اتروفی اعصاب بینائی را نشان داد؛ رادیوگرافی جمجمه کاملا طبیعی بود و زین ترکی نیز اندازه طبیعی داشت.

کلسیفیکاسیون سوپراسلار مشاهده نشد. در توموگرافی کامپیوتری وجود یک تومور که قسمت قدامی سیسترن سوپراسلار را کاملا محو کرده و در اثر تزریق ماده حاجب شدیدا ازدیاد دانسیته یافته مشاهده گردید (**شکل ۶**). آنژیوگرافی کاروتید نیز تغییر محل عروقی نشان دهنده ضایعه فضاگیر سوپراسلار بود. در کرانیوتومی، مننژیوم این ناحیه مشاهده گردید که به تائید آسیب شناسی رسیده است.

آنوریسم:

ممکن است آنوریسم‌های بزرگ و کوچک چند ضلعی شریانی ویلیس بصورت مناطق با دانسیته زیاد در ناحیه سیسترن سوپراسلار دیده شوند. ازدیاد دانسیته آنها ممکن است بعلت زیادی گردش خون و کلسیفیکاسیون جدار و یا لخته درون آن باشد. تصویر انوریسمهای شریانی بعد از تزریق ماده حاجب کمی بزرگ‌تر میشود و شکلش تغییر میکند و بعضی اوقات مجاورت و امتداد انوریسم با عروق اطراف آن در مقاطع گوناگون نشان داده میشود.

هنگامیکه بلافاصله بعد از تزریق مقدار زیادی ماده حاجب اسکن انجام شود اغلب انوریسمها بصورت یک توده با حدود مشخص و دانسیته زیادتر (۶ـ۳) نسبت به قبل از تزریق نمایان میشوند (شکل ۷ A,B) ولی گاهی اوقات نه تنها ازدیاد دانسیته پیدا نمیشود بلکه حتی کم شدن دانسیته نیز پیش می آید که شبیه تومورهای پاراسلار است.

در مواردی که خونریزی و لخته در اطراف آنوریسم ایجاد شده باشد بصورت نواحی با دانسیته زیاد نمایان میگردد(شکل ۷ B).

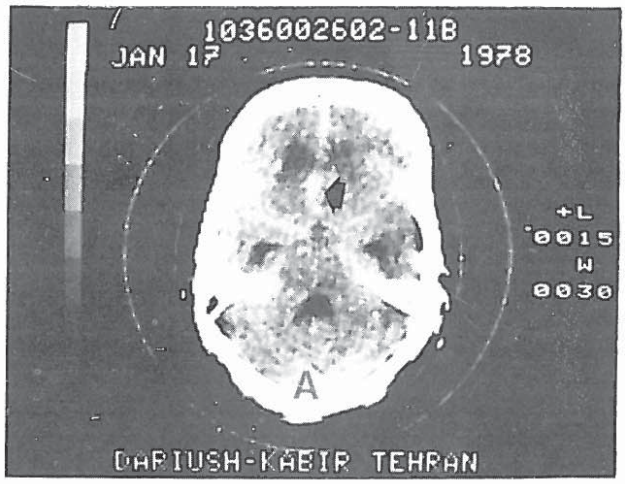

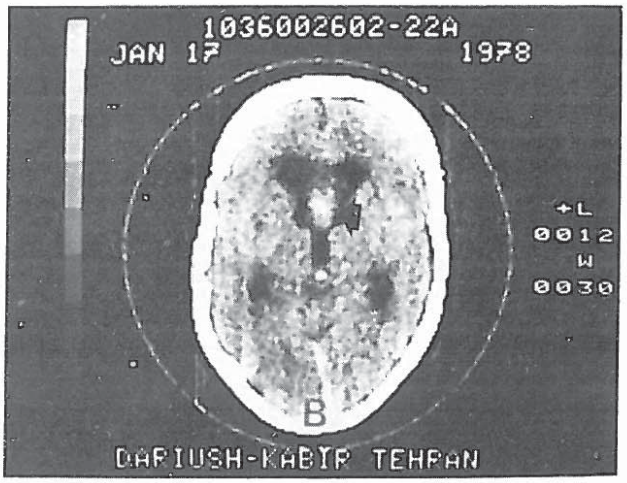

(شکل ۷) آنوریسم:

A: در مقطع پائین بعد از تزریق ماده حاجب قسمت بیضی شکلی از ناحیه قدامی حلقه ویلیس دیده میشود.

B: در یک مقطع بالاتر (۱/۳ سانتیمتر) این ازدیاد دانسیته بزرگتر میباشد؛ هیدروسفالی خفیف مشاهده میشود.

جوانی ۲۸ ساله بطور ناگهانی و پی امد یک حمله تشنجی به اغماء میرود. در معاینه فیزیکی فشار خون بیمار در خد طبیعی، ضربان قلب کند و درجه حرارت طبیعی بود. گردن بیمار سفت و نقص عصبی لوکالیزه خاصی وجود نداشت. بذل مایع نخاع خونی بوده رادیوگرافی جمجمه طبیعی بود. در توموگرافی کامپیوتری که در روز پنجم ـ بلافاصله پس از تزریق ماده حاجب ـ انجام شد ناحیه کوچکی با دانسیته بیشتر از بافت مغز در قسمت قدامی چند ضلعی شریانی ویلیس نمایان گردید (شکل۷A). و در مقطع بالاتر هماتوم این ناحیه همراه با هیدروسفالی مشخص شد (شکل ۷B) انژیوگرافی کاروتید تصویر انوریسم شریان رابط قدامی را نشان میدهد (شکل ۸).

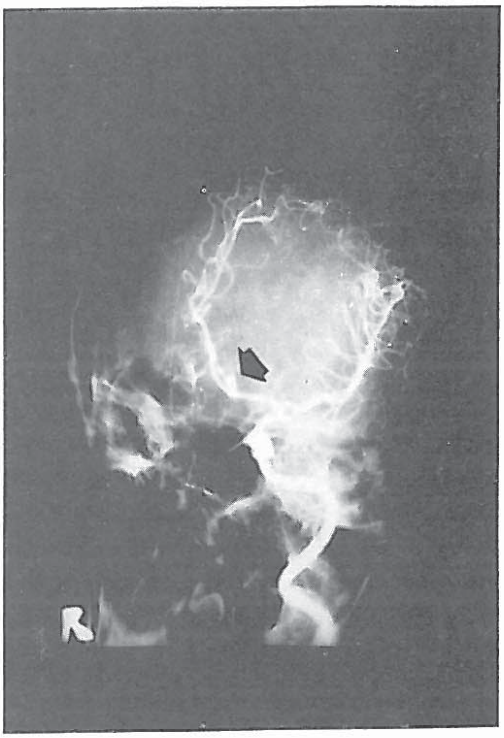

(شکل ۸): انوریسم شریان رابط قدامی در آنژیوگرافی کاروتید چپ در وضعیت ابلیک بخوبی دیده میشود.

سایر تومورهای سوپراسلار:

گلیوم اپتیک و منژیوم‌های پری اپتیک که کیاسما را گرفتار میکنند ممکن است بصورت تومورهای قسمت قدامی سیسترن سوپراسلار تظاهر نمایند. تعیین ضخامت عصب بینائی در داخل اوربیت به تشخیص افتراقی کمک میکند.

در صورت عدم وجود یک توده واضح در ناحیه سوپراسلار، غیر قرینه شدن قسمت قدامی سیسترن سوپراسلار دلیل بسیار خوبی برای یک تومور اپتیک و یا پری اپتیک با توسعه بداخل مغز میباشد (۸).

بعد از تزریق داخل وریدی ماده حاجب، در گلیوم‌های اپتیک داخل مغزی به هیچوجه تغییری حاصل نمیشود؛ منژیوم‌های پری اپتیک ازدیاد دانسیته خیلی شدیدی پیدا میکنند، هیچکدام ازاین تومورها باعث هیپراستوز یا هیدروسفالی نمیشوند. گلیوم‌های ناحیه هیپوتالاموس و پی نئالوم گاهی اوقات سیسترن سوپراسلار را پر میکنند. دانسیته هر دو تومور با نسج مغز یکی بوده و بعد از تزریق ماده حاجب ازدیاد دانسیته مختصری پیدا میشود و در بعضی از موارد باعث هیدروسفالی میگردند.

کیست‌های آراکنوئید این ناحیه بعلت اینکه محتوای آنها مایع نخاعی میباشد بصورت نواحی با دانسیته کم‌تر از مغز و معادل مایع نخاع نمایان میگردند. در مورد کیستهای اپی درموئید بعلت اینکه دارای نسج با چربی زیاد میباشد بصورت نواحی نامنظمی با دانسیته کمتر از مایع نخاع مشخص میشود (شکل ۹ A,B)

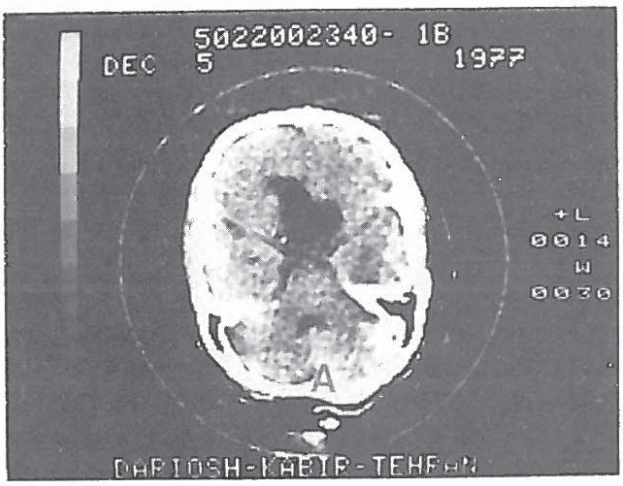

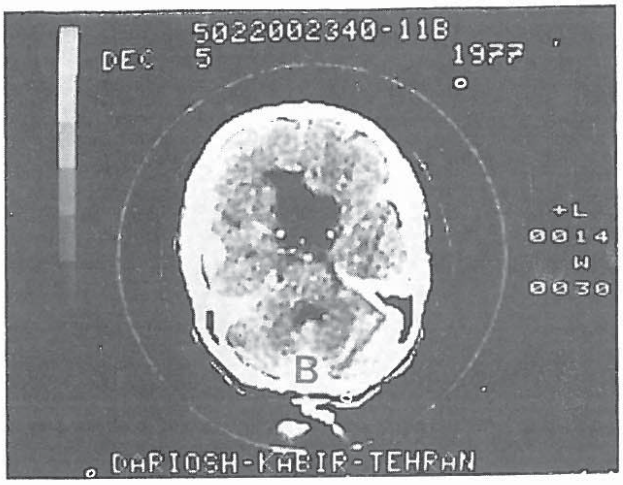

(شکل ۹): کیست اپی درموئید:

A: قبل از تزریق ماده حاجب ضریب جذبی کیست در حد 2H-(واحد هانسفیلد) که بعلت وجود کلسترول و ماده چربی منفی میباشد.

B: بعد از تزریق ماده حاجب بهیچوجه enhancement دیده نمیشود.

خانمی ۲۳ ساله با سابقه کم شدن بینائی به مدت دو سال ـ که در هنگام بارداری سریعا پیشرفت نموده و باعث کوری کامل در ماه پنجم حاملگی شده بود ـ مراجعه مینماید.

در امتحان فیزیکی و عصبی تنها نکته مثبت کوری کامل و آتروفی اعصاب بینائی بود. رادیوگرافی جمجمه بیمار کاملا طبیعی بود. توموگرافی زین ترکی هیچگونه تغییر پاتولوژیک را نشان نمیداد. در توموگرافی کامپیوتری که پس از تزریق ماده حاجب گرفته شده بود یک ضایعه فضاگیر با دانسیته کمتر از مایع نخاع و حتی منفی را در ناحیه سوپراسلار نشان میداد که به ناحیه فرونتال چپ کشیده میشد (شکل ۹ A,B)

بعلت منفی بودن دانسیته تومور تشخیص کیست اپی‌درمؤئید داده شد که در کرانیوتومی و ازمایش اسیب شناسی تائید گردید.

بحث:

بمنظور بررسی دقیقتری از سیسترن سوبراسلار در موارد مشکوک به ضایعات این ناحیه و بعلت اینکه در توموگرافی کامپیوتری استاندارد مغز (۱) فقط در ۸۵٪ موارد قسمتی یا قسمتهائی از این سیسترن را میتوان مشاهده نمود، بهتر است از مقاطع ۸ میلیمتری و یا ۱۳ میلیمتری که لبه انها کمی رویهم گرفته شده باشد (overlap technic) استفاده نمود.

در مقاطعی که قبل از تزریق ماده حاجب تهیه شده است، تغییر شکل با پر شدن سیسترن سوپراسلار یکی از نشانگان حتمی تومور این ناحیه میباشد (۸).

در آدنومهای هیپوفیز که به ناحیه سوپراسلار کشیده شده است و یا در موارد نادرتری مننژیوم‌های توبرکولوم سل تورسیک سبب تغییر شکل دایره شکل یا فرورفتگی در قسمت قدامی سیسترن سوپراسلار میشود (شکل ۴و۵). در بیماران مبتلا به گلیوم اپتیک یا مننژیوم پری اپتیک، عدم قرینگی در قسمت قدامی سیسترن سوپراسلار دلیل توسعه تومور به داخل جمجمه و گرفتاری کیاسما اپتیک میباشد. فرورفتگی یا فشار برروی قسمتهای طرفی سیسترن معمولا بعلت تومورهای کف جمجمه و خارج نسج مغزی است (extra-axial)؛ مثل آنوریسم یا مننژیوم قسمت داخلی بال کوچک اسفنوئید. فرورفتگی در قسمت خلفی سیسترن بیشتر ناشی از تومورهای این ناحیه نظیر کوردوم یا گلیوم‌های مزانسفالیک و یا فتق بطرف بالای چادرینه مخچه بعلت تومورهای گودال خلفی میباشد.

لازم به تاکید است که بمنظور تشخیص افتراقی انواع ضایعات سوپراسلار، تهیه مقاطع این ناحیه بعد از تزریق داخل وریدی ماده حاجب نیز ضروری است (۷).

از جمله ضایعات همه‌گیر این ناحیه که بایستی از یکدیگر تشخیص داده شوند کرانیوفارنژیوم و ادنوم هیپوفیز میباشند. کرانیوفارنژیوم بیشتر در کودکان و ادنوم هیپوفیز در افراد بالغ مشاهده میگردد. کرانیوفارنژیوم به مراتب بیشتر از آدنوم هیپوفیز کلسیفیه میشود (۷۰تا۹۰٪). بنابراین این کلسیفیکاسیون‌ها بخوبی در مقاطع قبل از تزریق ماده حاجب نمایان میگردد.

تغییرات کیستیک نیز در کرانیوفارنژیوم بیشتر از آدنوم دیده میشود. ضمناً در بعضی از موارد ممکن است بعلت وجود کلسترول، محتویات کیست‌های کرانیوفارنژیوم دارای ضریب جذبی خیلی کم و یا حتی منفی باشد، که بایستی از کیست‌های اپی‌درموئید و درموئید این ناحیه تشخیص افتراقی داده شود. ادنوم هیپوفیز اکثرا بعد از تزریق ماده حاجب بهتر از کرانیوفارنژیوم نمایان میشود.

ضایعات فضاگیر ناحیه سوپراسلار، بعلت انسداد سیسترن و یا بطن سوم سبب بروز هیدروسفالی میگردند، که این هیدروسفالی در کرانیوفارنژیوم بیشتر از ادنوم مشاهده میگردد. ازنظر اناتومیک ادنومهای هیپوفیز بیشتر به قسمت قدامی و طرفی سیسترن توسعه مییابد. در صورتیکه کرانیوفارنژیوم بیشتر به قسمت عقب و بالای سیسترن کشیده میشود و در بعضی از موارد بدرون بطن وارد میگردد.

مننژیوم‌های توبرکولوم سل تورسیک معمولا باعث هیپراستوز میگردند که در رادیوگرافی ساده جمجمه نمایان میباشد. این هیپراستوز ممکن است با کلسیفیکاسیونهائی که در سایر تومورهای این ناحیه ـ بویژه کرانیوفارنژیوم ـ وجود دارد اشتباه شود. اندازه‌گیری دانسیته این ناحیه بوسیله توموگرافی کامپیوتری در تشخیص افتراقی مننژیوم کمک شایانی می‌نماید. ضمناً مننژیوم در اکثر موارد سبب بروز ادم در مغز اطراف تومور میشود که دارای دانسیته کمتر از تومور میباشد.

در موارد مشکوک به آنوریسم ـ برای تشخیص افتراقی از سایر ضایعات سوپراسلار ـ میتوان از تزریق قطره قطره داخل وریدی ماده حاجب هنگام اسکن ـ که باعث ایجاد یک دانسیته یکنواخت و شدید درون انوریسم میگردد ـ استفاده نمود. ندرتاء مننژیوم‌های کوچک این ناحیه نیز میتوانند چنین دگرگونیهائی را نشان دهند.

قبل از توموگرافی کامپیوتری مغز پنوموآنسفالوگرافی تنها روش تشخیص مطمئن ضایعات ناحیه سوپراسلار بوده است. Reich و همکاران (۱۰) در بررسی ۱۰۰۰ مورد از بیماران مبتلا به ضایعات مغزی ـ که ۲۰٪ آنها تومور سوپراسلار داشته‌اند ـ نشان داده‌اند که رادیوگرافی ساده جمجمه در ۳۵٪ واسکن ایزوتوپ در ۷۰٪ و آنژیوگرافی در ۸۸٪ موارد در صورتیکه پنوموانسفالوگرافی در ۱۰۰٪ موارد مثبت بوده است.

ضمناً نشان داده‌اند که توموگرافی کامپیوتری مغز قادر به تشخیص ۹۵٪ از موارد ضایعات سوپراسلار بوده است. با در نظر گرفتن عوارض و مخاطرات ناشی از انژیوگرافی و پنوموانسفالوگرافی، ارزش تشخیصی توموگرافی کامپیوتری مشخص میگردد (۱۰).

ناگفته نماند که توموگرافی کامپیوتری قادر به تشخیص

میکروادنوم هیپوفیز ـ که محدود به سل تورسیک است ـ میباشد؛ در صورتیکه پنوموانسفالوگرافی قادر به چنین تشخیصی نیست. ضمناً لزوم انجام پنوموانسفالوگرافی، در بیمارانی که دارای نشانگان بالینی ضایعه سوپراسلار و توموگرافی کامپیوتری منفی میباشد تاکید میگردد. تزریق متریزومایید در داخل مایع نخاع و انجام توموگرافی کامپیوتری از سیسترن قاعده جمجمه، دقت تشخیصی توموگرافی کامپیوتری را در موارد تومورهای کوچک این ناحیه بیشتر نموده است (۱۱).

امید است در آتیه با پیشرفت در کامپیوتر و ظریف‌تر شدن تکنیک و هیستیوگرافی تومور (۸) بتوان حتی تشخیص هیستولوژیک تومور را قبل از عمل امکان پذیر ساخت.

REFERENCES

۱ـ دکتر منصور تفضلی ـ دکتر کاظم عباسیون: توموگرافی کامپیوتری مغز
مجله نظام پزشکی: سال ششم شماره ۱ صفحه ۱۲ـ۱۹ خرداد ۱۳۵۶

2- Ambrose J: Computerized Transvers axial Scanning (Tomography) part2 clinical application. Br. J.Radiology 46:1023-1047 Dec.73

3- Ambrose J: Computerized X-Ray Scanning of the brain J.Neurosurgery. 40:679-695 June.1974

4- Baker HL.Jr: The impact of computed Tomography on neuroradiologic practice Radiology. 116:637-640 Sept. 75

5- Baker HL.Jr; Campbell, JK et. al: early experience with E.M.I.Scanning for study of the brain Radiology. 116:327-333 Aug. 1975

6- Baker HL.Jr Houser. O.W, et.al: Computerized Tomography of the head J.A.M.A. 233:1304-1308 Sept.1975

7- Kramer R.A.et.al An approach to contrast enhancement in computed Tomography of the brain. Radiology. 116:641-647 Sept. 1975

8- Naidich T.P, Pinto,R.S,et.al: Evaluation of sellar and parasellar masses by computed Tomography. Radiology 120:91-99 July.1976

9- New P.F.J.Scott WR. schnur JA.et.al: Computed Tomography with the E.M.I.Scanner. Radiology. 110:109-123 Jan.1974

10- Reich,N.E.,Zelch, J.V.Alfidi, R.J.Meaney, T.F.Et al computed tomography in the detection of juxtasellar lesions. Radiology, 118;333. 1976

11- Drayer.B.P, Rosenbaum, A.E.et.Al: Computed Tomography diagnosis of suprasellar masses by intrathecal enhancement (metrizamide). Radiology. 123:339-344 May.1977