مجله دانشکده پزشکی ـ دانشگاه ملی ایران
سال هفتم ـ شماره اول ـ صفحه ۱۳۵ـ۱۲۶

Medical Journal
National University of Iran
Vol.7 No.1 P. 126–135

مورفوژنز و مورفولوژی عضلات گردن و جدار تنه در انسان

Morphogenesis and Morphology of The Muscles of Neck and Trunk in Human Beings

دکتر علی فروحی ✿

SUMMARY

At about the 20-30 day of embryonic life "Somites" start to appear. In the middle of the fourth week the dorsal portion of each Somite differentiates into an epithelially-arranged mass of cells called dermomyotome (from which the skin and muscles originate).

The lateral part of the sermomyotome then proliferates to form dermatome (from which originates the derm and Hypoderm).

The medial part of the dermomyotome proliferates to form myotome (which gives origin to muscles).

At the end of the fifth week of embryonic life, myotomes divide into the dorsal portion, called Epimere and the ventral portion, called Hypomere.

The spinal nerve of each myotome divides into the posterior primary Ramus, with which the Epimeric muscles are supplied and the Anterior Primary Ramus, with which Hypomeric muscles are supplied.

In this article, the development of **Cervical, Thoracic, Lumbar, Sacral,** and **Coccygeal** myotome and their division into Epimeric and Hypomeric portions, as well as the muscles to which they give rise and their synonymities are discussed.

In my opinion, the study of synonymities in different layers of muscles in the neck and trunk could explain most of muscular and neural refferral pains.

برای بررسی و مطالعه وضعیت مورفولوژیک عضلات گردن و جدار تنه در انسان لازم است مختصری از منشاء جنینی و نحوه بوجود آمدن این عضلات و اعصاب آنها صحبت شود.

میدانیم که پس از انجام مراحلی در نمورویان در بین اکتودرم و اندودرم، ناحیه مزودرم بوجود میاید. بعداً در ناحیه میانی سلولهای مزودرمی، در هر طرف خط وسط، لایه نازکی تشکیل میگردد که در اخر سومین هفته زندگی جنینی این

✿ دانشکده پزشکی دانشگاه ملی ایران

لایه ضخیم شده و بشکل منشوری در خارج لوله عصبی امتداد مییابد که بآن پاراکسیال مزودرم میگویند. در روزهای ۲۰تا۳۰ زندگی رویانی قسمت انتهائی (دمی) پاراکسیال مزودرم بوسیله شکافهائی به توده های متراکمی تقسیم میشود که به جنین منظره بندبندی میدهد و به هریک از این توده ها سومایت (Somite) میگویند ولی در قسمت سری آن تا اواسط Hind brain سومایت وجود ندارد (شکل ۱).

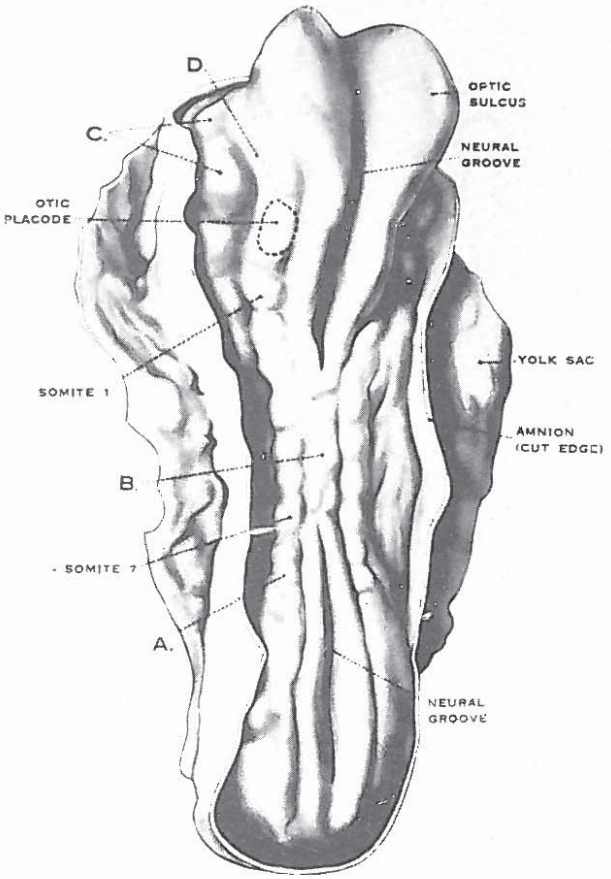

شکل (۱) - رویان ۲۲ روزه که در آن سومایت ها مشخص میباشند.

بعداً در اواخر هفته چهارم زندگی جنینی تعداد سومایت‌ها کم‌کم بیشتر شده و بالاخره در هفته پنجم تعداد سومایت‌ها در رویان انسان به ۴۲ تا ۴۴ زوج میرسد که ۴ زوج آن پشت سری، ۸ زوج گردنی، ۱۲ زوج سینه‌ای، ۵ زوج کمری، ۵ زوج خاجی و ۸ـ۱۰ زوج دنبالچه‌ای میباشند که این تعداد گاهی ممکن است متغیر باشند. اولین زوج پشت سری و ۷ـ۸ زوج اخری دنبالچه‌ای در همان مراحل اولیه جنینی از بین میروند.

وقتیکه سومایت‌ها ایجاد شدند ابتدا بصورت توده متراکمی میباشند ولی بزودی حفره ای در هر سومایت ایجاد میگردد که بدان (Myocele) میگویند زیرا علاوه بر انساج دیگر، عضلات بطور اساسی از سومایت‌ها مشتق میگردند. در اواسط هفته چهارم سلولهای قسمت شکمی داخل سومایت‌ها که بنام اسکلروتوم نامیده میشوند به سرعت رشد کرده و بصورت بافت همبندی در میآیند که بدان مزانشیم میگویند که ایجاد بافت‌های همبندی، غضروفی و استخوانی را مینماید، ولی قسمت پشتی یا باقیمانده هر سومایت، که به درمومیوتوم Dermomyotome موسوم میباشند پوست و عضلات را بوجود میاورند؛ بدین ترتیب که سلولهائی که در قسمت طرفی آن قرار دارند درماتوم نامیده شده و پوست وزیر پوست از آن مشتق میگردند؛ در حالیکه سلولهائی که در قسمت داخلی درمومیوتوم قرار دارند میوتوم نامیده شده و هرمیوتوم بصورت صفحه مسطحی با انحنائی در کنارهای شکمی و پشتی در میآیند که از سلولهای میوبلاست تشکیل یافته و بدان صفحه عضلانی نیز اطلاق می گردد چون عضلات ارادی از آن بوجود میآیند. (شکل ۲).

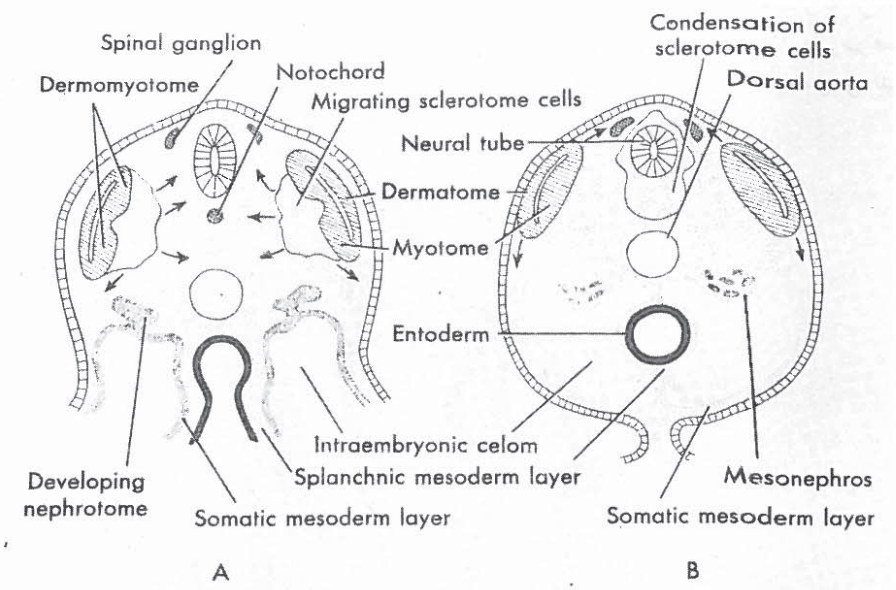

شکل (۲) B,A ـ رویان ۲۶ روزه که در ان نواحی اسکلروتوم و درماتوم و میوتوم مشخص گردیده اند.

در اواخر هفته پنجم میوتوم‌ها به دو قسمت پشتی و شکمی تقسیم میگردند که به قسمت پشتی اپیمر(Epimere) و به قسمت شکمی هیپومر (Hypomere) میگویند؛ در این موقع نسج مزانشیمی اسکلروتوم بطرف خارج کشیده شده و در شیار بین اپیمروهیپومر قرار گرفته موجب ایجاد دیواره ای میشود که این دیواره بعدا عضلات مشتق از اپیمروهیپومر را از هم جدا کرده و بنام دیواره بین عضلانی (Intermuscular septum) نامیده میشود. ضمناً عصب نخاعی مربوط به هرمیوتوم به دو شاخه اولیه خلفی و قدامی Posterior and anterior Primary Ramus . تقسیم میشود که شاخه‌های اولیه خلفی به قسمت اپیمری و شاخه‌های اولیه قدامی به قسمت هیپومری عصب میرسانند (شکل ۳).

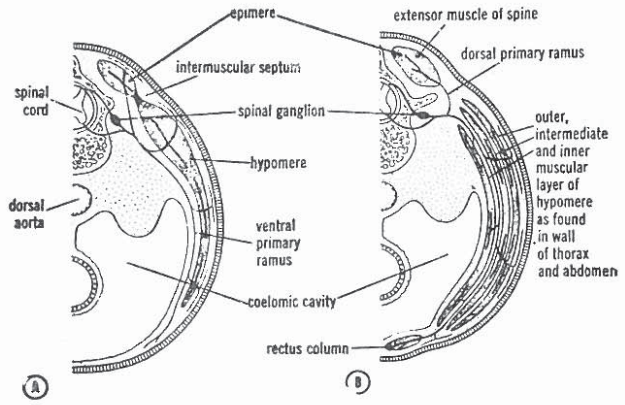

شکل (۳) A ـ نمائی از مقطع عرضی ناحیه سینه‌ای رویان ۵ هفته‌ای وقتیکه اپیمر و هیپومر بوجود آمده‌اند.

B ـ مقطع عرضی رویان کاملتر، وقتیکه هیپومرسه لایه عضلانی جداگانه و یک عضله طولی تشکیل داده است.

رشد میوتومهای گردنی

قطعات اپیمری میوتومهای ناحیه گردن موجب ایجاد عضلات باز کننده (Extensors) گردن میشوند که نسبت به عضلات باز کننده پشت رشد بیشتری دارند و از شاخه‌های اولیه خلفی اعصاب نخاعی عصب میگیرند. قطعات هیپومری میوتومهای ناحیه گردنی بدلیل مجاورت با کمربند شانه‌ای و اندامها و ایجاد قوس احشائی در این ناحیه وضعیت خاصی بخود میگیرند. عضلات مهمی که از این قطعات مشتق میگردند عبارتند از در **عقب و طرفین:** عضلات جلوی مهره‌ای (از قبیل عضله راست بزرگ قدامی (longus Capitus) و عضله دراز گردن (Longus Cervicis) و عضلات نردبانی (Scalens) که مرادف عضلات بین دنده‌ای و عضلات قدامی طرفی شکم هستند (شکل ۴) و **در جلو:** عضله زنخی لامی (Geniohyoid) و عضلات تحت لامی که مرادف عضله راست شکمی میباشند. همانطوریکه گفته شد همه عضلاتی که از هیپومر مشتق میشوند از شاخه‌های اولیه قدامی اعصاب نخاعی عصب میگیرند.

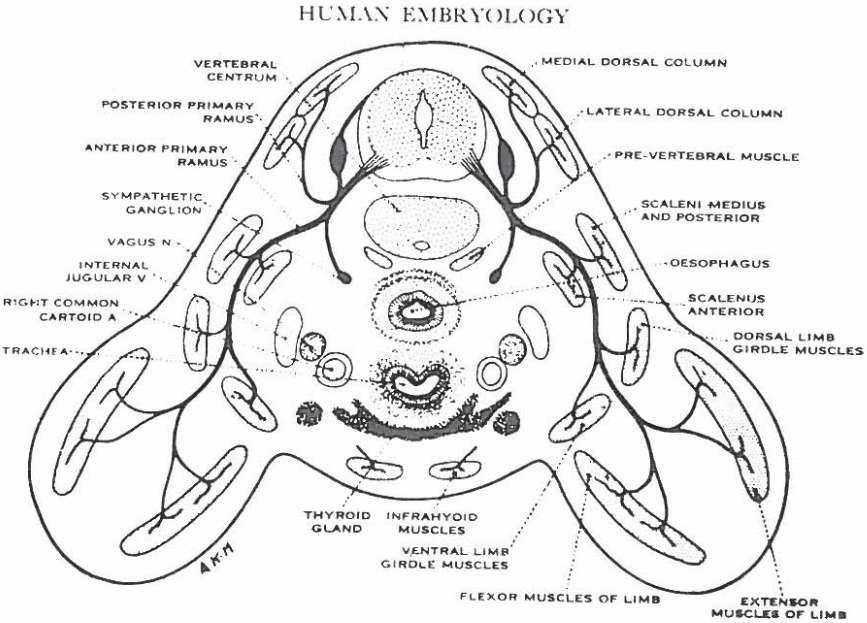

شکل (۴) ـ مقطع شماتیک ناحیه گردنی یک رویان ۱۵ میلیمتری برای نشاندادن منشاء میوتومی عضلات گردن.

رشد میوتوم‌ها در ناحیه سینه‌ای

۱۲ زوج میوتومهای سینه‌ای و اولین زوج میوتومهای کمری موجب تشکیل عضلات بشرح زیر میشوند: قسمت اپیمری این لایه عضلات باز کننده ستون مهره ای پشتی را باز میکنند که خود به دو دسته داخلی و خارجی تقسیم میگردند (شکل ۵). دسته داخلی که بوسیله بهم پیوستن قطعات مجاور و ایجاد شکاف طولی درانها موجب درست شدن عضلات شوکی (Spinalis) و عضلات کوتاه مایل (از قبیل مختلط بزرگ Semispinalis Capitis و عرضی شوکی Multifidus و عضلات چرخاننده پشت (Rotators) میشوند که همه این عضلات از رشته‌های داخلی شاخه‌های اولیه خلفی اعصاب نخاعی عصب میگیرند. دسته خارجی که بوسیله بهم پیوستن عده

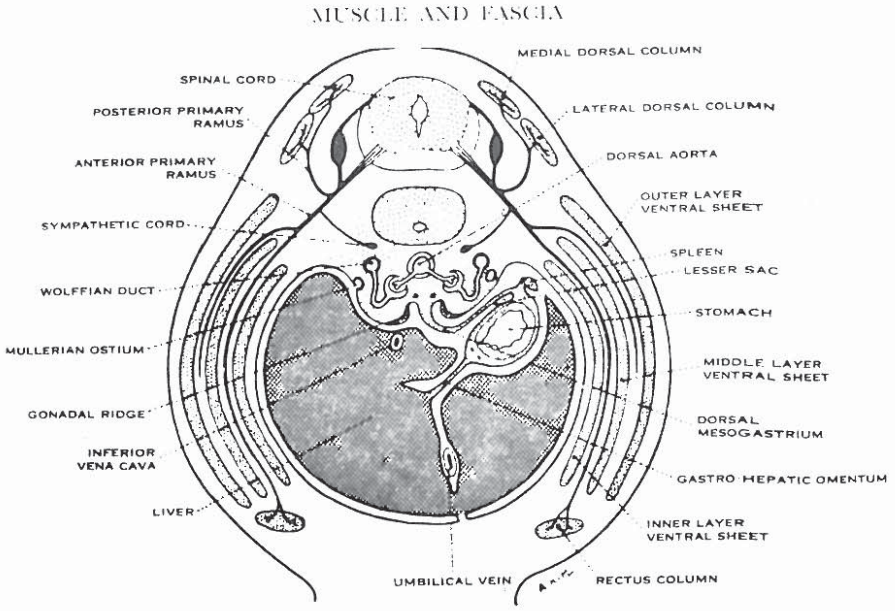

شکل (۵) ـ مقطع شماتیک ناحیه سینه‌ای یک رویان ۱۵ میلیمتری برای نشاندادن منشاء میوتومی عضلات سینه و شکم.

بیشتری از قطعات مجاور و ایجاد شکاف طولی درآنها منجر بایجاد عضلات طویلتری (از قبیل قسمت گردنی ـ خاصره‌ای دنده‌ای و عرضی گردن و طحالی میگردند که همه انها از رشته‌های خارجی شاخه‌های اولیه خلفی اعصاب نخاعی عصب میگیرند (شکل ۶). قسمت هیومری این ناحیه بعدا عضلات تاکننده (Flexors) سینه‌ای و

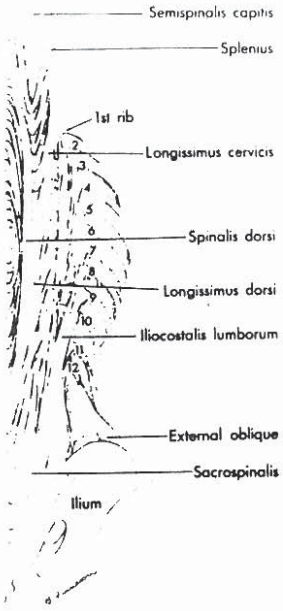

شکل (۶) ـ عضلات باز کننده (Extensors) ستون مهره‌ای.

شکمی را تشکیل میدهند که خود به دو منطقه سینه‌ای و شکمی تقسیم وهر منطقه از سه لایه عضلانی تشکیل یافته است.

A- منطقه سینه‌ای: در این منطقه سه لایه عضلانی عبارتند از:

۱- لایه خارجی (External Layer)
۲- لایه وسطی (Internal Layer)
۳- لایه داخلی (Innermost Layer)

عضلات لایه وسطی بوسیله قسمت استخوانی (دنده‌ها) تقویت میشود و بدین ترتیب دنده‌ها فقط در لای عضلات لایه وسطی قرار گرفته‌اند.

عضلات خارجی در خارج دنده‌ها قرار گرفته و عضلات لایه داخلی در داخل دنده‌ها قرار دارند.

۱- لایه خارجی: عضلات لایه خارجی در جدار قفسه سینه در خارج دنده‌ها قرار گرفته و به توده عضلانی جداگانه‌ای تقسیم میشود که اسکلت در تنه (مهره‌ها و دنده‌ها) را به کمربند شانه‌ای (استخوان کتف و چنبر) با اندام فوقانی (استخوان بازو) متصل مینمایند.

این عضلات از نقطه نظر اتصالات بدو دسته تقسیم میگردند.

الف: عضلات با اتصال مستقیم که مستقیماً از اسکلت تنه به یک یا هر دو استخوان کمربند شانه‌ای منتقل میشوند: مانند عضلات سینه‌ای کوچک، زیرچنبری، ذوذنقه‌ای، متوازی الاضلاعی بزرگ و کوچک، بالا برنده کتف و دندانه‌ای بزرگ.

ب: عضلات با اتصال غیرمستقیم که در آنها اتصال عضلانی بین اسکلت تنه و استخوان اندام فوقانی (بازو) میباشد و بطور غیر مستقیم استخوانهای کمربند شانه‌ای را بر روی تنه حرکت میدهند (مانند عضلهٔ سینه‌ای بزرگ و عضلهٔ پشتی بزرگ و....)

از بین عضلات لایه خارجی دو عضله دندانه‌ای کوچک خلفی فوقانی و دندانه‌ای کوچک خلفی تحتانی اساساً به کمربند شانه‌ای و اندام فوقانی اتصالی نداشته بلکه فقط به اسکلت تنه میچسبند؛ بدین ترتیب که عضله دندانه‌ای کوچک خلفی فوقانی از زائده‌های شوکی دو مهره آخر گردنی و دو مهره اول پشتی مبدا گرفته و به سطوح خارجی زاویه‌های خلفی دنده‌های ۲و۳و۴و۵ اتصال پیدا میکند و عضله دندانه‌ای کوچک خلفی تحتانی از زائده‌های شوکی دو مهره آخر پشتی و دو مهره اول کمری شروع و به سطوح خارجی زاویه‌های خلفی ۴ دنده آخر میچسبد. از بین عضلات فوق الذکر، گرچه عضلات سینه‌ای بزرگ و پشتی بزرگ از نظر جنین شناسی از میوتوم اندام فوقانی مشتق میشوند ولی از نظر **مورفولوژیک** به لایه خارجی جدار قفسه سینه تعلق دارند و خصوصا عضله سینه‌ای بزرگ در ناحیه شکم با عضله مایل بزرگ مرادف میباشد..

ضمناً عضله ذوذنقه‌ای از نظر جنین شناسی از اندام فوقانی ریشه نمیگیرد، لذا از شبکه بازوئی عصب نگرفته و اعصاب آن از عصب شوکی و شاخه‌هائی از شبکه گردنی (c4,c5) میباشد. بقیه عضلات چه از نظر جنین شناسی و چه از نظر مورفولوژی مربوط به لایه خارجی جدار قفسه سینه میباشند. البته عضلات: دالی، فوق خاری، تحت خاری، گرد کوچک، گرد بزرگ و تحت کتفی جزو عضلات شانه و مربوط به اندام فوقانی میباشند که یک یا هر دو استخوان کمربند شانه‌ای را به اندام فوقانی متصل مینمایند.

مرادف لایه خارجی قفسه سینه در جدار شکم عضله مایل خارجی میباشد.

۲- عضلات لایه وسطی: عضلات لایه وسطی در جدار قفسه سینه (که محدود به همان لایه دنده‌ای بوده و نه از خارج و نه از داخل دنده‌ها عبور نمیکنند) بعلت احتیاج عملی به دو ورقه عضلانی (عضله بین دنده‌ای خارجی و داخلی) تقسیم میشوند که رشته‌های انها نسبت بهم با زاویه قائمه قرار گرفته‌اند. بدینصورت که رشته‌های عضله بین دنده‌ای خارجی از بالا به پائین و از عقب بجلو و رشته‌های عضله بین دنده‌ای داخلی از بالا بپائین و از جلو بعقب تمایل دارند.

ضمناً باید باین نکته توجه داشت که بدنبال هم قرار گرفتن رشته‌های عضلانی بین دنده‌ای خارجی و عضله مایل خارجی شکم از یکطرف و رشته‌های عضلانی عضله بین دنده‌ای داخلی و عضله مایل داخلی شکم از سوی دیگر کاملا اتفاقی میباشد. در حقیقت این عضلات در یک لایه قرار ندارند بلکه عضلات بین دنده‌ای خارجی و داخلی باتفاق دنده‌ها متعلق به لایه وسطای جدار قفسه سینه میباشند که در جدار شکم مرادف آن عضله مایل داخلی میباشد.

۳- عضلات لایهٔ داخلی: در حیوانات پائین‌تر از پستانداران لایه داخلی فضای داخلی قفسه استخوانی سینه را احاطه کرده و بعداً حفره شکم را نیز دربر گرفته و بالاخره ادامه آن در کف لگن عضله بالا برنده مقعد(Levator Ani) را شامل میشود. در پستانداران قسمتی از عضلات لایهٔ داخلی بپائین آمده و جدار عضلانی حجاب حاجز را درست میکند ولی همه رشته‌های عضلانی لایه داخلی پائین نیامده بلکه بقایائی از آن بصورت رشته‌ی نازک عضلانی در داخل دنده‌ها باقی میمانند که موسوم به عضلات گروه عرضی سینه‌ای (Transvers Thoracis group of muscles) هستند که شامل سه عضله زیر دنده‌ای (Subcostalis) جناغی دنده‌ای (Sternocostalis) و داخلی‌ترین بین دنده‌ای (Innermost Intercostal) میباشند که در جدار شکم مرادف آنها عضله عرضی شکم میباشد.

B- منطقه شکمی: در این منطقه سه لایه عضلانی به ترتیب از خارج به داخل عبارتند از:

۱ـ عضله مایل خارجی شکم (External oblique)
۲ـ عضله مایل داخلی شکم (Internal Oblique)
۳ـ عضله عرضی شکم(Transversus Abdominis)

هر سه لایه عضلانی فوق الذکر چه در قفسه سینه و چه در شکم بطور قطعه‌ای بوسیله شاخه‌های اولیه قدامی اعصاب نخاعی عصب میگیرند که در سینه سه طبقه عضلانی سگمانتاسیون خود را بعلت وجود دنده‌ها حفظ میکنند؛ در صورتیکه در ناحیه شکمی هر طبقه بصورت عضله وسیعی درامده میوتومهای سگمانهای ان درهم میروند (شکل ۷ و ۸).

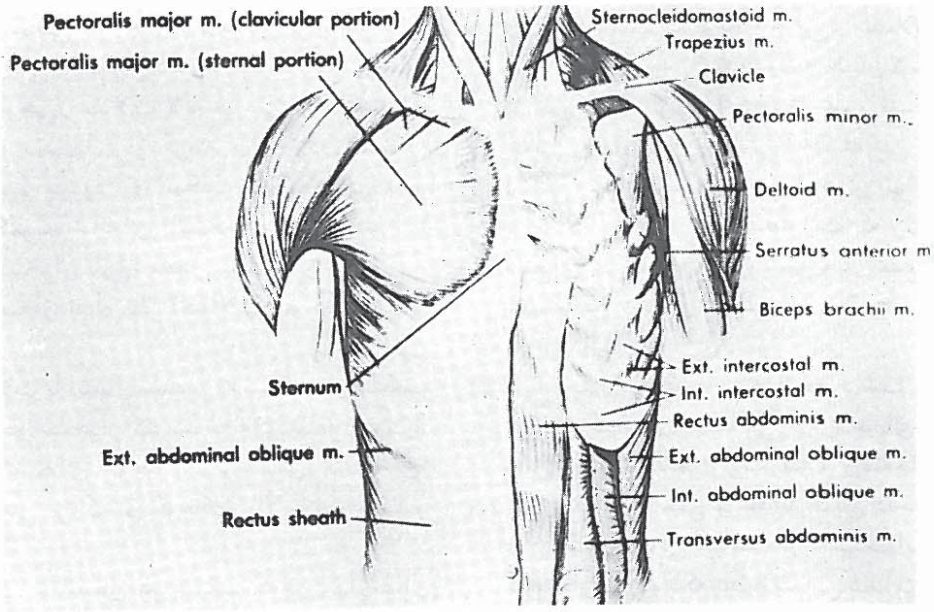

شکل (۷) ـ عضلات قدامی مناطق سینه‌ای و شکمی

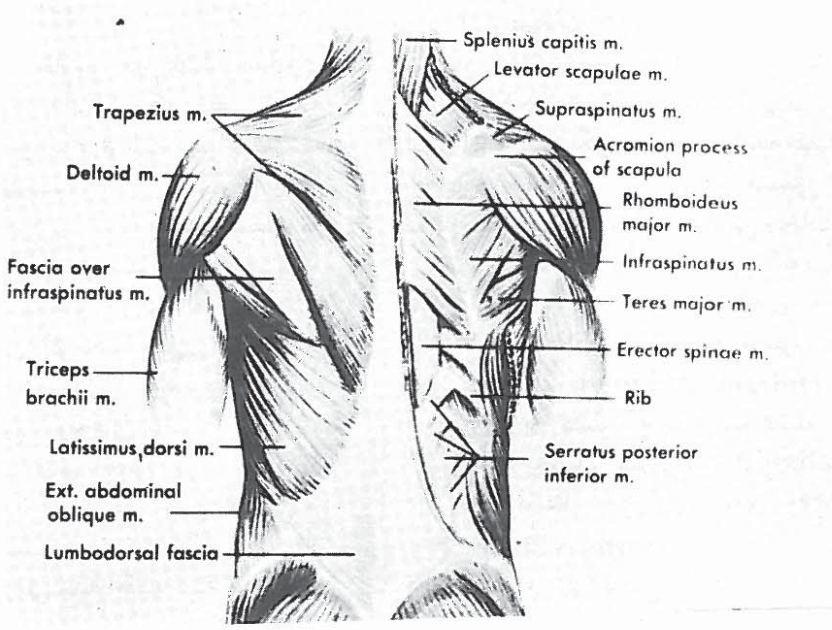

شکل (۸) ـ عضلات خلفی مناطق سینه‌ای و شکمی.

رشد میوتوم‌ها در نواحی کمری، خارجی و دنبالچه‌ای

از قسمت اپیمری میوتومهای کمری عضلات باز کننده کمری (از قبیل خاجی - مهره‌ای و عرضی - شوکی (Multifidus) و عضلات چرخاننده کمر درست میشوند، ولی قسمت اپیمری میوتومهای انتهائی ناحیه خاجی و همه ناحیه دنبالچه‌ای در مراحل ابتدائی جنینی صغر یافته بقایای آن بصورت رباطهای خاجی خلفی در میایند. از قسمت هیپومری اولین میوتوم کمری - که رشد آن شبیه میوتوم‌های سینه‌ای میباشد - قسمت انتهائی عضلات عرضی شکم و مایل کوچک درست میشود. بقیه میوتومهای کمری دارای قسمت هیپومری کوچکی هستند که عضله مربع کمری (Quadratus Lumborom) از آن مشتق میگردد (شکل ۹).

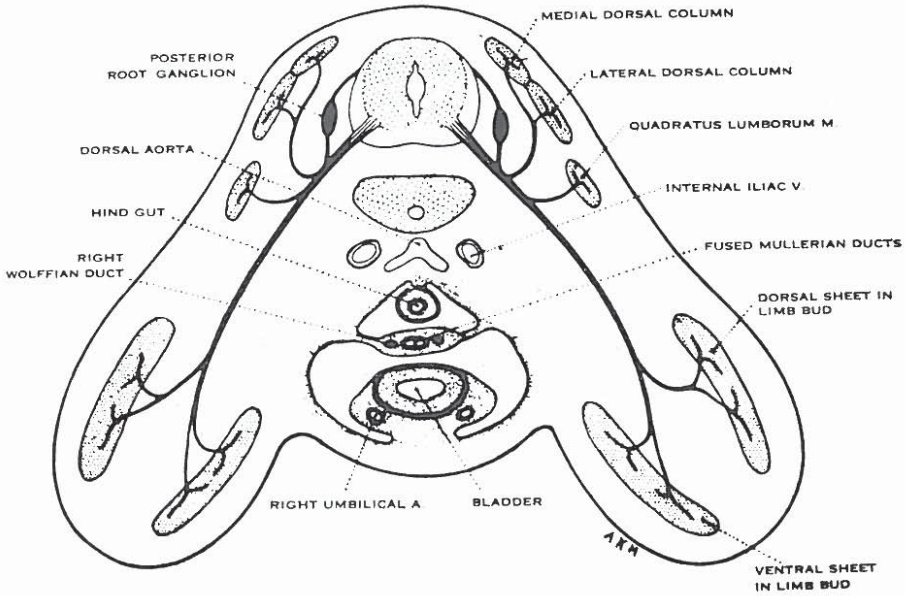

شکل (۹) - مقطع شماتیک ناحیه لگنی رویان ۱۵ میلیمتری برای نشاندادن منشاء میوتومی عضله مربع کمری.

قسمت هیپومری سومین خارجی تا اولین دنبالچه‌ای نیز موجب ایجاد عضلات بالا برنده مقعد و دنبالچه‌ای میگردند و احتمالاً رشته‌های ارادی اسفنگترهای مقعدی وادراری و دستگاه تناسلی خارجی نیز از این قطعات مشتق میگردند که از این میان تشابه ساختمانی قسمت میانی عضله بالا برنده مقعد با اسفنگتر جدار راست روده کاملا محرز است. اکنون بررسی مجددی از وضعیت کلی عضلات در گردن و جدار تنه بعمل آورده و نحوه قرارگرفتن این عضلات را بدنبال هم از بالا بپائین (از سر به دم) مورد مطالعه قرار میدهیم.

قبلا درباره وضعیت سه لایه عضلانی نواحی طرفی، سینه‌ای و شکمی به تفصیل صحبت شده است، اکنون شرح بیشتری درباره وضعیت این سه لایه در قسمتهای

میانی قدام و خلف گردن و تنه داده میشود.

سه لایه عضلانی فوق الذکر وقتیکه بطرف خط وسط (چه در قدام و چه در خلف) متوجه میشوند، مسیر رشته‌های عضلانی آنها تغییر کرده و بطور طولی قرار خواهند گرفت، و بدین ترتیب در قسمت قدامی میانی بدن هر سه طبقه عضلانی یکی شده و از بالا بپائین به ترتیب زیر قرار میگیرند: در پشت سمینفر چانه‌ای بصورت عضلات زنخی لامی شروع شده و بعداً بصورت عضلات جناغی لامی و درقی لامی (Thyro - hyoid) و کتفی لامی و جناغی درقی ادامه پیدا میکنند (شکل ۱۰)

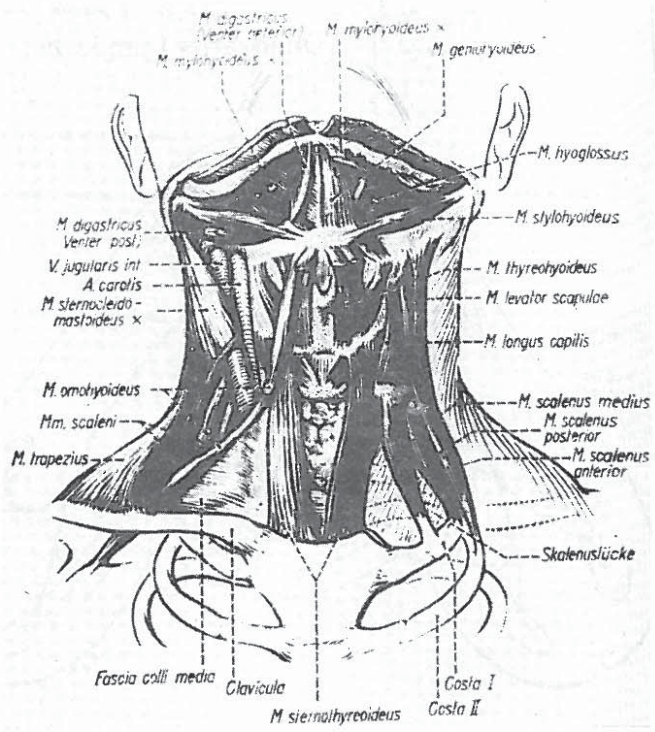

شکل (۱۰) ـ عضلات قسمت قدامی میانی و طرفی گردن.

بعداً از زائده خنجری تا ارتفاق عانه دو عضله راست شکمی قرار گرفته‌اند. بدین ترتیب در طول استخوان جناغ سینه تا زائده خنجری محلی خالی وجود دارد که در $\frac{1}{3}$ افراد بصورت رشته‌های طولی در جلوی رشته‌های جناغی عضله سینه‌ای بزرگ قرار میگیرد که موسوم به عضله راست جناغی میباشد.

این عضلات روبهمرفته بوسیله اعصاب نخاعی تغذیه میشوند و جالب اینستکه از تکمه زنخی (Genial Tubercle) استخوان فک اسفل تا ارتفاق عانه بطور قطعه‌ای از شاخه اولیه اعصاب قدامی نخاعی عصب میگیرند.

بدین ترتیب که در گردن از (C3, C2, C1) (رشته‌هائی از طریق عصب زیر زبانی) و در شکم از شش عصب سینه‌ای پائینی عصب گیری میکنند.

در قسمت خلفی میانی بدن: رشته‌های سه لایه عضلانی فوق الذکر نیز بطور طولی قرار میگیرند ولی سه لایه عضلانی با یکدیگر ترکیب نشده بلکه جدا از یکدیگر هستند که از عمق بسطح به سه لایه: عمقی، میانی و سطحی تقسیم میشوند.

لایه عمقی شامل عضلات جلوی مهره‌ای گردن و ستون‌های حجاب حاجزی و عضلات پسواس و هرمی لگنی میباشند که همه آنها از شاخه‌های اولیه قدامی

اعصاب نخاعی عصب میگیرند. لایه میانی نیز شامل عضلاتی مانند عضلات نردبانی در گردن و مربع کمری در کمر میباشند که اینها نیز از شاخه های اولیه قدامی اعصاب نخاعی عصب میگیرند. این دو لایه (عمقی و میانی) در قسمت عقب تنه، منشاء هیپومری دارند، لذا از شاخه‌های اولیه قدامی اعصاب نخاعی عصب میگیرند.

لایه سطحی:

نیز عبارت است از دسته عضلات Erector Spine یا عضلات باز کننده میباشند که منشاء اپیمری داشته و شامل عضلات متعددی است که قبلاً از آنها نام برده شده و همانطور که گفته شد این عضلات از داخل به خارج به دو دسته داخلی و خارجی تقسیم میگردند که دسته داخلی از رشته‌های داخلی شاخه‌های اولیه خلفی و دسته خارجی از رشته‌های خارجی شاخه‌های اولیه خلفی اعصاب نخاعی عصب میگیرند.

بدین ترتیب تمام عضلات جدار تنه بطور قطعه‌ای از شاخه‌های اولیه قدامی اعصاب نخاعی عصب میگیرند، به استثناء دسته عضلات Erector Spine (Extensors) که وسیله شاخه های اولیه خلفی اعصاب نخاعی عصب گیری مینمایند.

رشته‌های اعصاب نخاعی همراه با شرائین و وریدهای مربوطه، چه در قسمت‌های طرفی و چه در قسمتهای میانی بدن، در سطح عروقی عصبی قرار میگیرند، که فضائی است بین لایه وسطی (میانی) و لایه داخلی (عمقی) و این سطح در جدار قفسه سینه فیمابین عضلات بین دنده ای داخلی و عضلات گروه عرضی سینه ای و در جدار شکم، بین عضله مایل داخلی و عضله عرضی شکم قرار گرفته و در تمام طول تنه از مدخل قفسه سینه،تا حد لگن بدینصورت ادامه دارد.

«خلاصه»

در روزهای ۲۰تا۳۰ زندگی رویانی «سومایت‌ها» بوجود میآیند در اواسط هفته چهارم قسمت پشتی هر سومایت بیک توده سلولی اپی تلیالی موسوم به درمومیوتوم مبدل میشود که پوست و عضلات از ان منشاء میگیرند.

بدین ترتیب که سلولهائی که در قسمت طرفی درمومیوتوم قرار دارند درماتوم نامیده شده که پوست و زیرپوست از ان مشتق میشوند؛ در حالیکه از سلولهای قسمت داخلی آن که میوتوم نامیده میشود عضلات مشتق میگردند.

در اواخر پنجمین هفته زندگی رویانی، میوتوم‌ها بدو قسمت پشتی موسوم به اپیمر و شکمی موسوم به هیپومر تقسیم میگردند.

عصب نخاعی هر میوتوم بدو شاخه اولیه خلفی و قدامی تقسیم میشود که شاخه اولیه خلفی به عضلات با منشاء اپیمری و شاخه اولیه قدامی به عضلات با منشاء هیپومری عصب میدهند.

در این مقاله رشد میوتومهای نواحی گردنی، سینه‌ای، کمری، خاجی و دنبالچه‌ای و تقسیم شدن آنها به قسمتهای اپیمری و هیپومری و همچنین عضلات مشتق از آنها و ترادف این عضلات در طبقات مختلف گردن و تنه مورد بحث قرار گرفته است که به نظر نگارنده نحوه ترادف عضلات تنه و گردن در طبقات مختلف و عصب گیری آنها میتواند توجیه کننده انتشار بسیاری از دردهای عضلانی و عصبی باشد.

"REFERENCES"

1. Anthony & Kolthoff: Textbook of Anatomy and Physiology, Ninth Edition, 1975.
2. Hamilton, W.J.& Mossman, H.W.: Human Embryology, Fourth Edition, 1972.
3. Jamieson, E.B.: A Companion to Manuels of Practical Anatomy, Seventh Edition, 1969.
4. Knorre, A.G. & Kuprianov, V.V. & Mikhailov, V.P.: Morphology in Leningrad, 1970.
5. Last, R.J.: Anatomy Regional and Applied, Morphology of the Body Muscles, Fifth Edition, 1973.
6. Miller, M.A. & Leavell, L.C.: Anatomy and Physiology, Sixteenth Edition, 1972.
7. Romanes, C.J.: Cunningham's Textbook of Anatomy, Tenth Edition, 1964.
8. Signe Brunnstrom, M.A.: Clinical Kinesiology, Sixth Printing, 1976.
9. Voss. Herlinger: Ta Schenbuck der Anatomie, 1,.