مجله دانشکده پزشکی ــ دانشگاه ملی ایران
سال دوم ــ شماره چهارم صفحه ۲۵۴ــ۲۶۳

تشخیص سل دستگاه تناسلی بوسیله هیستروسالپنگوگرافی (۱)

دکتر یحیی بهجت‌نیا * دکتر شهرزاد **

ضمن مطالعه و بررسی علل نازائی در بیمارستان جهانشاه صالح متوجه شدیم تعداد زیادی از بیماران نازا بخصوص آنهائی که مدت نازائیشان طولانی است به سل دستگاه تناسلی مبتلا میباشند واین بیماری برخلاف تصور در پیش بیمارانی که به درمانگاه های مختلف بیمارستان مراجعه میکنند ، شایع است . متاسفانه تعداد زیادی از بیماران با وجود ابتلاء به سل دستگاه تناسلی علائم واضحی ندارند ودر بیشتر موارد نازائی تنها علامت بیماری است که ممکن است همراه با دردهای شکمی واختلالات قاعدگی باشد . شروع بیماری معمولا بی‌سروصدا و گاهی علائم بسیار خفیف از ناراحتی‌های دستگاه تناسلی را نشان میدهد . اغلب این بیماران یك سال بعد از گرفتاری به سل ریوی و غدد لنفاوی و کلیه‌ها وروده‌ها ویا چند سال بعد از آن مبتلا به سل دستگاه تناسلی میباشند و بعضی اوقات نیز میتوان تاریخچه ابتلای قبلی بیمار را پیدا کرد .

شیوع بیماری سل دستگاه تناسلی مانند سل ریوی متاسفانه در ایران زیاد است . هدف از انتشار این مقاله توجه دادن همکاران ارجمند بخصوص متخصصین بیماریهای زنان و مامائی و نازائی به شایع بودن سل دستگاه تناسلی در اکثر نقاط کشور میباشد .

بطور کلی سل دستگاه تناسلی علائم مشخص و اختصاصی بالینی ویا امتحانات لگنی ندارد . در مواردی که حتی ضایعه خیلی پیشرفت کرده و لوله ها بشکل توده‌های بزرگ لمس میگردند باز نمیتوان گفت بیمار بطور یقین مبتلا به سل دستگاه تناسلی میباشد .

برای تشخیص‌قطعی بایدازوسایل دیگر پاراکلینیکی مانند عکسبرداری از رحم ولوله‌ها و همچنین رادیوگرافی ساده از شکم وریتین و بیوپسی آندومتر و امتحانات باکتریولوژی و سلیسکوپی و امکانات موجود استفاده نمود .

سل درکشورهایی‌مانند ایران وهندوستان و خاوردور و خاور میانه به عللی که همه از آن آگاهی داریم شایع است و تلفات سنگینی میدهد بطور مثال در هندوستان سالانه در حدود پانصد هزار نفر ازاین بیماری می‌میرند و بطور متوسط در هر دقیقه یك نفر از بیماری سل در هندوستان تلف میشود . در کشور ما شاید رقم مبتلایان به سل و تلفات ناشی از آن به‌این حد نباشد ولی در تمام ایران بخصوص در شمال و غرب ایران عده زیادی مبتلا به سل هستند و متاسفانه وضع بهداشت و تغذیه مردم و عدم اطلاع و بیسوادی وعدم کنترل ودرمان به انتشار این بیماری کمك مینماید .

عفونت سل معمولا در سنینی که رحم و تخمدان‌ها در حال فعالیت هستند شایعتر است و تقریبا ۸۰ در صد بین ۴۰ــ۲۰ سالگی اتفاق می‌افتد . دراغلب کشورها سل آندومتر پنج در صد از موارد نازائی میباشد . بطورکلی در کشورهایی که افراد آن کارت بهداشتی دارند و مبارزه با سل بطور پیگیر ادامه دارد متاسفانه هنوز این بیماری ریشه‌کن نشده و نسبت مبتلایان بسل دستگاه تناسلی یك در صد است و در کشورهایی نظیر ایران ۱۰ــ۸ در صد میباشد و آماری که ما در بیمارستان جهانشاه صالح وابسته بدانشگاه تهران بدست آوردیم تا حدودی با آمار های دیگر که در کشور های اروپایی و هندوستان و بخصوص اسرائیل گرفته شده مطابقت میکند .

علت این بیماری باسیل کخ است که نوع انسانی و گاوی هردو در انسان بیماری زا بوده اما نوع انسانی شایعتر است . بیماری سل دستگاه تناسلی معمولا ثانوی است وانتشار آن از کانون اولیه اکثر اوقات ریه میباشند . سرایت بیماری ۸۵ در صد موارد از راه خون است واز راه لنفاوی و راه تناسلی نیز دیده میشود . بیماران مبتلا به سل دستگاه تناسلی اغلب بعلت نازائی و ناباروری به‌پزشك‌مراجعه مینمایند . اگر سل آندومتر سطحی و در مرحله حاد باشد اختلالات رگل بصورت منوراژی ویا منو متروراژی میباشد . در مرحله پیشرفته که آندومتر خراب شده و میومتر آزرده میشود رگل ابتدا بصورت اولیگومنوره و سپس بشکل لکه‌بینی و بالاخره رگل قطع‌میشود. هنگامیکه آمنوره بعلت‌سل‌آندومتر باشد درخواص جنسی اثرنداشته ترشحات استروژن وگونادـ

---

* استادیار بیماریهای زنان دانشگاه تهران .
** دانشیاردانشگاه تهران ورئیس بخش‌رادیولوژی بیمارستان جهانشاه صالح .

و تروپین‌ها در ادرار طبیعی است ودرمان با استروژن لازم نبوده و آندومتر به‌هورمون جواب نمیدهد زیرا آمنوره ناشی از خرابی آندومتر میباشد . قاعدگی دردناك با بالا بودن درجه حرارت علامت دیگری است که فقط در سالپنژیت‌های سلی دیده میشود . حاملگی خارج از رحم در سل دستگاه تناسلی نادر است . بیمارانی که خارج از رحم حامله میشوند مشکوك به سل لوله میباشند و در تمام موارد آبستنی خارج‌از رحم تهیه مقاطع متعدد از نظر سل لوله ضروری بنظر میرسد.

گاهی چسبندگیهای وسیع سلی به اعضاء مجاور در لگن بشکل توده بزرگ در میآیند که اغلب با تومورهای لگن وکیست تخمدان اشتباه میشود و زمانی سل دستگاه تناسلی به شکل آپاندیسیت مزمن ظاهر میشود . از این قبیل بیمارانی که با تشخیص کیست تخمدان و یا آپاندیسیت مزمن تحت عمل جراحی قرار گرفته‌اند در بررسیهای ما در این مدت دو سال به کرات دیده میشود .

جهت تشخیص‌سل دستگاه تناسلی ازبیوپسی آندومتر و عکسبرداری از رحم و لوله‌ها و گاهی از سلیسکوپی استفاده میشود ومتاسفانه کشت خون قاعدگی و ترشح واژن بعلت عدم دسترسی به تکنیك درست عملا مورد استفاده قرار نگرفت .

درمدت دو سال ۲۰۰۰ هیسترو سالپنگوگرافی‌انجام گرفته‌که تعداد زیادی مشکوك‌به سل رحم‌ویا لوله‌ها بوده‌اند. ما توانستیم با وسایل تشخیصی که در دسترس بود ثابت کنیم که ۵۰ نفر از این عده مبتلا به سل دستگاه تناسلی هستند . سل دستگاه تناسلی در عکسبرداری تصاویری کاملا متفاوت وگوناگون را نشان میدهد ودراین گزارش سعی میشودشرح حال بیمارانی عنوان شود که نمایشگر یکی از اشکال سل باشند و چهره واقعی سل دستگاه تناسلی در هر مرحله که هست برای همکاران شناخته گردد .

شرح حال بیماران :

۱ ـ اقدس ابراهیمی ، ۲۶ ساله که ۱۲ سال پیش عروسی‌کرده و بعلت نازائی اولیه مراجعه نموده‌است. مقدار رگل کم و قاعدگی دردناك است . در رادیوگرافی رحم و هردو لوله از سالپیکس پر شده و مختصر نامرتبی در فوندوس دیده میشود و بدنه و سگمان انفریور رحم باریك وسیلندریك‌است که یك نوع‌واریاسیون آناتومیك میباشد .

کانال سرویکال دوکی شکل ودیلاته وناحیه ایسم طبیعی است و جسم رحم بطرف راست خمیدگی دارد . هردو لوله بخوبی پر و خالی شده طول ودیامتر و محل قرارگرفتن لوله‌ها طبیعی است در کلیشه کنترل هردو لوله باز وپریتوان آزاد است . ازاین بیماری جهت بررسی نازائی اولیه کورتاژ بعمل آمد وبیمار مبتلا به سل آندومتر بود .(شکل ۱)

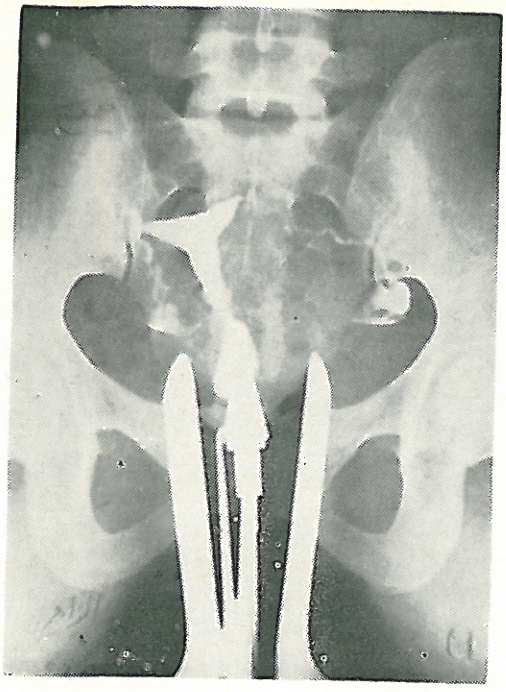

شکل ۱ ـ تصویر رحم و لوله‌ها طبیعی است .

تفسیر (Comment) گروه اول ـ مرحله حاد ـ رحم طبیعی :

دراین مرحله ابتلای آندومترسطحی است و تصویری دال بر عارضه سل در رحم مشاهده نمیگردد . شکل واندازه حفره رحم و تصویر لوله‌ها و فونکسیون آنها طبیعی است و فقط ممکنست کمی نامرتبی در جدار بعلت سل آندومتر دیده شود گاهی حفره رحم‌کمی بزرگ و کناره ها محو تصویر میشود . نکته مهم اینکه رادیوگرافی در مرحله حاد نیز جایز نیست و سبب انتشار سل در پریتوان میگردد .

بیمار ۲ ـ ربیعه ، رحیم ۲۲ساله، اهل آستارا بعلت نازائی اولیه (۵ ساله) و ترشح و عدم رگل به بیمارستان مراجعه نموده است . بیمار هشت سال قبل مبتلا به سل‌ستون فقرات میشود ودر تعقیب این عارضه رگل بیمار نیز بند میآید . در هیسترو سالپنگوگرافی رحم از ماده حاجب پر شده ، حفره رحم تا اندازه‌ای کوچك و کنارهای رحم‌نامرتب و دندانه‌دار است .

(Denticulate cavity) هردو لوله از ناحیه بین جداری بسته است و ماده حاجب از جدار طرف راست کاویته رحم بخارج نشت کرده و وارد پلکسوس‌های وریدی اطراف رحم شده و سپس از راه ورید تخمدانی راست بطرف بالا خمیده است . (شکل ۲)

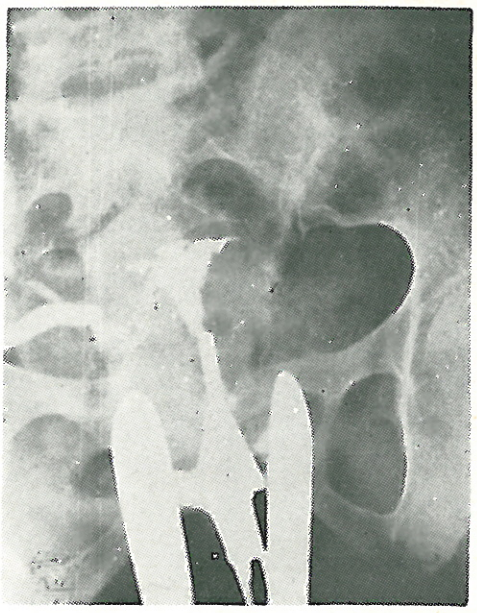

شکل ۲ کناره‌های رحم دندانه‌دار ، لوله‌ها بسته وانتراوازیشین در کنار رحم دیده میشود .

بیمار ۳ ــ رقیه پهلوان ، ۱۶ ساله اهل اراك یکسال و نیم قبل عروس کرده و بتدریج رگل کم شده و یکسال است که دیگر رگل نمیشود . بعلت نازائی اولیه و قطع‌شدن قاعدگی وزیر دل درد مراجعه کرده است . در رادیوگرافی رحم کوچك و کناره‌ها دندانه‌دار و لوله‌ها بسته است . (شکل ۳)

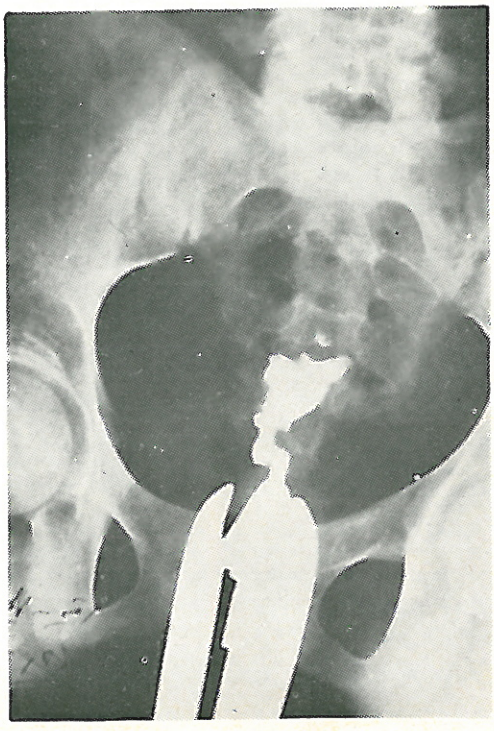

شکل ۳ ــ Denticulate cavity

شکل ٤ ــ کاویته رحم تا اندازه‌ای تغییر شکل یافته و کناره‌ها بعلت نقص در پر شدن (Filling defect) دندانه‌دار و بطور کلی میتوان گفت رحم بشکل Denticulate cavity تصویر شده است .

لوله چپ‌بسته و لوله راست پر نشده است و قسمت انتهائی آن کیستیك است . کانال سرویکال دیلاته وچین‌های Palmate برجسته است (کتاب روزن) .

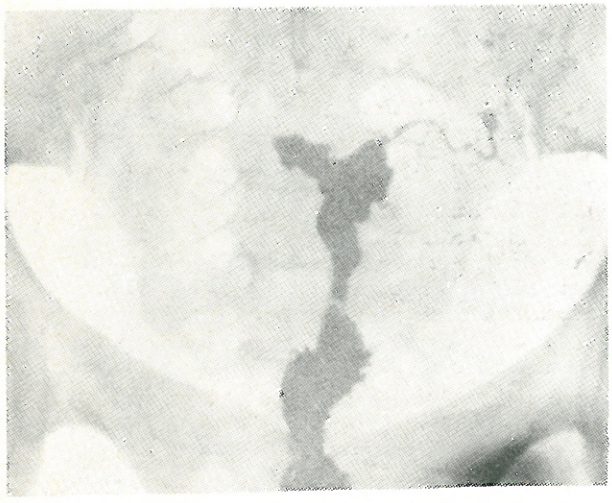

شکل ٤

تفسیر (Comment) گروه دوم : حفره دندانه‌دار
DENTICULATE CAVITY

در این دسته حفره رحم تا اندازه‌ای کوچك ، آندومتری بسختی آزرده و تصاویری روشن بعلت نقص در پر شدن Filling defects در کنارها دیده میشود و جدار کاویته نامرتب و دندانه‌دار تصویر شده که‌باسم Denticulate cavity معروف است ویکی از علائم برجسته سل آندومتر میباشد . انقباضات رحمی از بین رفته و لوله‌ها اکثرا بسته است ، تصاویری بشکل دیفکت بیشتر در زوایای رحم و درشاخ‌ها دیده‌میشود که معمولادلیل برتوسعه سل لوله بداخل حفره رحمی میباشد . در چنین شرایطی لوله مبتلا به سل بعلت انسداد ویا وجود کازئوم در داخل‌آن از ماده حاجب پر نشده و بهمین علت تصویر لوله دیده نمیشود .

بیمار ٤ ــ خانم لقا ، ۲٤ ساله ، ساکن تهران بعلت نازائی اولیه عکسبرداری نموده . مدت ۱۱ سال است‌که عروسی کرده و مقدار رگل کم و قاعدگی دردناك است . در رادیوگرافی پس از تزریق ماده حاجب رحم بشکل عادی نبوده و بعلت چسبندگی داخل رحمی (Intrauterine adhesion) کاویته رحم کاملا تغییر شکل یافته وبصورت رحم دو شاخ با جدارهای نامرتب تصویر شده است . لوله‌ها

رژیده و دیلاته و تصاویری بشکل دیفکت در داخل آنها دیده میشود و هردو لوله بشکل Pipe like appearance تصویر شده‌است . با در نظر گرفتن چسبندگی داخل رحمی و وضع لوله‌ها تشخیص سل رحم و لوله‌ها داده شد و بیمار جهت بررسی بیشتر به اسرائیل مسافرت کرد و در بیمارستان Haddson Medical Organisation آزمایشات دقیق بعمل آمد و آسیب شناسی جواب داد که بیمار مبتلا به‌سل آندومتر همراه با سلپنژیت سلی لوله‌ها میباشد . (شکل۵)

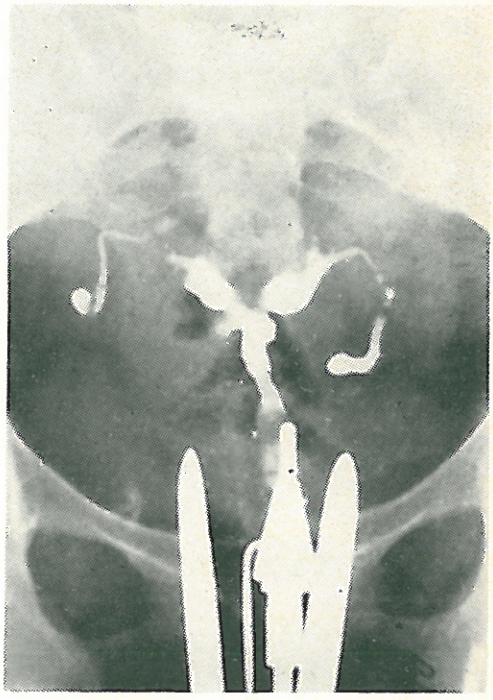

شکل ۵ ــ چسبندگی داخل رحمی همراه بالوله‌های رژید و متسع بشکل لوله‌های سربی

بیمار ۵ ــ خانم عسگری ۳۰ ساله ، چهار سال است که عروسی کرده و بعلت نازائی اولیه مراجعه نموده است. رگل بیمارکم وسابقه عمل‌جراحی وکورتاژ ندارد ودرگذشته مبتلا به مننژیت‌سلی بوده‌است. در عکسبرداری کناره‌های‌رحم نامرتب و کاویته رحم بوسیله یك تصویر روشن خطی شکل (Linear defect) بدو قسمت مجزا تقسیم میگردد و لوله‌ها نیز بسته است . تغییرات فوق یعنی نامرتبی کناره‌ــ های رحم و چسبندگی داخل کاویته (Synechia) وبسته بودن لوله‌هانشانه سل دستگاه تناسلی میباشد (شکل۶) .

بیمار ۶ : خانم چاره‌ای ، ۲۷ ساله ، اهل ترکمن، ۱۲ سال است که عروسی کرده و تاکنون حامله نشده رگل بمدت یکروز و بصورت لکه بینی است . در عکسبرداری کاویته رحم تغییر شکـــل یافته و در آن تصاویر روشن نامرتب و متعدد بصورت (Multiple irregular filling defect) دیده میشود که نشانه چسبندگی داخل رحم‌است و ماده حاجب نیز از جدار رحم بخارج نشت کرده و وارد پلکسوسهای اطراف رحم گردیده است . لوله‌ها تا اندازه‌ای

شکل ۶ ــ کناره‌های رحم نامرتب وچسبندگی درداخل کاویته دیده میشود و لوله‌ها بسته است .

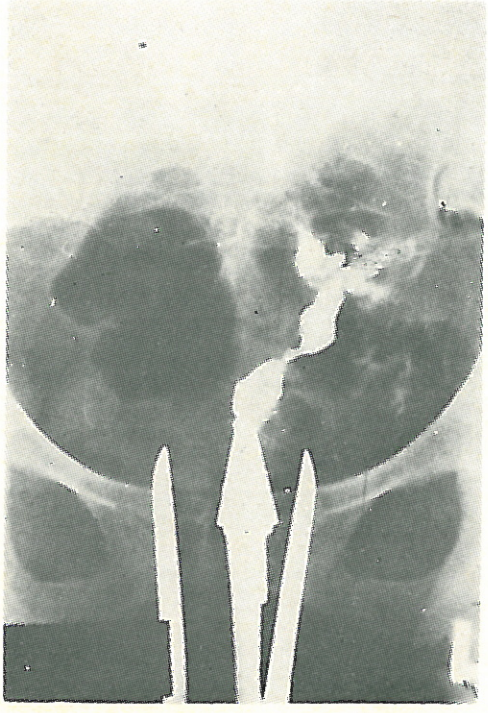

شکل ۷ ــ چسبندگی‌شدید درکاویته رحم ونشت‌ماده حاجب بخارج و بسته بودن لوله‌ها .

پر شده و قسمت انتهائی آنها بسته است . تغییرات فوق نشانه چسبندگی و ابتلای رحمی است و نشت ماده حاجب به پلکسوس های وریدی (Intravasation) وبسته بودن لوله‌ها نشانه سل دستگاه تناسلی میباشد . (شکل ۷)

تفسیر (Comment) گروه سوم : چسبندگی داخل رحمی (SYNECHIA)

بعلت پیشرفت ضایعه سلی چسبندگی بدرجات مختلف در کاویته رحم دیده میشود که اغلب با سایر علائم مانند بسته بودن لوله‌ها و نشت‌ماده حاجب از راه‌های وریدی و لنفاوی همراه میباشد این چسبندگی‌های داخل رحمی خود بخود ایجاد شده ودر سابقه بیمار ضربه (Trauma) ، کوتاژ و سقط و یا عمل جراحی دیده نمیشود . چسبندگی داخل (Intrauterine Ahesion) یکی از علائم مشخص سل دستگاه تناسلی میباشد که شکل پیشرفته آن باسم سندرم Netter معروف است .

بیمار ۷ ــ صغری ، قاعدی ، ۱۸ ساله ، اهل رشت چهار سال است که عروسی کرده است بعلت نازائی اولیه ترشح ، زیر دل درد مراجعه کرده است . رگل بیمارکم وهر دو ماه یکبار قاعده میشود .

در رادیوگرافی کنارهای رحم تا اندازه‌ای نامرتب و ماده حاجب بمقدار زیادی از جدار رحم بخارج نشت‌کرده و وارد پلکسوس‌های وریدی اطراف رحم شده است . کانال سرویکال ظریف و باریك و جسم رحم بطرف راست خمیدگی دارد ولوله‌ها بسته است . (شکل ۸)

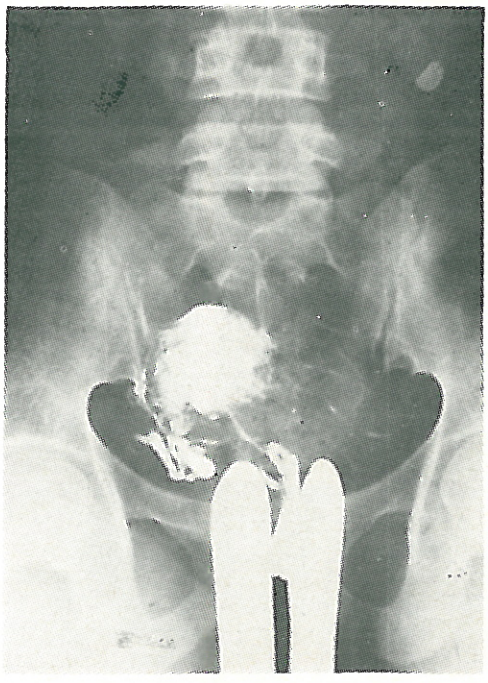

شکل ۸ ــ نشت‌ماده حاجب در پلکسوس‌های ووریدی

شکل ۹ ــ کاویته رحم تا اندازه‌ای کوچك و ماده حاجب از جدار رحم بخارج نشت کرده و وارد پلکسوسهای وریدی اطراف رحم شده و تشکل اپاسیته رتیکولر و مشبك نمایان است . سپس سالپیکس در هردو طرف بخصوص طرف راست وارد ورید تخمدانی راست میگردد که مسیر آن در محل حالب راست ودر امتداد ستون فقرات بطرف بالا ممتد است تصویر هردو لوله نیز بخوبی نمایان است . (شکل۹)

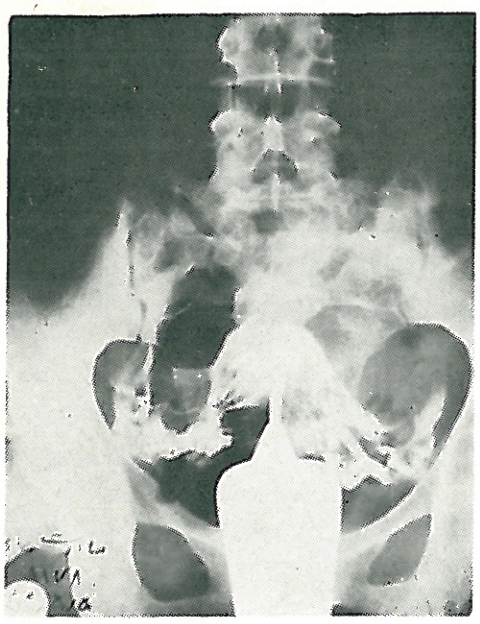

شکل ۹ ــ نشت ماده حاجب در شبکه های وریدی

تفسیر (Comment)—

نشت‌ماده حاجب به‌داخل عروق لنفاوی و ورید های رحمی

(Uterolymphatic and uterovenous intravasation)

نفوذ ماده حاجب بداخل نسج انترسیسیل و عروق لنفاوی یکی از علائم پیشرفته سل رحمی میباشد . ماده حاجب از جدار رحم آزرده‌وارد عروق وپلکسوسهای وریدی اطراف رحم شده و ایجاد منظره نامحدود و ابری شکل و گرانولر میکند ویا بصورت توده متراکم و رتیکولر در اطراف رحم نمایان میگردد . نشت ماده حاجب از دیواره رحم تا زیر سروز ادامه یافته و در نتیجه موجب وضوح تمام جسم رحم گردیده و حفره رحم نیز از ماده جاجب پر میباشد . ماده حاجب ممکن است مستقیما یا از راه نسج انترسیسیل وارد عروق لنفاوی شده و بتدریج تمام سیستم لنفاوی را گرفته و به غدد لنفاوی برسد . پیشرفت ماده حاجب در سراسر عروق لنفاوی و غدد لنفاوی موضعی‌را میتوان بارادیوگرافی‌های متوالی که بعدا انجام میشود مشاهده نمود و ماده حاجب در سیستم لنفاوی گاهی هفته‌ها و ماهها باقی میماند و میتوان مسیر انتقالی ماده حاجب را

در سری رادیوگرافی هائی که بفواصل مختلف گرفته میشود مشخص نمود . (شکل ۱۰ و ۱۱ و ۱۲)

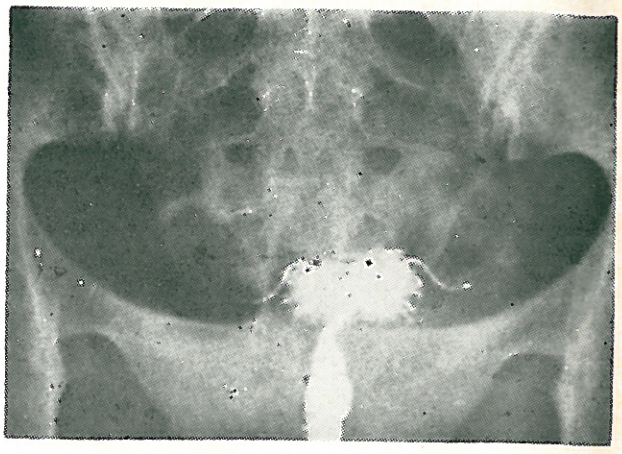

شکل ۱۰ ــ ماده حاجب در کانالهای لنفاوی بشکل تکه نخ‌های رویهم انباشته .
(Tread Like Segmental Shadow)

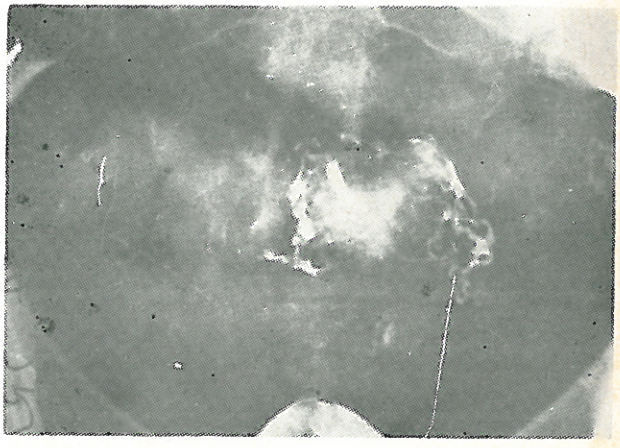

شکل ۱۱ ــ ۲٤ ساعت بعد ماده حاجب در طرف راست وسپس وارد غدد لنفاوی گردیده .

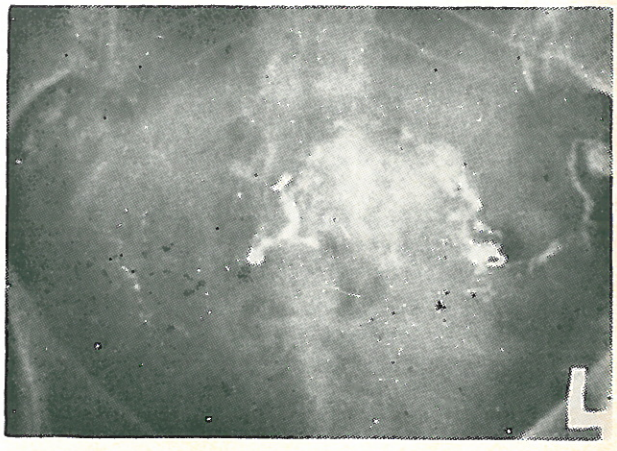

شکل ۱۲ ــ سه‌ماه بعد ماده حاجب درغدد لنفاوی دیده میشود .

اغلب در سل آندومتر ماده حاجب بداخل عروق لنفاوی ووریدهای رحمی‌نشت مینماید. پنتراسیون ماده‌حاجب بداخل ورید وپلکسوسهای اطراف رحم یکی از شایعترین علائم سل آندومتر میباشد و بر عکس پنتراسیون ماده حاجب بداخل عروق لنفاوی خیلی کم اتفاق می‌افتد و گاهی نیز هردو پدیده باهم پیش میآیند یعنی ماده حاجب وارد شبکه وریدی و سیستم لنفاوی میگردد .

نفوذ ماده حاجب بداخل ورید و شبکه های وریدی بسرعت انجام گرفته و بلافاصله ماده حاجب تزریق شده از راه ورید های اطراف رحم وارد ویدهای تخمدان شده واز هردو ورید تخمدانی بالا رفته و بلافاصله از راه کلیه‌ها دفع میگردد بطوریکه در کلیشه کیترل ماده حاجب در شبکه‌های وریدی دیده نمی‌شود. درصورتیکه برعکس درعروق لنفاوی مدتها باقیمانده و تصویر آن نمایان میگردد ورود ماده حاجب بداخل ورید ممکنست موجب علائم شدید وحتی ایجاد آمبولی نماید ولی از طریق لنفاوی ناراحتی زیاد ایجاد نمیکند .

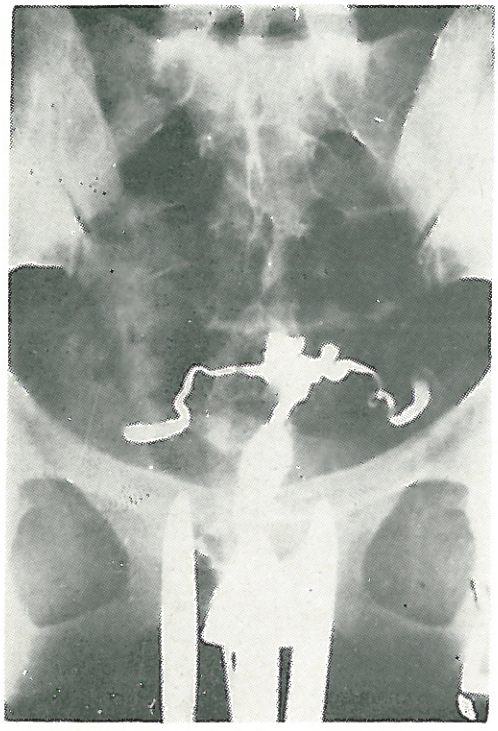

شکل ۱۳ ــ Dowarfed Uterus

نشت ماده حاجب درسیستم لنفاوی فقط در سل آندومتر دیده میشود و در هیچ بیماری دیگر ماده حاجب وارد سیستم لنفاوی نمی‌گردد درصورتیکه نشت ماده حاجب در وریدها علاوه برسل آندومتر در موارد زیر نیز دیده میشود :

در تکنیك غلط مانند تزریق ماده حاجب با فشار زیاد بخصوص در رحم های انفانتیل و آنومالی‌ها ، بلافاصله پس‌از رگل وکورتاژ وبیوپسی آندومتر یا در بیماریهایی

ازقبیل میوم ، آندومتریوز ، وخونریزی‌های غیرطبیعی و گاهی بدون هیچ علتی (ایدیوپاتیک) ممکنست ماده حاجب از جدار رحم بخارج نشت‌کرده و وارد شبکه‌های وریدی اطراف‌رحم گردد که باید با نشت ماده حاجب درسل دستگاه تناسلی تشخیص افتراقی داد .

بیمار ۸ (شکل ۱۳) ــ خانم پورتعالی ، ۲۷ ساله بعلت نازائی ۱۶ساله مراجعه‌کرده است در رادیوگرافی کاویته رحم کوچك وتغییر شکل یافته و جدارها دربعضی قسمتها چسبیده است. لوله‌ها رژیدودیلاته وبشکل لوله‌سربی (Pipe) تصویر شده است . کانال سرویکال دیلاته ودوکی شکل است .

شکل ۱۴ ــ رحم تا اندازه‌ای کوچك وکاملا تغییر شکل یافته وبشکل برگ شبدر درآمده است . درلاپاراتومی آندومتر و میومتر خراب و خورده شده و کاویته رحم پر از فیبروزوکازئوم میباشد .

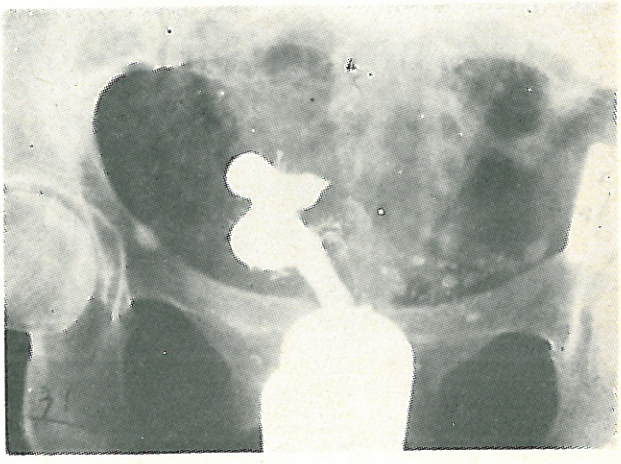

شکل ۱۴ ــ رحم کوچك تغییر شکل یافته وبشکل برگ شبدر تصویر شده است .

تفسیر (Comment) گروه چهارم : رحم کوچك و تغییر شکل یافته (Dovarfed Uterus)

تغییرات دراین دسته مربوط به‌سل پیشرفته رحم میباشد که درآن تغییرات تخریبی میومتر وآندومتر وجود دارد . طبقه آندومتر بکلی ازبین رفته وطبقه عضلانی رحم بعلت پیشرفت روند تخریبی کاملا آزرده شده وحفره رحم تغییرشکل یافته وکوچك شده است .

این تغییر شکل وچروکیدگی حفره رحم بدرجات مختلف دیده میشود . ظرفیت حفره رحم کم‌شده وماده حاجب بمقدار کم تزریق میشود . تونیسیته عضلات رحم بکلی از بین رفته وکنتراکسیون مشاهده نمیگردد و لوله‌ها بسته است . رادیوگرافی اغلب عدم تناسب بین حفره رحم وکانال سرویکال را که کمتر دچار ضایعه سلی میشود نشان میدهد وبطوریکه گاهی حفره آندوسرویکال چهار یا پنج برابر حفره رحمی میباشد . کالسیفیکاسیون لوله و غدد لنفاوی وتخمدانها و نشت ماده حاجب به‌وریدها وکانالهای لنفاوی اغلب وجود دارد .

بیمار ۹ (شکل ۱۵) ــ خانم سلیمی ، ۲۱ ساله ، اهل اردبیل بعلت نازائی اولیه وآمنوره مراجعه کرده است. در رادیوگرافی کانال سرویکال‌دیلاته وطویل‌ورحم فوق‌العاده کوچك و بطرف خلف خمیدگی دارد لوله‌ها رژید ودیلاته و انتهای آن‌ها بسته است .

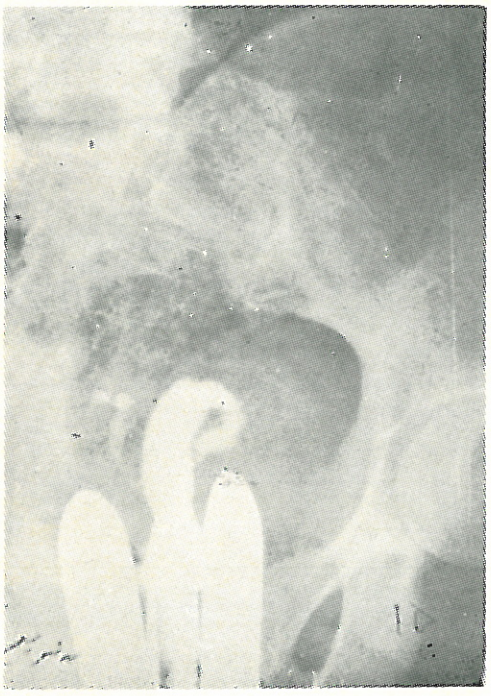

شکل ۱۵ ــ رحم فوق‌العاده کوچك تصویر شده است .

بیمار ۱۰ (شکل ۱۶) ــ بی‌بی ، حسن‌کریمی ، اهل گلپایگان ، ۲۳ ساله بعلت آمنوره ونازائی اولیه‌مراجعه کرده است . در رادیوگرافی کانال سرویکال از ماده حاجب پرشده تصویری از رحم دیده نمیشود وکاویته رحم کاملا مسدود شده است . درلگن وسرتاسر شکم تصاویرکدر ومتعدد دیده میشود وتغییر شکل بصورت توت فرنگی (Mulbery Appearance) که نشانه کالسیفیکاسیون غدد لنفاوی میباشد .

شکل ۱۷ ــ کانال سرویکال از ماده حاجب پرشده کاویته رحم کاملا مسدود وماده حاجب وارد کانالهای‌لنفاوی وعروق گردیده است .

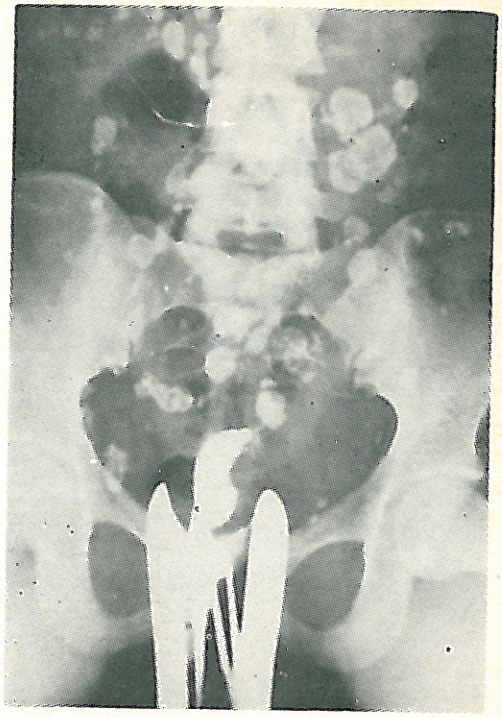

شکل ۱۶ ــ کاویته رحم بکلی مسدود فقط کانال سرویکال دیده میشود وغدد لنفاوی کالسیفیه است .

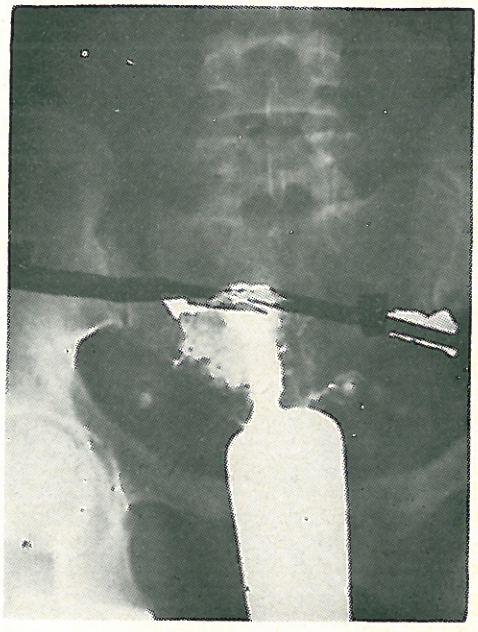

شکل ۱۷

تفسیر (Comment) ــ گروه پنجم انسداد حفره داخل رحم :

در این مرحله بعلت عارضه سلی روند تخریبی در طبقه آندومتروطبقه عضلانی رحم ایجاد شده و درنتیجه رحم کوچك وتغییر شکل یافته بنظر میرسد وهمچنین بعلت جانشین شدن نسج فیبروز واسکلروز علاوه‌برتغییر شکل ، حفره رحم مسدود میگردد وبعلت چسبندگی نسبی حفره رحم از ماده حاجب کاملا پرنشده وبه‌اشکال مختلف تصویر میگردد .

در بعضی از بیماران حفره رحم مسدود شده وقسمت کوچکی ازآن ازماده حاجب پرشده وبشکل رحم انفانتیل تصویر میگردد .

گاهی نیز فقط کانال سرویکال پرشده حفره داخل رحم بعلت مسدود بودن ازماده حاجب پرنمیشود و بشکل چسبندگیهای داخل رحمی (سندرم آشرمن) تظاهر مینماید. درچنین مواردی تشخیص افتراقی بین سل دستگاه تناسلی و آنومالی رحم وچسبندگی داخل رحمی مشکل میباشد که علائم بالینی وسابقه بیمار وتوشه واژینال به‌تشخیص قطعی کمك مینماید .

درتوشه واژینال رحم انفانتیل کوچك و بهمان اندازه‌ایست که در رادیوگرافی‌ها دیده میشود . برعکس در چسبندگی وسل حفره جسم رحم بزرگ میباشد وبا تصویر رادیولوژیکی تطبیق نمی‌کند . باید توجه داشت که اگر حفره رحم بعلت چسبندگی مسدود باشد باسم سندرم آشرمن واگر بعلت عارضه سلی باشد باسم سندرم نتر Netter نامیده میشود . دراین گروه نشت ماده حاجب بداخل‌عروق و راههای لنفاوی بندرت دیده میشود .

در بیمارستان جهانشاه صالح در ۱۰۰۰۰ هیستروسالپنگوگرافی فقط یك مورد (شکل ۱۴) مشاهده کردیم‌که کانال سرویکال پرشده وکاویته رحم کاملا مسدود است و ماده حاجب در اثر فشار نسبتاً زیاد وارد کانالهای لنفاوی و داخل عروق گردیده ودرمحل رحم بشکل یك‌ماس‌رتیکولر تصویر شده است . این بیمار اشتباهاً با تشخیص تومور بازشد درلاپاراتومی رحم بعلت وجود کازئوم ونسج فیبروز و اسکلروز پر ومسدود بنظر میرسید .

برعکس کالسیفیکاسیون غدد لنفاوی دراین مرحله اکثراً وجود دارد. جهت تشخیص سل دستگاه تناسلی بهتر است قبل‌از هیستروسالپنگوگرافی رادیوگرافی ساده ازریتین وشکم وبخصوص لگن بیمار انجام‌گیرد عکسبرداری ساده از لگن قبل‌از هیسترو ممکن است جهت تشخیص سل با مشاهده کالسیفیکاسیون غدد لنفاوی وتخمدان ولوله‌ها کمك‌موثری باشد. بیمارانی‌که علائم بالینی ازقبیل آمنوره واولیگومنوره یا نازائی و درد شکم دارند رادیوگرافی ساده ازلگن وشکم آنها جهت بررسی سل دستگاه تناسلی ضروری است .

بیمار ۱۱ (شکل ۱۸) ــ خانم عفت خاقانی ، ۲۷ ساله اهل ملایر بعلت نازائی هفت ساله مراجعه کرده است . در رادیوگرافی ریتین هیل راست برجسته وکالسیفیکاسیون در هیل راست وقاعده ریه راست نزدیك سایه قلب دیده میشودکه نشانه سل ریوی بهبود یافته است . در رادیوگرافی رحم کوچك ، کنارها نامرتب وتغییراتی ناشی‌از سالپنژیت

مزمن وهیدروسالپنکس در لوله‌ها دیده‌میشود . درحفره لگن تصاویر کدر متعدد ومنتشر به‌ابعاد مختلف کوچك و بزرگ بخصوص در کنار راست لگن درمسیر کانال‌های لنفاوی گانگلیون‌ها کلسیفیه شده است .

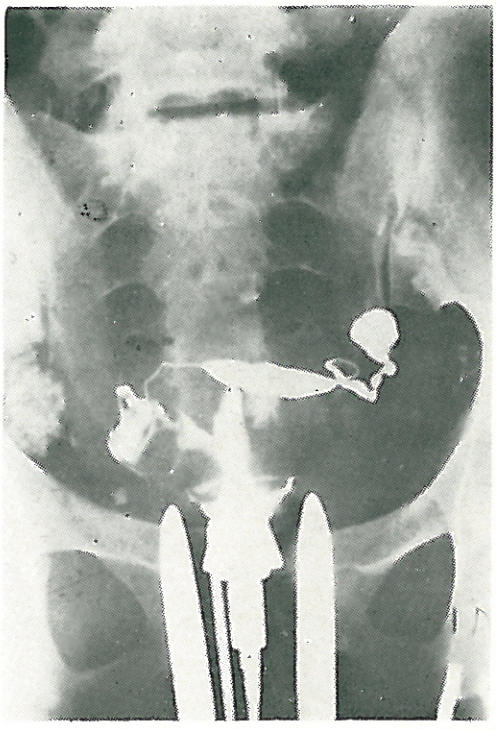

شکل ۱۸ــ گانگلیون‌هامی کالسیفیه‌وهیدروسالپنکس سلی در لوله‌ها دیده میشود .

شکل ۱۹ ــ در دو طرف حفره لگن بخصوص در طرف چپ تصویری کدر کالسیفیه بیضی شکلی ناشی از تخمدانهای کالسیفیه مشهود است .

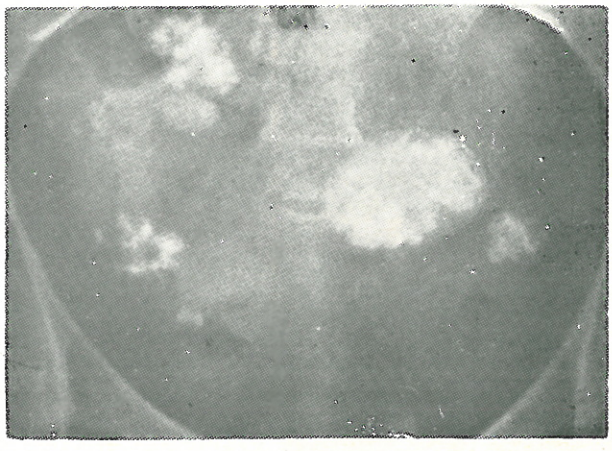

شکل ۱۹

شکل ۲۰ ــ چند تصویر کالسیفیه بابعاد مختلف ناشی از گانگلیونهای کلسیفیه در لگن دیده میشود . کالسیفیکاسیون بزرگ بیضی شکل‌درطرف چپ تخمدان‌میباشد (ازکتاب روزن) .

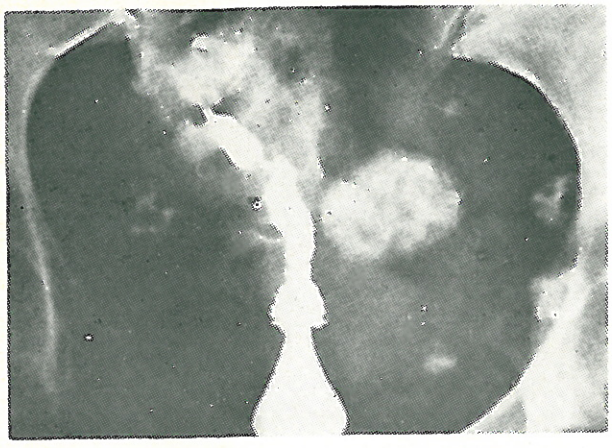

شکل ۲۰

شکل ۲۱ ــ تصاویر کدر متعدد که اغلب آنها بشکل توت فرنگی تصویرشده وگانگیونهای کلسیفیه غدد لنفاوی میباشد .

شکل ۲۱

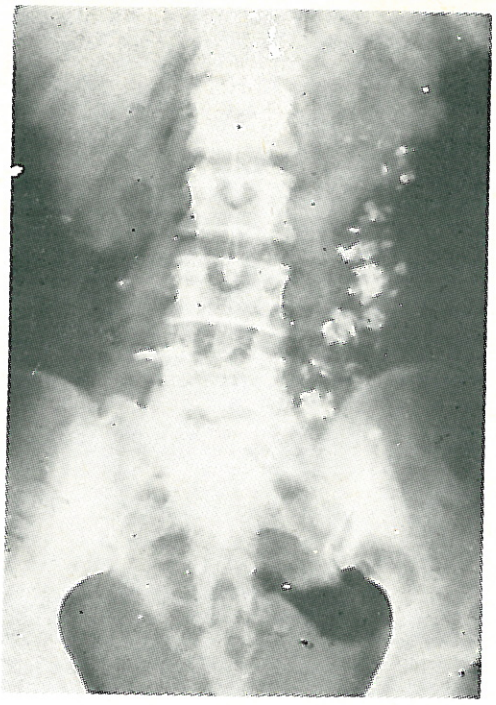

شکل ۲۲ ــ تصاویر کدر ناشی از گانگلیونهای کلسیفیه درشکم دیده میشود .

تفسیر (Comment) ــ کالسیفیکاسیون ها

بطور کلی درسل‌دستگاه تناسلی‌سه‌نوع کالسیفیکاسیون در لگن دیده میشود .

کالسیفیکاسیون غدد لنفاوی ، کالسیفیکاسیون تخمدانها ، کالسیفیکاسیون در لوله‌ها . تصویر غدد لنفاوی کالسیفیه معمولا گرد با حدودنامرتب واغلب بشکل‌توت‌فرنگی (Mulbery Appearance) است اما گاهی ممکنست بطور یکنواخت (Hemagenous) تصویر شود . گانگلیونهای لنفاوی کلسیفیه در سراسر شکم ولگن اکثراً منفرد وگاهی ممکن است مجتمع بخصوص در مسیر کانالهای لنفاوی در کنارهای لگن وگاهی بصورت خوشه باشد .

کالسیفیکاسیون لوله بشکل تصاویر کالسیفیه باندازه‌های مختلف در سرتاسر لوله دیده‌میشود کالسیفیکاسیون لوله معمولا کوچك واندازه آن در حدود ۲ــ۱ــ میلی‌متر میباشد و بعضی اوقات اندازه آن به‌یك‌سانتی میرسد . کالسیفیکاسیون لوله وقتی متعدد باشد معمولا با مسیر و موقعیت لوله‌ها تطبیق میکند و ممکنست این تصاویر مستقیم ویا خمیده و یا دارای انحناء باشد .

کالسیفیکاسیون تخمدان اغلب‌یکطرفه وغیریکنواخت و حدود آن نامنظم واغلب بزرگتر از گانگلیونهای کالسیفیه میباشد . تخمدان کلسیفیه بیضی شکل ومحل آن در راست و یا چپ حفره لگن میباشد . کالسیفیکاسیون تخمدان در صورتیکه همراه با کالسیفیکاسیون لوله وغدد لنفاوی نباشد ازلحاظ توبرکولوز باید با احتیاط تلقی نمود وممکنست منشاء غیرسلی داشته باشد. برعکس اگر غدد لنفاوی ولوله‌ها کلسیفیه شود بیمار مبتلا به‌عارضه سلی است و در بیماران غیرسلی کالسیفیکاسیون در لوله‌ها دیده نمیشود . اکثر اوقات فقط گانگلیونهای لنفاوی کالسیفیه نشانه این است‌که جدارهای لگن وغدد لنفاوی مبتلا به‌سل هستند وممکنست دستگاه تناسلی سالم باشد . واغلب حاملگی دراین موارد دیده میشود وباید توجه داشت‌که دراینصورت سل دستگاه تناسلی درکار نیست بلکه صفاق ولگن مبتلا هستند .

گاهی نیز سل لگن وصفاق با سل رحم و لوله‌ها همراه است بنابراین کالسیفیکاسیون غدد لنفاوی یك نشانه احتمالی است و با دیدن کالسیفیکاسیون درتخمدان‌وگانگلیون های لنفاوی تشخیص سل دستگاه تناسلی قطعی نمیشود وباید آنرا با قید احتیاط تلقی کرد .

کالسیفیکاسیونهای غدد لنفاوی وتخمدان و لوله‌ها را باید ازسایر کالسیفیکاسیون های لگن که منشاء دیگری دارند ازقبیل سنگ حالب و مثانه وفیبروم کالسیفیه کیست درموئید و Pasmmon Calcification درتومورهای پاپیلری تخمدان ومتاستازهای آنها در کاویته آبدومینال تشخیص افتراقی داد .

ادامه دارد