مجله دانشکده پزشکی ــ دانشگاه ملی ایران
سال سوم ــ شماره چهارم و پنجم صفحه ۲۵۹ــ۲۶۹

هیپراستوز ورتبرال

پروفسور فرهنگ باقری *

هیپراستوز ورتبرال انکیلوزانت
Hyperostose Vertebrale Ankylosante
یا اسپوندیلوز هیپراستوزانت Spondylose Hyperostosante
یاسندرم فورسیته ــ ژاکلین‌روتس کرول
Synd. Forestier—Jacqueline Rotes-Querol

عارضه نادری است که از ضایعات غیر التهابی ستون فقرات بوده و تشخیص قطعی آن بوسیله پرتوشناسی انجام میگیرد. برخی برآنند که این بیماری شکل پیشرفته‌ای از آرتروز مهره‌هاست و برخی دیگر آنرا بیماری جداگانه‌ای محسوب میدارند . دراین مورد گفتگوی دیگری نیز خواهیم‌داشت.

بعلت تشابه و نزدیکی تصاویر پرتوشناسی آن بابیماری اسپوندیل آرتریت آنکیلوزانت ، شناخت‌این تصاویر وآگاهی از سیروروند جداگانه ودرمان متفاوتی که این دو بیماری دارند ضروری بنظر میرسد ، همراهی این عارضه با دیابت قندی بحثهای گوناگونی را در سالهای اخیر از نظراتیولژی بمیان کشیده است .

اولین مورد این بیماری را درایران که قریب سه‌سال است تحت نظر داشته‌ایم دراین مختصر به بحث میگذاریم.

شرح‌حال بیمار

خانم م.ج ۵۰ ساله ــ خانه‌دار در تاریخ ۸ر۱۲ر۵۰ بعلت دردهای بین دنده‌های ۷ــ۸ چپ در قسمت خارجی خط پستانی ودرد ناحیه گردنی به پزشك مراجعه مینماید . این دردها از هشت سال قبل شروع شده و گاه‌گاه بطور متناوب شدت بیشتری یافته است . پزشك معالج در ابتدا این دردهارا نتیجه آنفلونزا دانسته که بادرمانهای معمولی بعداز چندماه دردها محو میگردند . سه سال قبل نیز درد درمحل سابق‌عود کرده و این بار بعنوان دردهای عضلانی (میالژی) بیمار درمان میگردد . تا اینکه سال قبل بعلت گسترش دردها در قفسه صدری وهمراهی با درد درگردن ، رادیوگرافی از ستون فقرات گردنی انجام گردیده‌است . در سابقه بیمار ناراحتی قابل ذکری موجود نیست ، هفت زایمان داشته که همواره زایمانها باسختی و مشکلاتی توام بوده‌است.

بیمار در تاریخ مراجعه از درد ناحیه گردنی و نیز درد ناحیه پشتی و بین دنده‌ای سمت چپ و نیز سردرد ــ که صبحها بعداز بیدار شدن دارد ــ شکایت دارد .

در معاینه بالینی حرکات گردنی در تمام جهات‌بویژه در جلو و عقب محدود گردیده و نیز قادر به چرخش گردن بطور کامل نمیباشد . درد درستون فقرات کمری کمتر کاهش یافته و درحد فیزیولژیك است . سایر اندام های حرکتی طبیعی میباشد.

در سابقه بیمار دردهای مفصلی بویژه در زانوی چپ و شست پای چپ مشاهده میگردد . در رادیوگرافی که از ستون فقرات گردنی بیمار درحالات رخ‌ونیمرخ‌انجام گردیده‌چنین مشاهده شد . در روی رادیوگرافی نیمرخ در قسمت قدامی جسمهای مهره‌ای تصویر تیره و متراکم روبانی شکل با توالیته استخوانی مشاهده میگردد که در مقابل دیسك بین دومین وسومین مهره گردنی و سومین وچهارمین‌مهره‌گردنی منقطع بوده ولی در سایر نقاط از بالا بپائین بطور یکنواخت و مداوم کشیده شده است.ضخامت این‌پدیده‌استخوانی‌درمقابل دومین و سومین و ششمین مهره گردنی باندازه نصف قطر قدامی خلفی یك مهره میرسد . نکته قابل توجه آنکه ارتفاع دیسکهای بین مهره‌ای طبیعی و یکنواخت میباشد . عارضه پاتولژیك دیگری در دیواره خلفی نمایان نیست . (شکل۱).

در رادیوگرافی ستون فقرات پشتی وکمری در انسیدانس های رخ و نیمرخ تصویر تیره شعله شمعی شکلی در زوایای قدامی فوقانی و قدامی تحتانی جسمهای مهره‌ای مشاهده میگردد که در رادیوگرافی روبروی ستون فقرات پشتی ــ کمری درکناره راست بمراتب شدیدتر از سمت چپ می‌باشد ودر رادیوگرافی نیمرخ فقرات کمری‌گاهی پلی‌در قسمت قدامی دیسکهای بین مهره‌ای دو جسم مهره‌ای را بیکدیگر متصل نموده‌است . ارتفاع دیسکهای بین مهره‌ای طبیعی است (شکل ۲ــ ۳ و ٤). رادیوگرافی جمجمه طبیعی بوده و بویژه در رادیوگرافی لگن بخوبی مشاهده میگردد که

---

* استاد و رئیس دانشکده پزشکی پهلوی ــ دانشگاه تهران.

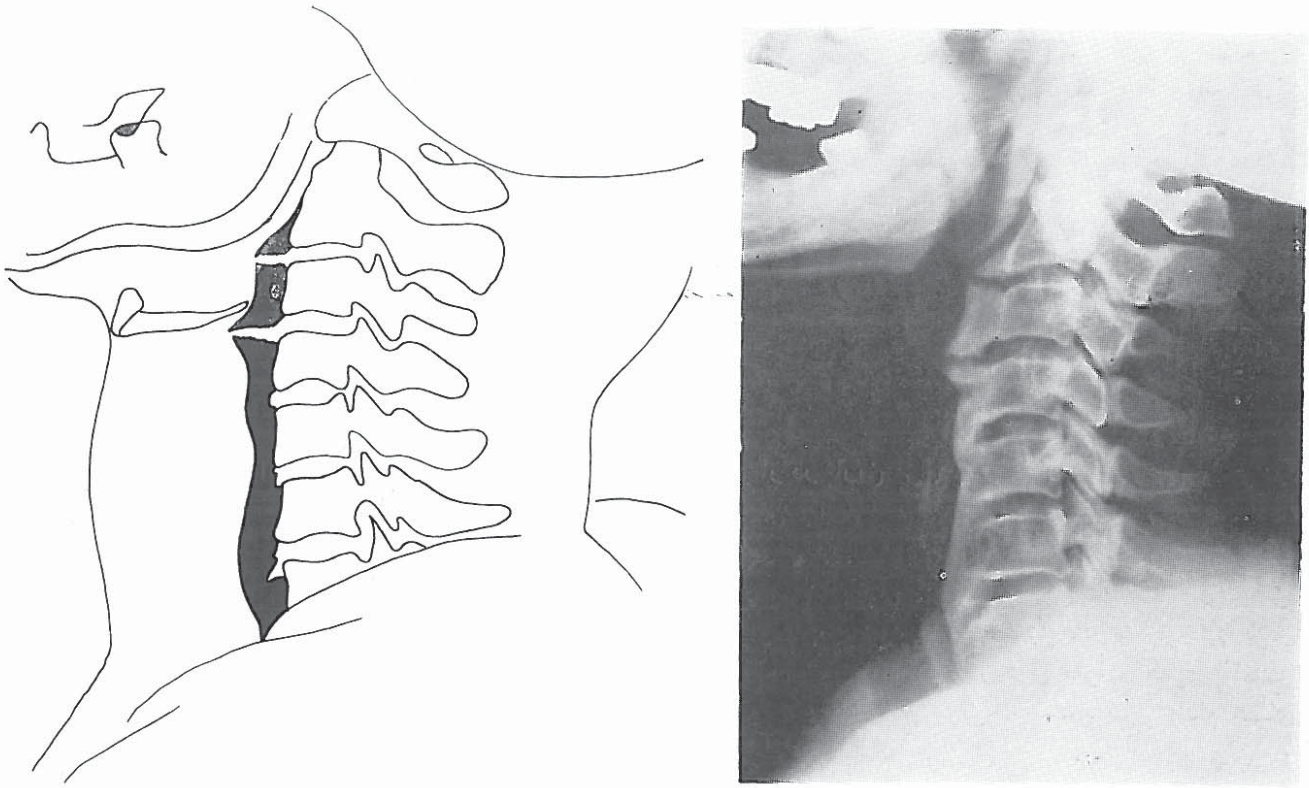

شکل (۱)

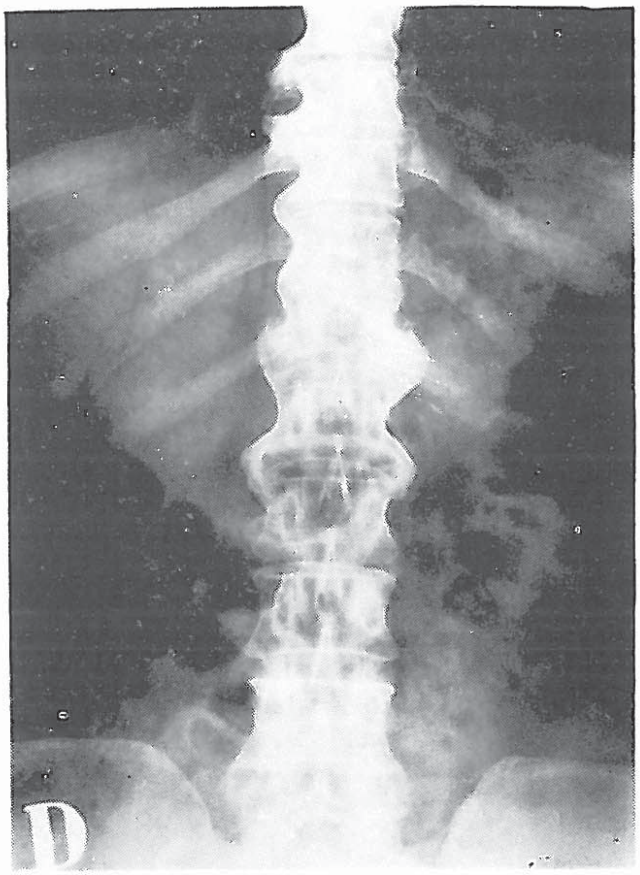

شکل (۲)

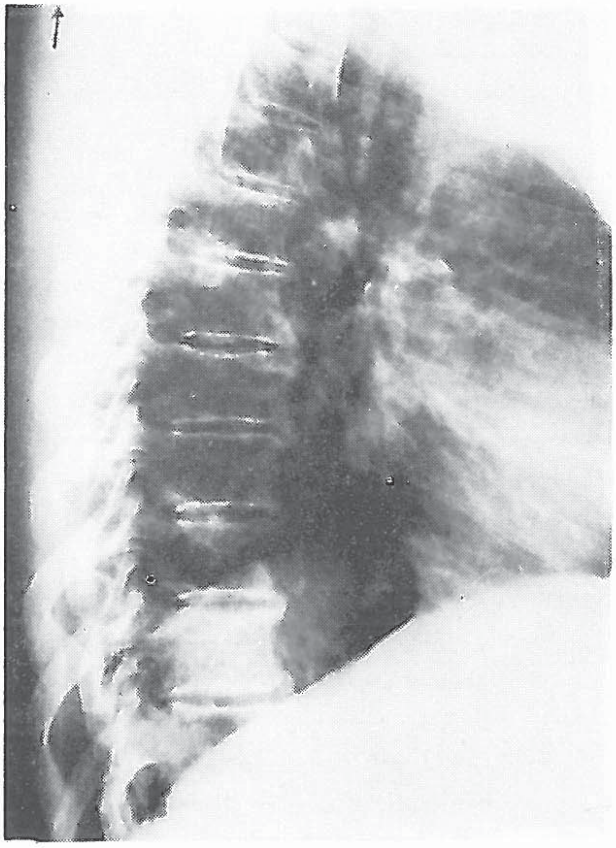

شکل (۳)

مفاصل ساکروایلیاك طبیعی میباشند (**شکل ۵**) .

آزمایشهای بیولژیك انجام شده طبیعی میباشند ، بویژه قند خون درحال ناشتا ۱۰۷میلیگرم در لیتر بوده اسیداوریك ۵ر۸ میلی‌گرم در لیتر و آزمایش هیپرگلیسمی تحریکی طبیعی است.

تاریخچه نام‌گذاری

در سال ۱۹۵۰ ژان فورسیته وروتس کرول برای اولین بار این بیماری را شرح دادند و آنرا از سایرضایعات آرتروزیك ستون فقرات جدا نمودند . چون این بیماری بیشتر در افراد مسن و پیر دیده میشد آنرا بنام

(Hyperostose Vertebrale ankylosante se'nile)

نامیدند ولی بعدها چون این بیماری را در افراد جوانتر و در حدود سن ۴۰ سالگی نیز مشاهده نمودند صفت پیری را از این بیماری حذف نمودند . درست است که بیماری نادری است ولی امروزه آگاهی بیشتر باعلائم بالینی ورادیولژیك آن سبب گردیده که مواردبیشتری از آن مشاهده شود بطوریکه ویـن یـون "Vignon" [در بررسی ۵۰۰ رادیوگرافی ستون فقرات افرادیکه بیش‌از ۶۰ سال داشته‌اند ، ۲۵ مورد آنرا ذکر نموده است .

این بیماری بیشتر در مردان دیده میشود اما بموجب آمارهای مختلف تفاوتهائی وجود دارد. نام‌گذاری‌هیپراستوز مهره‌ای هم کاملا صحیح بنظر نمیرسد زیرا ممکن است جایگزینی های دیگری از اینگونه ضایعات در اطراف سایر مفاصل بغیراز مهره‌ها نیز مشاهده گردد .

علائم بالینی

این بیماری دارای علائم بالینی مشخصی نیست . درد چندان ثابت نمیباشد . گاهی بیمار دردهای خفیف و ملایم و متناوبی را در ستون فقرات ذکر میکند . سفتی (Raideur) ستون فقرات بیشتر شایع بوده ودراغلب موارد بحساب‌کهولت بیمار گذاشته میشود . برای افراد میان سال عدم نرمش‌ستون فقرات متناسب با سن بیمار نبوده و زیادتر از معمول بنظر میرسد و گاه ممکن است در بدو امر پزشك را متوجه بیماری پلوی اسپوندیلیت روماتیسمال بنماید ولی انجام رادیوگرافی از ستون فقرات به سهولت این تشخیص را رد میکند . گاه سیفوز و خمیدگی درستون فقرات مشاهده میگردد که خود علامتی است‌که پس‌از ۶۰ سالگی زیاد مشاهده میشود .

ندرتا ممکن است بیماران بعلت تظاهرات مفصلی خارج از ستون فقرات مانند درد در ناحیه مفاصل ران مراجعه نمایند . بالاخره رادیوگرافی های سیستماتیك ستون فقرات که بعلت درد فقرات‌ناشی از سایر بیماریهامانند یادگاربیماری شوئرمن ودژنرسانس و فرسایش دیسکهای بین مهره‌ای و یا اسپوندیلولیستزیس یا حتی آرتروز ستون فقرات ممکن است رادیولژیست را متوجه این بیماری نموده و تشخیص صحیح عارضه را ــ دراثر شناخت علائم پرتوشناسی آن ــ مطرح نماید.

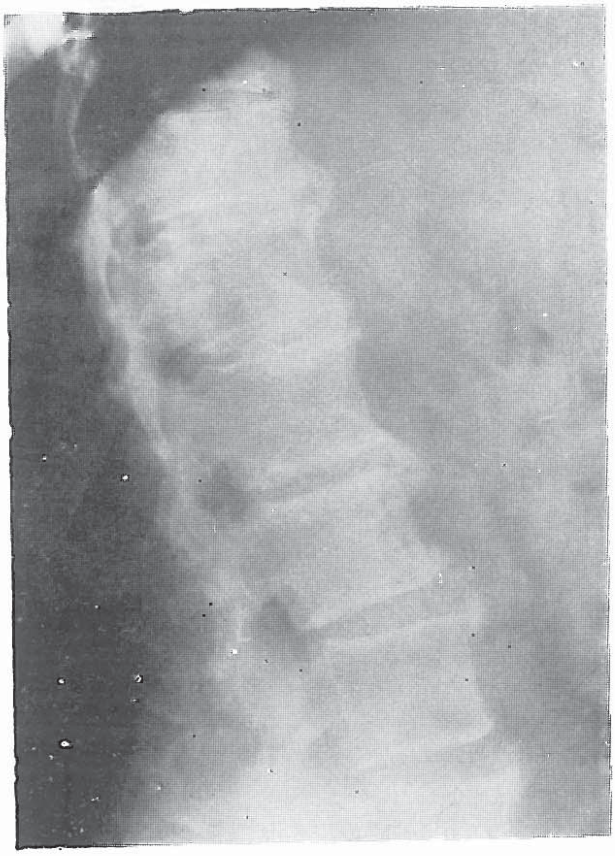

شکل (۴)

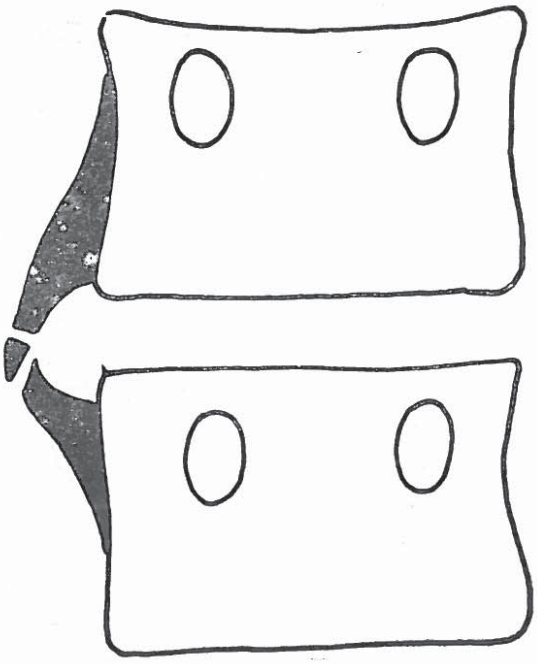

شکل (۵) ستون فقرات پشتی از روبرو (مرحله مقدماتی بیماری).

تشخیص رادیولژی

علائم پرتوشناسی را در دو دید کاملا جداگانه که شامل گرفتاری ستون فقرات و گرفتاری سایر مفاصل باشد ، مورد بحث قرار میدهیم .

۱ ــ علائم پرتوشناسی در ستون فقرات

درنوع کلاسیك بیماری ضایعات اغلب درستون فقرات پشتی و بویژه از چهارمین تا دوازدهمین مهره پشتی مشاهده میگردند و در روی رادیوگرافی روبرو باوضوح بیشتری نمایانند . این ابتلاء بصورت یك زائده نسبتا ضخیم استخوانی مداوم و پیشرونده است که بصورت پلی از بالای دیسکها عبور مینماید.

این علائم را برحسب سیروروند عارضه و همچنین جایگزینی بیماری بر روی قسمتهای مختلف ستون فقرات مورد مطالعه قرار میدهیم.

الف ــ از نظر سیرروند بیماری

از نظر سیرو روندعلائم پرتوشناسی در دو مرحله مقدماتی و استقرار بیماری قابل بررسی است :

در مرحله مقدماتی فقط دو سه مهره مبتلی میگردند (اشکال ۵ــ۶ــ۷ــ۸) . قطعات‌فوقانی و تحتانی‌مهره ها محل زوائد استئوفیتیك مانندی هستند که بخوبی از یکدیگر متمایزند زیرا هنوز به یکدیگر متصل نگشته‌اند . این‌ضایعات در قسمت قدامی ــطرفی دو مهره‌ای که‌رویهم قرار گرفته‌اند و درجلوی فضای بین مهره‌ای دیده میشوند . محل‌چسبندگی این تشکیلات استخوانی در جسمهای مهره‌ای از زوایای مهره‌ای شروع نگردیده و بافاصله ودورتر ازاین‌زوایا شروع میشود و هسته استخوانی که در جلوی دیسك بین مهره‌ای بوجود میآید مثلثی شکل بوده و دارای تصویری غیر واضح مبهم و پنبه‌ای شکل است . از اجتماع آنی این سه ناحیه به یکدیگر پل استخوانی ایجاد گشته و قطر این مهره‌هابعلت

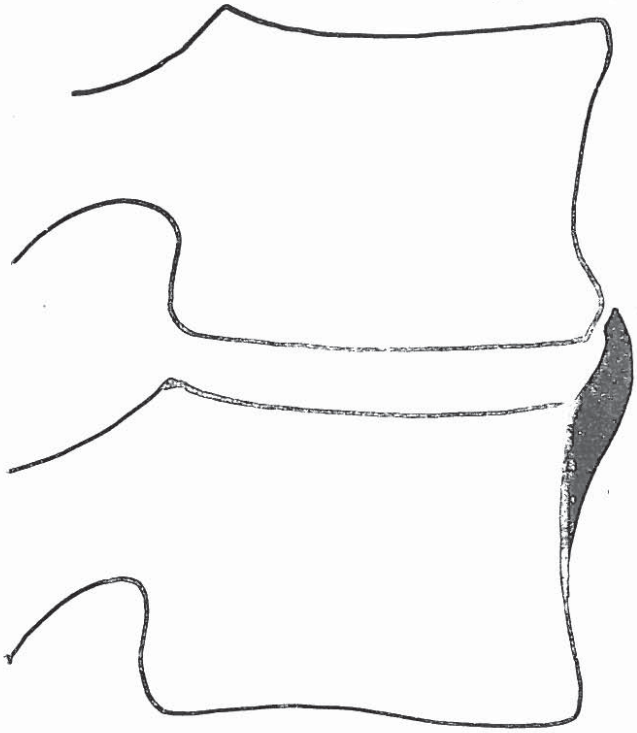

شکل (۷) ــ ستون‌فقرات نیمرخ‌کمری (تصویرشعله شمعی).

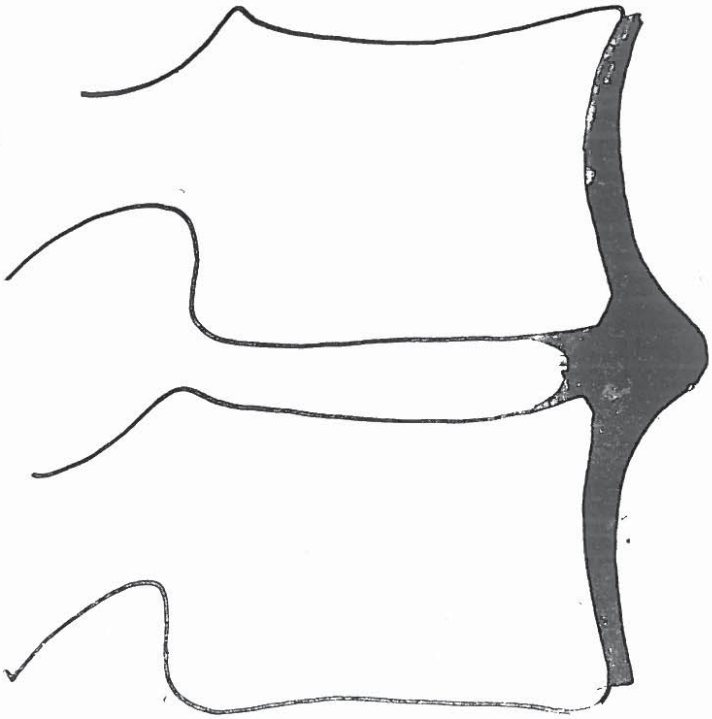

شکل (۸) ــ ستون فقرات پشتی نیمرخ (چگه‌استخوانی مداوم).

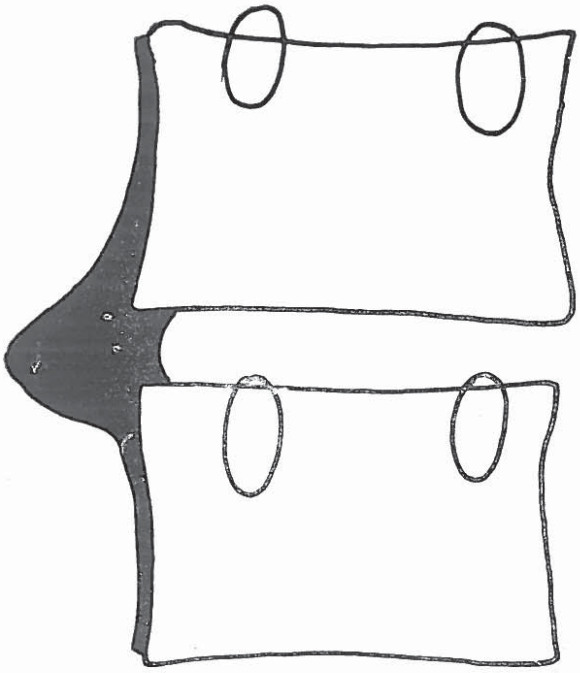

شکل (۶) ــ ستون فقرات پشتی‌در حالت روبرو(پل استخوان تشکیل یافته) .

طبقه‌های استخوانی رویهم انباشته و اضافه گردیده و بعلت دراز شدن مهره‌ها یك پلاتی اسپوندیلی و یا پخ شدن مهره‌ای کاذب را ایجاد مینماید.

در مرحله استقرار این علائم در سایر مهره ها نیز مشاهده گردیده و تشکیلات استخوانی نوساخته در طول مهره‌ها گسترش یافته و بشکل نوار و روبانی در میآید که در مجاور دیسکهای بین مهره‌ای بابرجستگیهای دانه تسبیحی همراه میباشد . این تصویر را هیپراستوز دانه تسبیحی نامیده‌اند . تبدیل مرحله مقدماتی بشکل کامل بیماری بکندی انجام پذیرفته و بنظر میرسد که سالها طول میکشد (۱۰ تا ۱۵ سال) .

ب ــ از نظر جایگزینی و محل ضایعه

در ستون فقرات پشتی هیپراستوز بیشتر هشتمین تا یازدهمین مهره پشتی را فرا میگیرد . گاهی عارضه فقط یك جفت مهره‌ای مجاور هم را میگیرد و گاه ، تصاویر ممکن است در ده مهره دیده شوند . معمولا این استخوانی شدن در ناحیه پشتی در کناره چپ مهره‌ها در روی رادیوگرافی روبرودیده نمیشود. علت فقدان یا کمی ضایعه را درکناره چپ مهره‌های پشتی وجود ضربات آئورت میدانند که بیشتر سطح قدامی و طرفی راست مهره را میگیرد .

هنگامیکه عارضه تمامی ستون فقرات پشتی را گرفته است یك چکه استخوانی مداوم پیچ و خم‌دار دانه تسبیحی که تمامی اطراف جسمهای مهره‌ای و حتی دیسکهای بین مهره را فرا میگیرد مشاهده میشود ولی آنچه که گویای‌این بیماری ــ حتی در نوع قطعه‌ای محدود بیماری است ــ **آپوزیسیون استخوانی جلوی مهره‌ای** است .

در ستون‌فقرات گردنی رادیوگرافی نیمرخ بهترین رادیوگرافی برای‌تشخیص این بیماری است . در جایگزینی ستون فقرات گردنی دو تصویر رادیولژیك قابل توجه‌اند:

الف ــ تصویر رادیولژیك در مرحله ابتدائی

در مقابل دیسك بین مهره‌ای تصویر تیره مثلثی شکل کوچکی باقاعده قدامی دیده میشود که از مهره‌ها جداست و هیچگونه علامت رادیولژیك دیسکوپاتی (کم شدن ارتفاع دیسك کندانسیون و تیرگی دو طبق مهره‌ای و بالاخره زوائد استئوفیتیك قدامی طرفی به جسمهای‌مهره‌ای) دیده نمیشود . این تصویر ممکن است در ابتدای بیماری تنها علامت رادیولژیك باشد و بهمین علت در برخورد با چنین تصویری رادیوگرافی از سایر قسمتهای ستون فقرات وکنترل آتی پرتوشناسی در طی زمان برای قطعی نمودن بیماری ضروری است .

ب ــ تصویر رادیولژیك در مرحله پیشرفته

جایگزینی عارضه در ستون فقرات گردنی ممکن است یك شکل حجیم ــ پیشرفته و غول آسا بخود بگیرد وتصویر آپوزیسیون وچکه استخوانی در قسمت قدامی جسمهای مهره‌ای وهم درقسمت قدامی دیسکهای بین مهره‌ای بلوك استخوانی ضخیمی را تشکیل دهد که دارای قطر وضخامتی معادل با یك جسم مهره‌ای باشد و این همان تصویری است که بوضوح در نزد بیمار ما مشاهده میگردد . ممکن است سایر بیماریهای ستون فقرات نیز توام با این بیماری مشاهده گردند . روبنس‌دوال رابطه‌ای بین این بیماری و بیماری شوئرمن ذکر مینماید که نامنظمی طبق های مهره‌ای هرنی‌ــ اشمورل ووجود مجرای عروقی از آن جمله‌اند . به عقیده‌او بعضی از موارد هیپراستوز ممکن است یك شکل پیشرونده از بیماری شوئرمن باشد.

ضایعات دیگری مانند دمینرالیزاسیون استخوانی ــ سیفوزستون فقرات پشتی حتی بیماری پاژه استخوانی در ممالکی که این‌بیماری فراوان است در سنی که هیپراستوز دیده میشود امری معمولی‌و شایع است .

نکته جالب‌دیگرهمراهی هیپراستوز وآرتروز مهره‌ای است . این دو عارضه ممکن است در اغلب موارد در روی یك ستون فقرات در کنار یکدیگر ودر طبقات مختلف دیده شوند ولی گاهی‌هیپراستوز ممکن است باضایعات‌دیسك همراه باشد و آن بیشتر بدان علت است که هیپراستوز دریك سن‌بالا و در زمانی شروع گشته است که بیمار مبتلی به آرتروز بوده و بدین جهت دیسك نیز مبتلی گشته است .

علائم پرتوشناسی هیپراستوز خارج ستون فقراتی

بررسی رادیولژیك اسکلت نشان میدهد که هیپراستوز ممکن‌است سایرنواحی وبویژه‌مفاصل محیطی‌را نیز فراگیرد. بغیر از مفاصل ساکروایلیاك‌که همیشه طبیعی میباشند میتوان تغییرات استخوانی شدن‌کپسول‌های‌مفصلی‌ورباطهای متعددرا در سایر مفاصل مشاهده نمود . مفصل ران تصویر ابتدائی از وجود هسته‌ای در کناره فوقانی خارجی حفره کوتیل تشکیل شده که بعدها تبدیل به آپوزیسیون تیره و متراکمی شبیه به چنبره‌ای استخوانی کناره فوقانی و تحتانی حفره کوتیل را دربر میگیرد و بتدریج بصورت غلافی دور تا دور سر استخوان را نیز میپوشاند ولی درارتفاع‌مفصل ران هیچگونه پدیده آرتروزیك دیده نمیشود . در زانو استخوانی شدن در جلو و کناره‌های استخوان کشکك انجام میپذیرد . اینگونه ضایعات ممکن است در کندیل های‌ران ودر روی برجستگی قدامی استخوان درشت نی‌مشاهده‌گردد مچ‌دست ــ استخوانهای کوچك پا ــ آرنج و شانه ها بندرت باین عارضه مبتلی میگردند . گاهی تشکیلات استخوانی کم و بیش نامنظم در مجاورت محل چسبندگی رباط ها به استخوانها دیده میشود . ازاینگونه تغییرات میتوان کالسیفیکاسیون‌رباط خاصره‌ای ــ کمری که کرت ایلیاك را به آخرین مهره کمری وصل مینماید ، ذکر نمود . همچنین ممکن است در سطح‌خارجی بال خاصره و ناحیه ایسکیون وتروکانتر نیز اینگونه نامنظمی های استخوانی را مشاهده نمود . دراستخوان پاشنه ضایعات بصورت خار زیر پاشنه و یا خار پشت پاشنه مشاهده میشود . در جایگزینی بیماری هیپراستوز در ستون

فقرات گردنی به ناحیه خاص پشت سری ــ گردنی باید توجه داشت . تشخیص ضایعات این ناحیه دقیق و مشکل‌بوده و فقط بوسیله توموگرافی انجام پذیر است . در نشریات پزشکی خیلی کم ازاین جایگزینی خاص صحبت شده‌است . در مجموعه موارد منتشر شده فقط ۷ مورد جایگزینی درناحیه گردنی ــ پشت‌سری شرح داده شده که ٤ تصویر آن بعقیده مولفین مختص این بیماری بوده و سه مورد دیگر قابل بحث میباشند . استخوان سازی در ٤ مورد اول شبیه به استخوانی شدن جنینی است که در٤ مورد ازبیماران مبتلی به هیپراستوز دیده شده است (٤ شمای فوقانی شکل۹) این موارد در

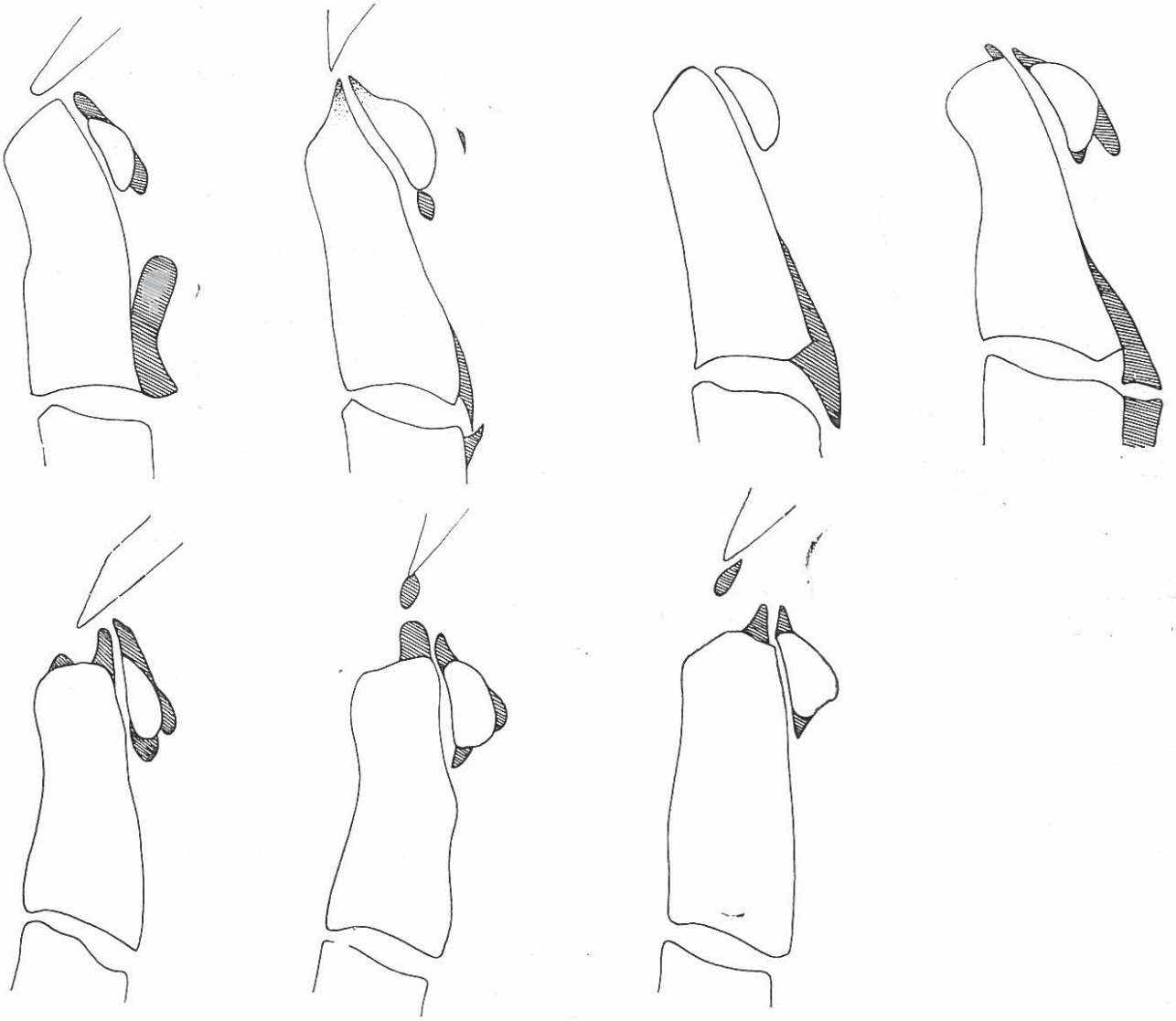

شکل (۹) ــ تصویر پرتوشناسی در ضایعات گردنی‌ــپشت‌سری

بیمارانی دیده میشود که تشخیص بیماری اصلی آنان بعلت وجود ضایعات ستون فقرات گردنی پشتی وکمری کاملامورد تایید بوده‌است ولی درحال حاضر هنوز نمیتوان بطور قطع و یقین ادعا نمود که درچه مواردی ممکن است تشخیص بیماری به تنهائی از روی ضایعات ناحیه گردنی ــ پشت‌سری داده شود و امروزه بیشتر بنظر میرسد که جایگزینی ناحیه گردنی ــ پشت‌سری بعداز ابتلاء سایر نقاط ستون فقرات ، انجام میپذیرد .

در جایگزینی ستون فقرات کمری هیپراستوز دراغلب موارد مداوم نبوده و تصویر شعله شمعی بخود میگیرد (شکل ۷) . محل شروع ضایعات در ستون فقرات کمری بیشتر در زوایای قدامی فوقانی مهره‌ها بوده وگاهی نیز از زاویه قدامی ــ تحتانی شروع میشود . الصاق چند جسم مهره‌ای کمری نیز گاهگاهی دیده میشود .

در روی زوائدخاری‌شکل‌مهره‌های‌کمری، برجستگی‌های استخوانی نوساخته در کناره‌های فوقانی وتحتانی این زوائد بیکدیگر گردیده وحتی ایجاد مفاصل جدیدی را دربین زوائد خاری شکل بنماید (سندرم باآس‌تروپ). نکته

قابل توجه آنکه دیسکهای بین مهره‌ای طبیعی بوده و مفاصل بین آپوفیزهای خلفی کاملاسالم باقی میمانند.

علائم آزمایشگاهی

تستهای انفلاماتوار والتهابی همیشه طبیعی می باشند . بررسی متابولیسم فسفرو کلسیم اختلالی نشان نمیدهد . پژوهش های آندوکرین و بویژه اختلالات هورمون رشد در اغلب موارد که بیماران از این نظر مورد آزمایش قرار گرفته‌اند منفی بوده‌است و برعکس ممکن است گاهی در نزد بیماران ازدیاد اسید اوریك خون ویا حتی نقرس واقعی دیده شود . بعضی از مولفین توجه را به اختلالات متابولیسم هیدرات دوکربن ها جلب نموده‌اند . اگر تمامی مولفین در میزان درصد این دواختلال‌در نزد بیماران مبتلی به‌هیپراستوز هم عقیده نباشند (از ٦ الی ٥٥ ٪) رابطه بین یك دیابت واقعی یا مرحله قبل از دیابت و هیپراستوز تقریبا قطعی‌است.

نام‌گذاری

از زمانیکه این عارضه در سال ۱۹۵۰ شرح داده شد و از سایر بیماریها متمایز گردید ، دو فرضیه در مقابل یکدیگر قرار گرفته‌اند . اولین فرضیه که توسط مکتبهای مختلف بویژه بوسیله (V.R. OTT) ازآلمان دفاع میشود، هیپراستوز رایك‌مرحله پیشرفته‌آرتروز میدانندونام‌گزاری اسپوندیلوزیس هیپراستونیکا Spondylosis Hyperostotica بهترین شاهد آن است . بخصوص اگر درنظر داشته باشیم که اشمورل آرتروز بین مهره‌ای را بنام اسپوندیلوزیس دفرمانس نام نهاده است.

برعکس فورسیته همیشه ثابت کرده است که هیپراستوز یك بیماری کاملا متفاوت و جداگانه‌ای از آرتروز فقرات مهره‌ای است . گفته های اوبرروی دلایل قانع کننده‌متعددی بنا شده است که اهم آنها عبارتند از :

عدم چسبندگی و آنکیلوز والصاق دوجسم مهره‌ای در آرتروزها .

جایگزینی بیشتر در ستون فقرات پشتی درهیپراستوز و حال آنکه آرتروز بیشتر داربست‌های فقراتی مانند ناحیه لمبو ــ ساکره را فرا میگیرد .

در هیپراستوز معمولا فقدان ضایعات دیسك و عدم گرفتاری مفاصل آپوفیز خلفی ، مهمترین علامت میباشد.

این نحوه تفکر جدیدا بوسیله بررسی های آسیب‌شناسی راه مستحکمتری را برای خود باز نموده است . آزمایش‌های آسیب‌شناسی نشان داده‌اند که استئوفیت یك اسکلروز استخوانی غیرارگانیزه است و حال آنکه هیپراستوز نمای استخوانی واقعی دارد .

رتس‌کرول توجه را باین نکته معطوف داشته که هیپراستوز ــ حتی اگر حرکاتی هم وجود نداشته باشد ــ به پیشرفت و گسترش خود ادامه میدهد و حال‌آنکه در مفصل آرتروزیك بی حرکت گسترش استئوفیتها متوقف شده و یا حتی رو به بهبود میرود . مجموعه این شواهد نشان میدهد که بایستی امروزه آرتروز را از هیپراستوز کاملا جدانمود.

تشخیص‌های افتراقی

۱ ــ اولین و مهمترین وشایعترین تشخیص افتراقی هیپراستوز بابیماری اسپوندیل آرتریت آنکیلوزانت (S.P.A) میباشد. از نظر بالینی سفتی ستون فقرات در هردو بیماری دیده میشود ولی تشخیص افتراقی این دو رادیولژیك بوده و در هیپراستوز مفاصل ساکروایلیاك طبیعی بوده و برای همیشه طبیعی میماند و اینکه عده‌ای در قدیم فکر میکردند که هیپراستوز ورتبرال همان پلوی‌اسپوندیلیت روماتیسمال یا (S.P.A.) است ــ که‌هنوز مفاصل‌ساکروایلیاك‌را مبتلی نکرده است و زمانی این مفاصل را نیز خواهد گرفت ــ این فرضیه کاملا مطرود به نظر میرسد . بویژه تفاوتی که از نظرپرتوشناسی مابین سن دسموفیت (Syndesmaphyte) که مبین اسپوندیل آرتریت‌آنکیلوزانت است و استخوانی شدن هیپراستوز وجود دارد که وجه تمایز این دو تشخیص‌خواهد بود .

سن دسموفیت دراطراف دیسك طبیعی انجام میپذیرد و بدین جهت مسیر آن عمودی بوده و یا مختصری قوسی شکل است . تصویر رادیولژیك سن دسموفیت برحسب سیروروند آن متفاوت است در مراحل ابتدائی که سن‌دسموفیت ممکن است فقط یکی باشد در زاویه قدامی مهره یا ناحیه قدامی طرفی یا چند میلی‌متری در عقب زاویه نمایان میگردد و ممکن است از بالا به پائین و یا از پائین به بالا هدایت شود بنابراین بصورت خط تیره باریکی درمیآید که کناره خارجی دیسك را پرمیکند و یا بشکل ویرگولی با حدود نامشخص درمیآید . در اغلب موارد سن‌دسموفیت‌ها از بالا به‌پائین به یکدیگر متصل شده و بصورت خط تیره واحدی درمیآیند که هیچگونه انقطاعی درآن نمایان‌نیست. درمراحل پیشرفته سن دسموفیت بصورت پل استخوانی‌درآمده و در رادیوگرافی ها بصورت نوار ضخیم و تیره‌عمودی که کناره داخلی آن بر روی زوایای مهره‌ای تکیه میکند، نمایان میگردد (**شکل ۱۰**) . بیماری اسپوندیل آرتریت بیشتر درسنین ۲۰ــ۴۰ سالگی‌دیده میشود واغلب اسپوندیل‌آرتریت‌های بیماران در سنین بالاتر در حقیقت هیپراستوز بوده است.ازبررسی مجدد مواردیکه بشتریودرتوصیف‌اصلی‌این بیماری ذکر کرده بود مشاهده شد که یك مورد ازبیماری هیپراستوز درآن میان وجودداشته است .

۲ــ تغییرات ستون فقرات در جریان پسوریازیس : این تغییرات ممکن است تصاویری کاملا شبیه به اسپوندیل‌آرتریت آنکیلوزانت ایجاد نماید . این نوع استخوان سازی گاه فاصله کوتاهی بامهره‌ها داشته و گاه بجای آنکه مقعر باشد برجستگی و تحدبی بسمت داخل تشکیل میدهد . (**شکل ۱۱**) .

۳ ــ تغییرات ستون فقرات در بیماری ریتر : دراین بیماری نیز ممکن است‌استخوان سازی‌کنار مهره‌ای بافاصله‌ای از نظرآنچه که در پسوریازیس وجود دارد مشاهده گردد

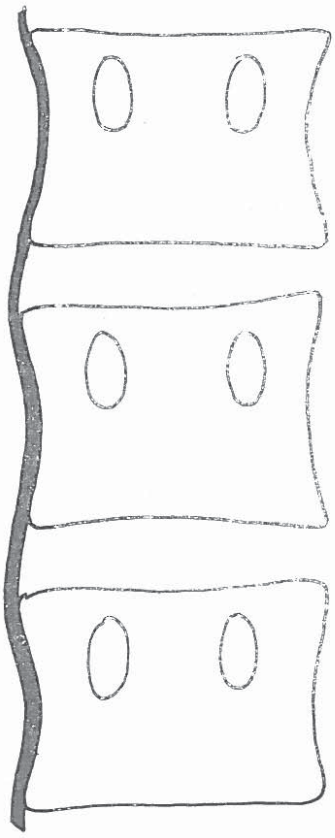

شکل (۱۰) ــ اسپوندیل آرتریت انکیلوزانت

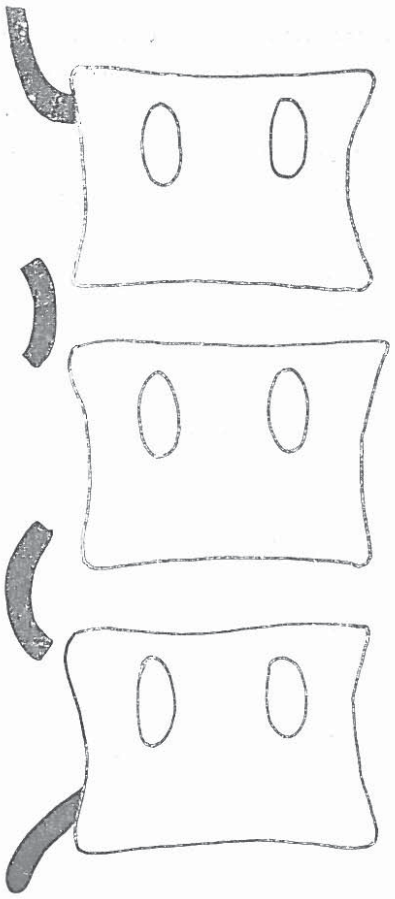

شکل (۱۱) ــ استخوانی شدن کنار مهره‌ای درپسوریازیس

(شکل ۱۲) . نکته قابل‌توجه وجه تشابهی است که در بعضی موارد بین بیماری ریتر و اسپوندیل آرتریت آنکلیوزانت وجود دارد بویژه آنکه در بیماری ریتر گرفتاری مفاصل ساکروایلیاك در بعضی موارد مشاهده میشود « ۱۱ مورد گرفتاری مفاصل ساکروایلیاك در ۷۵ مورد بیماری ریتر» که بیوپسی سینوویال و سایر علائم بالینی وبیولژیك وجه افتراق این بیماریها خواهدبود (شکل ۱۳ و ۱٤).

٤ ــ تغییرات ستون فقرات در آرتروز ها وبااسپوندیل آرتروزها : همانطوریکه در بالا ذکر گردید آنچه که هیپراستوز را از آرتروز مهره‌ها متمایز میسازد ، کم شدن فاصله بین مهره‌ای یا ارتفاع بین مهره‌است ولی در اشکال مخلوط که هردو بیماری باهم دیده میشوند وجه تمایز این دو قطر ضخیم و بیش از اندازه چکه استخوانی است که نه فقط در مقابل دیسك بین مهره های وجود دارد بلکه بیشتر در قسمت قدامی جسم مهره‌ها بود و گاه ضخامت آن باندازه قطر قدامی ــ خلفی یك جسم مهره‌ای در ستون فقرات گردنی میرسد.

٥ ــ تغییرات ستون فقرات در آکرومگالی : این تغییرات بیشتر در ستون فقرات پشتی میانی و تحتانی دیده شده آپوزیسیون‌استخوانی مانند هیپراستوز قدامی وطرفی‌است ودررادیوگرافی روبرو، این آپوزیسیون در نزدیکی طبق مهره‌ها شدیدتراست تاقسمتهای میانی‌جسمهای مهره‌ای‌همچنین تراکم نمای نسج استخوانی نو ساخته کمتر از نسج‌استخوانی طبیعی سایر نقاط است ودیسك‌های بین مهره‌ای طبیعی با کمی پهن‌تر بوده و در قسمت قدامی کشیده‌شده بنظر میرسند. زوائد عرضی طویل‌تر بوده و تقعر کناره خلفی جسمهای مهره‌ای کمری افزایش یافته‌است . علائم پرتوشناسی در جمجمه وزین‌ترکی واندام فوقانی و تحتانی و بویژه اندازه‌گیری نسج نرم پوست ساعد و زیر پاشنه‌ای همراه با علائم بالینی وبیولژیك در موارد مشکوك کلید تشخیص خواهد بود .

٦ ــ سیفوز سنی اشمورل : این عارضه بیشتر در زنان دیده میشود وبا تغییرات عمیقی که درقسمت قدامی دیسك‌های بین مهره‌ای پشتی ایجاد مینماید مشخص میگردد. در این عارضه فقط قسمت قدامی دیسکهای بین مهره‌ای بعلت سنگینی و فشار جسمهای مهره‌ای رویهم جمع شده و دژنرسانس دیسك دراین ناحیه پدیدار میگردد . بعدها بطور ثانوی استخوان سازی جدیدی در قسمت قدامی جسمهای مهره‌ای بوجود آمده ومانند پلی مهره‌ها را بیکدیگرمتصل ساخته و سیفوز پیشرفته‌ای را ایجاد میکند (شکل ۱۵).

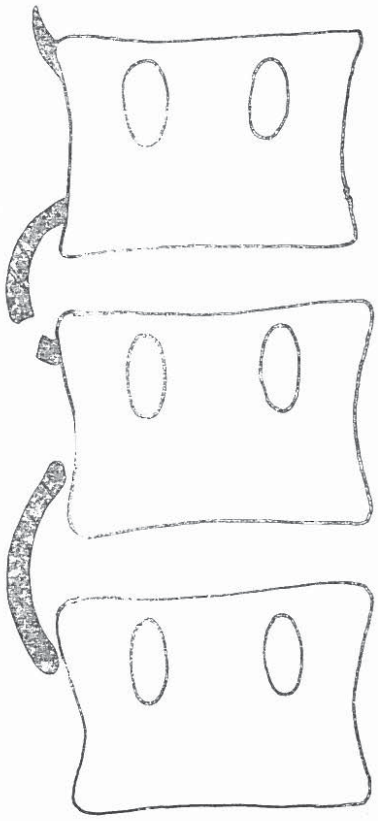

شکل (۱۲) ــ استخوانی شدن کنار مهره‌ای در سندرم ریتر

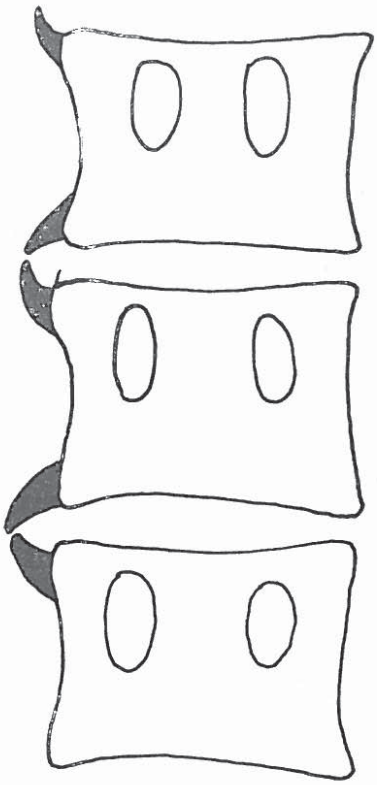

شکل (۱۳) آرتروز ستون فقرات ــ استئوفیت ازروبـری (ارتفاع دیسك های بین مهره‌ای طبیعی است) .

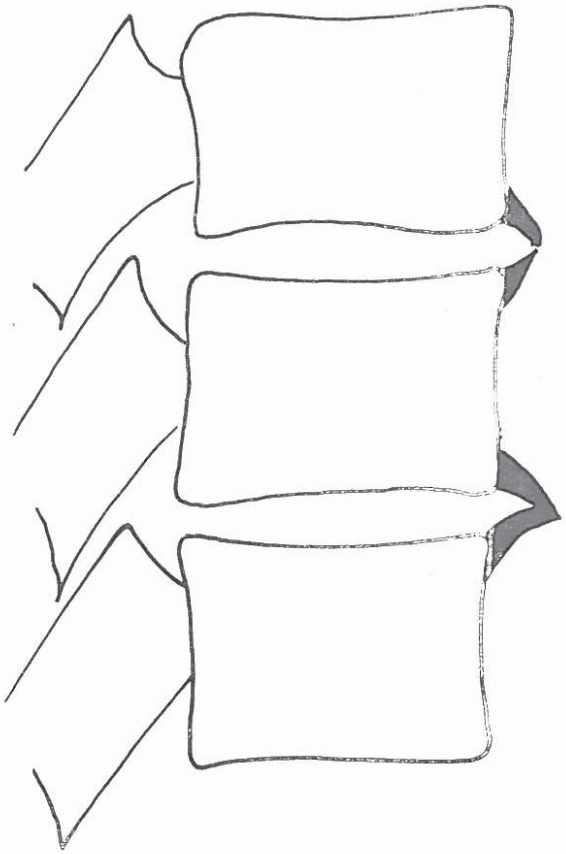

شکل (۱٤) ــ آرتروزستون فقرات ــ استئوفیت ازنیمرخ

گاه‌گاهی کالسیفیکاسیون قسمت‌مرکزی دیسك در این‌بیماری دیده میشود .

از مطالب یاد شده چنین نتیجه میگیریم که مکتب روماتیسم شناسی فرانسه این پیش گامی را داشته است کـه سندرم آناتوموراديولژيك ستون فقرات را که بنام هیپراستوز مهره‌ای نام‌گزاری شده‌است ، برای اولین بار شرح دهد . ولی هنوز همگان توافق کامل برای طبقه بندی وجایگزینی این عارضه مانند سایر ضایعات غیرالتهابی ستون فقـرات ندارند اما در حال حاضر دیگر کسی منکر وجود آن‌نیست.

هیپراستوز ورتبرال ودیابت قندی

رابطه بین هیپراستوز ورتبرال و دیابت اولین‌بار در سال ۱۹٥٤ معلوم شد . بدین نحوکه در بین ۲٦٥ بیمـار مبتلی به دیابت ، ۱۹ مورد هیپراستوز یافتند در بعضی‌از آمار این تعداد به ۱۰٪ میرسد . برعکس IT! دربین‌مبتلایان به هیپراستوز ۱۷٪ آنان را مبتلی به دیابت یافت . لوکن و همکاران در سال ۱۹٦۳ بـا یك متد آمـاری صحیح ودقیق سعی کردند رابطه واقعی بین این دوبیماری را پیدا نمایند. نتایج تحقیقات این مولفین شیوع هیپراستوزورتبرال درنزد دیابتیکهای بین ٤٤٪ ــ ۲۰٪ نشان داده است .

بنابراین بطور قطع و یقین میتوان تصادف ویا همراه بودن اتفاقی این دو بیماری را رد کرد و نتیجه گرفت که

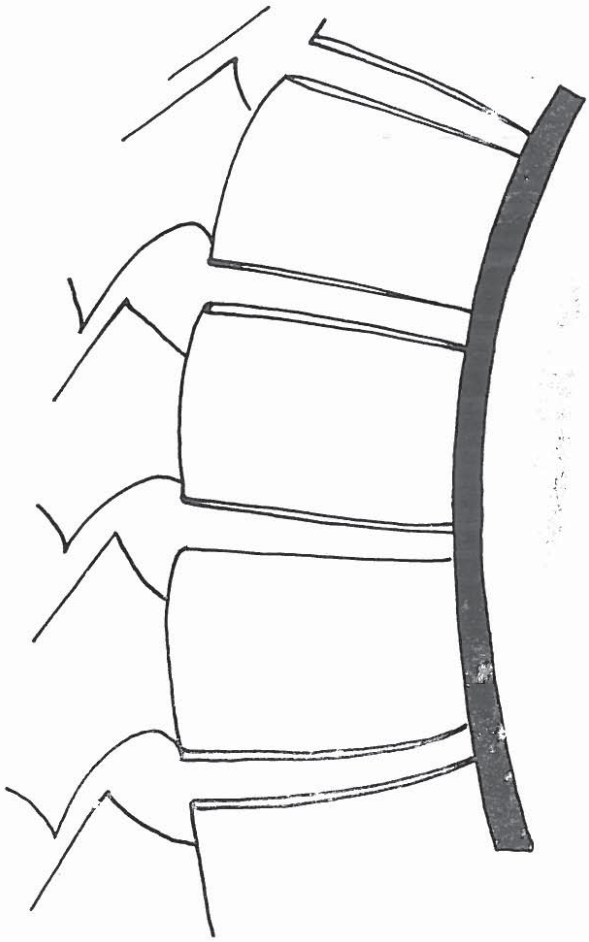

شکل (۱۵) ــ سیفوز سنی اشمورل

بطور قطع ومسلم هیپراستوز در دیابتیکها شایعتر است تا در افراد شاهد هم سن . نتیجه دیگری که از بررسی آماری دقیق مولفین نامبرده اعلام گردیده آن است که ۷۰٪ هیپراستوزیك های دیابیتك زن میباشند و معمولا دیابت آنها سبك بوده و با رژیم و مختصر دارو قابل کنترل خواهد بود. معهذا این نکته را باید در نظر داشت که همیشه‌دیابت دراین بیماری خوش خیم نبوده و کمای اسیدوزیك، عوارض عروقی ته چشم وآرتریت اندام تحتانی و سایر عوارض‌قلبی وعروقی دیده شده است . از نظر پاتوژنی ، موجه ترین فرضیه در این مورد ازدیاد هورمون سوماتوتروپ است که درعین حال سبب هیپراستوز ودیابت تواما میگردد .

از نظر پاتوژنی با وجود آنکه موجه ترین فرضیه ازدیاد هورمون سوماتوتروپ برای توجیه هیپراستوز ودیابت بنظر میرسد امروزه دیگر مورد قبول نیست زیرا مبتلایان به هیپراستوز هیچگونه علامت آکرومگالی نشان نمیدهند و میزان فسفر خون آنها بندرت بالاتر از معمول است ازطرفی دیگر تصویر هیپراستوز همیشه درآکرومگالی ها دیده نمیشود. بنابراین اینطور بنظر میرسدکه بیماری هیپراستوز چه توام با بیماری قند باشد و یا نباشد بنظر میرسد که نتیجه یك ازدیاد عکس‌العمل نسجی درمناطق‌فیبرولیگمانتر (دیسك ــ مهره) و یا نواحی اتصال رباط ها وآپونوروزها میباشد (استئوفیت های کرت ایلیاك ــ نامنظمی هائی در محل چسبندگی عضلات) . بدین سبب امروزه بیشتراختلالات آنزیمی یا بیوشیمیك نسج های همبندی فوق را در این امر دخالت میدهند و هیپراستوز نتیجه دیررس این عیب نسجی مزمنی و خوش خیم است .

در عمل باین نکته باید دقیقا توجه داشت که رادیولزیست میتواند با تشخیص بیماری هیپراستوز توجه همکاران متخصص داخلی را به‌وجود یك دیابت ناشناخته معطوف دارد . ولی برای شناخت آن آزمایش قند خون در حال ناشتا تنها کافی بنظر نمیرسد . بایستی بطور سیستماتیك آزمایش هیپرگلیسمی تحریکی را با خوراندن ۷۵ تا ۱۰۰ گرم گلوکز بر حسب وزن بیمار که درتمام مدت آزمایش دراستراحت کامل بسر میبرد انجام داد . ارقام زیر حدقابل قبول میباشد :

یك ساعت بعد از خوردن قند	۱٫۶۰ گرم درلیتر
یکساعت ونیم بعد ازخوردن قند	۱٫۴۰ گرم‌درلیتر
۲ ساعت بعد از خوردن قند	۱٫۲۰ گرم‌درلیتر

معهذا در نزد افراد بالاتر از ۵۰ سال ، حد مختصری بالاتر از ارقام فوق را میتوان قبول نمود .

خلاصه

اولین دوره بیماری هیپراستوز ورتبرال که از ضایعات غیر التهابی ستون فقرات است شرح داده شد و بویژه تشخیص رادیولژیك وتشخیص های افتراقی آن مطرح گردید .

اهمیت تشخیص این بیماری بیشتر بدان جهت است که با شناخت آن میتوان یك دیابت ناشناخته را در اکثر موارد تشخیص داد.

Résumè:

L'auteur expose le premier cas Iranien de l'hyperostose vertébrale (Syndrome de Forestier-Jacquline-Rotes-Querol) chez une femme de 50 ans.

Après un rappel des principaux traits cliniques et radiologiques de cette affection, il insiste sur les formes associées et évoque enfin que le meilleur service qu'un rhumatologue ou un radiologiste puisse rendre à un hyperostosique, c'est de demander systématiquement une épreuve d'hyperglycémie provoquée pour dépister un eventuel diabète latent.

REFERENCES

1— Trial, R. & Rescanieres "A syndesmophytes & osteophytes" —Guide pratique d'interpretation radiologique (os et articulation)— Vigot freres 1960 445-447.

2— Amor, Bernard "Syndrome de Fiessinger-Leroy-Reiter Progrés en Rhumatologie Flammarion Paris 1968, 309-347.

3— Wackenheim, A & Dirheimer, y "Les forms cervicals de l'hyperostose Vertebrale" Sem. Hop. Paris, 1970, 46, No. 43, 2743-2749.

4— Katz, M. Grellet, j "Affort de la radiologie au diagnostic de l'acromegalie feuillets d'electroradiologie" No. 58 Juillet-Aout, 1970.

5— Dirheimer, y "l'hyperostose Vertebrale Ankylosante : la France medical" Janvier 1970 No. 27-31.

6— Durheimer, y et Wackenheim, A. "L' etude radiologique des localisation de l'hypersostose Vertebrale au niveau de la claviere cervico-occipital" Sem Hop. Paris 1970 No. 43, 2734-2739.

7— Lesquene M. Cassan, P. Hyperostose. Vertefrale et diabete" Rev. de Rhum." 1970, 37(4), 281-286.