Pejouhesh dar Pezeshki (i.e., Research in Medicine) **Original Article**

The Quarterly Journal of School of Medicine, Shahid Beheshti University of Medical Sciences 2023; Vol. 47; No. 1

Determination of Cranial Index in Sagittal Synostosis Using Artificial Intelligence Techniques

Malihe Sabeti[1], Mitra Irani[1], Ehsan Moradi[2,3*]

1. Department of Computer Engineering, North Tehran Branch, Islamic Azad University, Tehran, Iran.
2. Department of Neurosurgery, Shahid Beheshti University of Medical Sciences, Tehran, Iran.
3. Pediatric Surgery Research Center, Research Institute for Children's Health, Shahid Beheshti University of Medical Sciences, Tehran, Iran.

Received: June 18, 2022; Accepted: November 20, 2022

Abstract

Background and Aim: At least one main suture of the skull is closed prematurely in craniosynostosis, which may lead to different skull and face deformities and various types of child developmental delay. Increased posterior-anterior diameter of the skull is the main characteristic of sagittal craniosynostosis. The cranial index is the most important parameter for diagnosing and monitoring children with this deformity. This index is generally determined by direct measuring of infant's head dimensions or using skull CT scan. Artificial intelligence-based techniques could identify the shape of the head from routine digital photos of a child and therefore, that may play a useful role in assisting physicians and parents with early diagnosis of skull anomaly, better intervention follow- up, and reducing medical system financial costs.

Methods: In this diagnostic study, by developing an executive scientific method, automatic measurement of the cranial index in sagittal craniosynostotic infants based on a simulated annealing algorithm was done (by using routine digital photos of their heads). Pre-operative photos of 59 patients operated in Mofid children hospital (Tehran, Iran); were processed, and the cranial index (normal value between 75% to 85%) was calculated with the proposed algorithm and compared with pediatric neurosurgeon measured values using Matlab software.

Results: The proposed algorithm calculated the cranial index with acceptable accuracy. The simulated annealing algorithm determined the cranial index with the mean of 72.04 and the standard deviation of 5.21, which have minimal differences with surgeon-measured values with the mean of 72.21 and the standard deviation of 5.08. In the statistical investigation, using paired t-test, there was no statistically significant differences between these two methods (p-value = 0.52). The values measured by this method in 55 patients out of 59 studied patients (93.2%) are in the range of optimal values determined by the specialist ($P \leq 0.8$).

Conclusion: It seems that the proposed method could determine the cranial index from routine digital patient's head photos with acceptable accuracy. More development of this method may assist physicians and parents in early diagnosis of this anomaly, better monitoring of treatment results, and reducing medical financial costs.

Keywords: Craniosynostosis; Cranial index; Image segmentation; Simulated annealing

Please cite this article as: Sabeti M, Irani M, Moradi E. Determination of Cranial Index in Sagittal Synostosis Using Artificial Intelligence Techniques. Pejouhesh dar Pezeshki. 2023;47(1):12-24.

*Corresponding Author: Ehsan Moradi; Email: moradieh@sbmu.ac.ir

[Downloaded from pejouhesh.sbmu.ac.ir on 2026-11-24]

[DOR: 20.1001.1.17355311.1402.47.1.6.5]

پژوهش در پزشکی
مقاله پژوهشی
فصلنامه علمی- پژوهشی دانشکده پزشکی، دانشگاه علوم پزشکی و خدمات بهداشتی- درمانی شهید بهشتی
دوره ۴۷، شماره ۱، سال ۱۴۰۲ شمسی، صفحات ۱۲ تا ۲۴

اندازه‌گیری شاخص جمجمه در سینوستوز ساژیتال با استفاده از تکنیک‌های هوش مصنوعی

ملیحه ثابتی[۱]، میترا ایرانی[۱]، احسان مرادی[۲،۳*]

۱- گروه مهندسی کامپیوتر، واحد تهران شمال، دانشگاه آزاد اسلامی، تهران، ایران.
۲- گروه جراحی مغز و اعصاب، دانشگاه علوم پزشکی شهید بهشتی، تهران، ایران.
۳- مرکز تحقیقات جراحی کودکان، پژوهشکده سلامت کودکان، دانشگاه علوم پزشکی شهید بهشتی، تهران، ایران.

تاریخ دریافت: ۱۴۰۱/۰۳/۲۸ تاریخ پذیرش: ۱۴۰۱/۰۸/۲۹

خلاصه

سابقه و هدف: در کرانیوسینوستوز یک یا چند سوچور جمجمه به شکل زودرس بسته می‌شوند که می‌تواند منجر به ناهنجاری شکل جمجمه و یا حتی افزایش فشار داخل جمجمه و اشکال مختلف تاخیر تکاملی کودک شود. در کرانیوسینوستوز ساژیتال، قطر قدامی خلفی جمجمه افزایش می‌یابد. ایندکس جمجمه مهم‌ترین شاخص برای تشخیص و پایش بیماران مبتلا به این بیماری است. ایندکس جمجمه عموماً با اندازه‌گیری مستقیم ابعاد سر شیرخوار و یا استفاده از سی تی اسکن جمجمه تعیین می‌شود. اگر بتوان با استفاده از تکنیک‌های هوشمند، شکل جمجمه را از روی تصاویر معمول دیجیتال سر شیرخواران تعیین کرد، می‌توان به پزشکان و والدین در تشخیص زود هنگام این ناهنجاری، پایش بهتر نتایج درمان و کاهش هزینه‌ها کمک کرد.

روش کار: در این مطالعه تشخیصی با راه‌اندازی یک روش علمی اجرایی، سعی در تعیین خودکار ایندکس جمجمه شیرخواران مبتلا به سینوستوز ساژیتال (با استفاده از تصاویر دیجیتال روتین سر آنها) بر اساس الگوریتم شبیه‌سازی تبریدی شده است. اطلاعات مربوط به ۵۹ شیرخوار مبتلا به سینوستوز ساژیتال که در بیمارستان کودکان مفید تهران جراحی شده بودند، بررسی شد و شاخص جمجمه آنها (مقدار نرمال بین ۸۵درصد- ۷۵درصد)، با استفاده از الگوریتم پیشنهادی تعیین و با مقادیر اندازه‌گیری شده توسط جراح مغز و اعصاب کودکان با استفاده از نرم‌افزار متلب مقایسه شد.

یافته‌ها: الگوریتم پیشنهادی با دقت قابل قبولی ایندکس جمجمه را در بیماران مورد مطالعه محاسبه کرد. ایندکس جمجمه توسط الگوریتم شبیه‌سازی تبریدی با میانگین ۷۲/۰۴ و انحراف معیار ۵/۲۱ گزارش شد که اختلاف کمی با مقادیر ایندکس جمجمه اندازه‌گیری شده توسط جراح با میانگین ۷۲/۲۱ و انحراف معیار ۵/۰۸ دارد. ارزیابی آماری ما با استفاده از آزمون t زوجی نشان می‌دهد که تفاوت معناداری بین دو گروه وجود ندارد (p-value = ۰/۵۲). مقادیر اندازه‌گیری شده توسط این روش در ۵۵ بیمار از ۵۹ بیمار مورد مطالعه (۹۳/۲ درصد) در بازه مقادیر مطلوب تعیین شده توسط عامل انسانی قرار دارند ($P \leq ۰/۸$).

نتیجه‌گیری: به نظر می‌رسد روش پیشنهادی می‌تواند با دقت قابل قبولی با استفاده از عکس‌های روتین سر بیماران، مقدار ایندکس جمجمه را محاسبه کند. با توسعه این روش ممکن است بتوان به پزشکان و والدین در تشخیص زود هنگام این ناهنجاری و پایش بهتر نتایج درمان و کاهش هزینه‌ها کمک کرد.

واژگان کلیدی: کرانیوسینوستوز؛ ایندکس جمجمه؛ قطعه‌بندی تصویر؛ الگوریتم شبیه‌سازی تبریدی

به این مقاله، به صورت زیر استناد کنید:

Sabeti M, Irani M, Moradi E. Determination of Cranial Index in Sagittal Synostosis Using Artificial Intelligence Techniques. Pejouhesh dar Pezeshki. 2023;47(1):12-24.

*نویسنده مسئول مکاتبات: احسان مرادی؛ آدرس پست الکترونیکی: moradieh@sbmu.ac.ir

[Downloaded from pejouhesh.sbmu.ac.ir on 2026-11-24]
[DOR: 20.1001.1.17355311.1402.47.1.6.5]

مقدمه

جمجمه انسان شامل مجموعه‌ای از استخوان‌هاست که توسط سوچورهای مختلف به هم متصل شده‌اند. عمده رشد جمجمه بر اثر استخوان‌سازی در این سوچورها اتفاق می‌افتد و شکل نرمال جمجمه حاصل عملکرد طبیعی و متوازن سوچورهای آن است (۱، ۲). عمده رشد مغز و جمجمه انسان در دو سال اول زندگی است و پس از آن رشد و استخوان‌سازی در سوچورهای جمجمه کاهش می‌یابد، هر چند روند استخوانی شدن کامل آنها ممکن است تا دهه سوم و چهارم زندگی ادامه یابد. فیوژن زودرس سوچورهای جمجمه ایجاد کرانیوسینوستوزیس می‌کند. با استخوانی شدن یک سوچور، رشد جمجمه عمود بر محور آن، کاهش می‌یابد و به شکل جبرانی استخوان‌های جمجمه در جهت موازی با سوچور درگیر رشد می‌کنند که منجر به شکل جمجمه غیرطبیعی، ولی تا حدود زیادی کاراکتریستیک برای اختلال رشد هر سوچور خاص می‌شود (۳).

در کرانیوسینوستوز ممکن است تنها یک سوچور خاص درگیر باشد (نوع ساده) و یا مجموعه‌ای از سوچورهای مختلف جمجمه اختلال داشته باشند (نوع سندرمیک) . علاوه بر مشکل زیبایی در بیماران مبتلا به کرانیوسینوستوز، اختلالاتی مثل افزایش فشار درون جمجمه، اختلالات تنفس و خواب و مشکلات روحی و روانی نیز در این بیماران شایع است که مجموعه اینها می‌تواند منجر به کاهش قدرت یادگیری آنها و اختلال در برقراری روابط اجتماعی شود (۴، ۳). شاخص‌های مختلفی برای تشخیص و پایش بیماران مبتلا به کرانیوسینوستوز تعریف شده‌اند و در کلینیک کاربرد دارند (۵). مهم‌ترین این شاخص‌ها، ایندکس جمجمه است که از تقسیم بزرگ‌ترین قطر عرضی بر بزرگ‌ترین قطر طولی جمجمه حاصل می‌شود (۶) و بیشترین اهمیت را در تشخیص و پایش بیماران مبتلا به کرانیوسینوستوز ساژیتال دارد.

طیف وسیعی از اعمال جراحی مختلف با درجات مختلف پیچیدگی و ریسک در مراکز مختلف برای درمان کرانیوسینوستوز انجام می‌شود. انتخاب روش جراحی به پارامترهای مختلفی مانند سن بیمار، نوع کرانیوسینوستوز، میزان ناهنجاری جمجمه، وجود یا عدم وجود فشار داخل جمجمه بالا و شرایط زمینه‌ای بیمار بستگی دارد. به عنوان یک اصل کلی هر چه سن بیمار در هنگام مداخله پایین‌تر باشد به جراحی ساده‌تر و با عوارض کمتر نیاز است، به شکلی که در حال حاضر انجام جراحی برداشتن سوچور درگیر به شکل کم تهاجمی در زیر شش ماهگی رفته‌رفته تبدیل به درمان استاندارد در انواع ساده کرانیوسینوستوز می‌شود (۷، ۸).

کلید درمان به موقع، تشخیص زودرس و سریع بیماری است. با توجه به اهمیت کرانیوسینوستوز در جامعه، بسیاری از والدین و حتی پزشکان عمومی و متخصصان اطفال که در خط اول ویزیت و ارجاع این بیماران هستند نیز با تشخیص کلینیکی این بیماری آشنایی کامل ندارند. روش‌های روتین تصویربرداری مانند سی تی اسکن سه بعدی جمجمه نیز هزینه‌بر هستند و با توجه به ریسک در معرض اشعه قرار گرفتن شیرخوار، به عنوان تست روتین غربالگری قابل استفاده نیستند. روش‌های دیگری نیز مانند اسکن سه بعدی سر با استفاده از چند دوربین دیجیتال نیز دارای هزینه بالا و نیازمند بیهوشی و بی‌حرکتی طولانی‌مدت شیرخوار هستند که در عمل مشکلات تکنیکی خاص خود را دارند (۹).

در دهه گذشته، تکنیک‌های هوشمند پردازش تصویر در بسیاری از زمینه‌های پزشکی مانند تصویر برداری تومورهای مغز، بیماری‌های قلب، ارتوپدی و .... به کار گرفته شده‌اند (۱۰، ۱۱، ۱۲، ۱۳، ۱۴). اندازه‌گیری ایندکس جمجمه در تشخیص و پایش درمان کرانیوسینوستوز ساژیتال اهمیت بالایی دارد و عموماً با استفاده از اندازه‌گیری مستقیم توسط تیم پزشکی، یا استفاده از تصاویر سی تی اسکن جمجمه شیرخوار محاسبه می‌شود. در صورتی که بتوان از طریق این تکنیک‌ها با استفاده از تصاویر دیجیتال روتین، نوع و میزان ناهنجاری ایجاد شده بر اثر کرانیوسینوستوز را تعیین کرد، کمک بزرگی به والدین و تیم پزشکی در جهت تشخیص زود هنگام این بیماری خواهد بود. حتی ممکن است از این روش‌ها برای راه‌اندازی سیستم‌های غربالگری از راه دور هم استفاده کرد. در نتیجه بسیاری از خانواده‌ها می‌توانند در خانه، سلامتی شیرخوار خود را از این نظر بسنجند و علاوه بر کاهش ریسک اشعه در تصویربرداری روتین، بسیاری از هزینه‌ها

[Downloaded from pejouhesh.sbmu.ac.ir on 2026-11-24]
[DOR: 20.1001.1.17355311.1402.47.1.6.5]

مانند هزینه مراجعه حضوری و تصویربرداری نیز کاهش یابد. در این مطالعه، سعی بر آن است که کارایی تکنیک‌های هوشمند پردازش تصویر مبتنی بر الگوریتم شبیه‌سازی تبریدی برای اندازه‌گیری شاخص جمجمه در بیماران مبتلا به کرانیوسینوستوز ساژیتال را بررسی کنیم.

روش کار

توصیف داده‌ها:

در این مطالعه تشخیصی با هدف راه‌اندازی یک سیستم علمی اجرایی جدید، ۵۹ شیرخوار مبتلا به کرانیوسینوستوز ساژیتال که در بیمارستان کودکان مفید تهران در بازه زمانی ۱۳۹۶ تا ۱۴۰۰ جراحی شده بودند، بررسی شدند. سن تمامی بیماران در هنگام جراحی زیر شش ماه بود. از میان بیماران ۴۴ شیرخوار، پسر (۷۴/۵۸درصد) و ۱۵ شیرخوار (۲۵/۴۲درصد)، دختر بودند و تشخیص بیماری تمامی آنها با استفاده از یافته‌های معاینه بالینی و انجام سی تی اسکن سه بعدی جمجمه تایید شده بود. تمامی بیماران تحت جراحی میکروسکوپیک برداشتن سوچور ساژیتال درگیر قرار گرفته بودند. قبل از جراحی، تصاویر دیجیتال از سر شیرخوار از نمای جلو، ورتکس و لترال‌ها توسط دوربین موبایل سامسونگ S8 با رزولوشن ۲۲۶۸×۴۰۳۲ پیکسل گرفته شد. اندازه دور سر و بیشترین قطر قدامی خلفی و جانبی سر توسط جراح و با استفاده از کالیپر اندازه‌گیری و ثبت شد. تمام بیماران با درگیری سوچور دیگر علاوه بر سوچور ساژیتال، مواردی که سی تی اسکن سه بعدی قبل جراحی نداشتند و یا اندازه‌گیری دقیق قطر طولی و عرضی سر انجام نشده بود، از مطالعه حذف شدند.

ایندکس جمجمه:

ایندکس جمجمه، رایج‌ترین پارامتر در تشخیص و پیگیری روند اصلاح درمان کودکان مبتلا به کرانیوسینوستوز ساژیتال است. شکل ۱ نمایی از نحوه محاسبه ایندکس جمجمه CI ((Cranial ratio)) را نشان می‌دهد این شاخص با استفاده از رابطه زیر به دست می‌آید:

$$CI = \frac{\overline{ML}}{\overline{AP}} \times 100 \qquad (۱)$$

مطابق با رابطه بالا، ایندکس جمجمه CI از تقسیم بزرگ‌ترین قطر عرضی بر بزرگ‌ترین قطر طولی جمجمه، ضرب در ۱۰۰ به دست می‌آید. مقادیر نرمال بین ۷۵درصد تا ۸۵درصد است و در بیماران مبتلا به کرانیوسینوستوز ساژیتال، مقدار کمتر از ۷۵درصد است.



شکل ۱- نمایی از نحوه محاسبه ایندکس جمجمه

روش پیشنهادی:

ایندکس جمجمه، رایج‌ترین شاخص مورد کاربرد در تشخیص و پیگیری روند اصلاح جمجمه شیرخواران مبتلا به کرانیوسینوستوز ساژیتال است. تکنیک‌های پردازش تصویر دیجیتال (۱۶، ۱۷) برای اندازه‌گیری خودکار شاخص جمجمه می‌تواند غربالگری از راه دور را در این بیماران تسهیل کند. مطالعات پیشین در این زمینه تلاش کردند تا با تعیین شاخص جمجمه از تصاویر سی تی اسکن، روش‌های اندازه‌گیری دستی متعارف را حذف کنند، اما برای دستیابی به دقت بیشتر، بررسی الگوریتم‌های هوشمند دیگری برای قطعه‌بندی دقیق‌تر تصاویر می‌تواند مفید باشد. در این مطالعه، ما در تلاش برای توسعه یک روش هوشمند ساده و کاربردی برای اندازه‌گیری ایندکس جمجمه از روی تصاویر دیجیتال سر بیمار و سپس مقایسه آن با ایندکس جمجمه اندازه‌گیری شده توسط جراح مغز و اعصاب کودکان هستیم. شکل ۲ نمایی کلی از روش پیشنهادی را نشان می‌دهد. در این روش ابتدا با استفاده از قوانین فازی از تصویر لبه‌یابی می‌شود، به طوری که بیضی سر نوزاد واضح ترین لبه‌ها را داشته باشد، سپس تصویر لبه‌یابی شده به الگوریتم شبیه‌سازی تبریدی داده می‌شود. این الگوریتم، جست‌وجو برای یافتن مناسب‌ترین بیضی در تصویر را

[Downloaded from pejouhesh.sbmu.ac.ir on 2026-11-24]
[DOR: 20.1001.1.17355311.1402.47.1.6.5]

آغاز می‌کند. بعد از اتمام جست‌وجوی الگوریتم، شاخص‌های جمجمه می‌توانند محاسبه شوند. از آنجا که در کرانیوسینوستوز ساژیتال، در تعیین میزان اصلاح جمجمه شاخص CI بیشترین اهمیت را دارد، در این مطالعه تنها این شاخص محاسبه شد.

۱) تصویر ورودی را پیش پردازش کنید (با تقویت رنگ قرمز و حذف رنگ سبز).
۲) از تکنیک لبه‌یابی فازی برای شناسایی جزییات تصویر استفاده کنید.
۳) الگوریتم شبیه‌سازی تبریدی را برای یافتن بیضی متناسب با جمجمه نوزاد اعمال کنید.
۴) ۴- شاخص‌های جمجمه را برای تعیین نرخ اصلاح جمجمه نوزاد محاسبه کنید.

شکل ۲- نمایی کلی از الگوریتم پیشنهادی

توصیف اشکال بیضی گون:

بیضی مکان هندسی همه نقاطی است که مجموع فاصله‌هایشان از دو کانون، ثابت و برابر قطر بزرگ آن است (۱۸). هر چه فاصله بین این دو نقطه کمتر باشد، خروج از مرکز بیضی کمتر است و شکل بیضی به دایره شبیه‌تر. قطر بزرگ بیضی خط راستی است که دو کانون آن را به هم متصل می‌کند و از دو طرف تا منحنی ادامه می‌یابد. قطر کوچک بیضی عمود بر نقطه وسط قطر بزرگ (با فاصله یکسان از دو کانون) قرار دارد. یک بیضی با مرکزیت نقطه دلخواه (x_0, y_0) به صورت زیر توصیف می‌شود.

$$\frac{(x-x_\circ)^2}{a^2}+\frac{(y-y_\circ)^2}{b^2}=1 \qquad (۲)$$

بنابراین برای تعریف بیضی نیاز به کشف موقعیت مرکز آن (x_0, y_0) و نیز طول بلندترین و کوتاه‌ترین قطر آن است (قطرهای a و b در شکل ۳). در ریاضیات و هندسه منظور از بیضی گون خم‌های بسته فضایی هستند که حجمی از فضا را محصور می‌کنند و دارای سطح مقطع بیضی شکل در هر زاویه‌ای هستند، ولی در این مطالعه منظور از کشف بیضی، جداسازی نواحی از تصویر است که دارای شکل کلی منحنی بسته، شبیه به بیضی هستند (۱۹). برای نتایج بهتر در جست‌وجوی اشکال بیضی گون می‌توان محدودیت‌هایی روی مرکز و قطرهای بیضی اعمال کرد (در این مطالعه مرکز بیضی در محدوده‌ای حول مرکز تصویر می‌تواند تغییر کند و قطرهای کوچک و بزرگ بیضی می‌تواند به گونه‌ای تغییر کند که کل بیضی در تصویر قرار گیرد و بیضی‌هایی که بخشی از آنها خارج از تصویر قرار می‌گیرند نادیده گرفته می‌شوند).

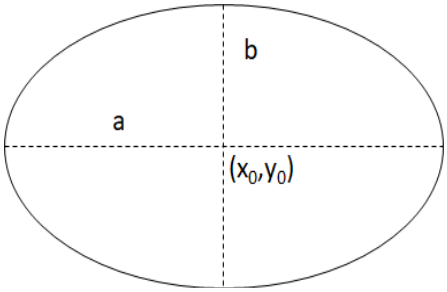

طول قطر عمودی	طول قطر افقی	مختصات مرکز	
b	a	y	x

شکل ۳- اطلاعات مورد نیاز برای نمایش اشکال بیضی گون

پیش پردازش تصویر:

در این بخش، با توجه به رنگ ناحیه مورد نظر (پوست سر شیرخوار) در میزان روشنایی رنگ‌های تصویر ورودی تغییراتی ایجاد می‌شود. درجه روشنایی رنگ‌هایی که دور از رنگ پوست هستند کمتر می‌شود، در نتیجه با احتمال کمتری در فرایند لبه یابی دخالت داده می‌شوند. به این منظور پیکسل‌های مربوط به رنگ پوست (پیکسل‌های قرمز) تقویت و پیکسل‌های آبی حذف خواهند شد. در مرحله بعدی فیلتر گرادیان [۵ ۰ -۵] در جهت‌های عمودی و افقی اعمال می‌شود (۲۰). با اعمال قوانین فازی تصویر لبه‌یابی شده اولیه تولید می‌شود که شامل لبه‌های بیضی منطبق با سر و مقدار بسیار کمی از جزئیات اطراف تصویر است. شکل ۴ نمونه‌ای از تصاویر لبه یابی شده را نمایش می‌دهد.

[Downloaded from pejouhesh.sbmu.ac.ir on 2026-11-24]
[DOR: 20.1001.1.17355311.1402.47.1.6.5]

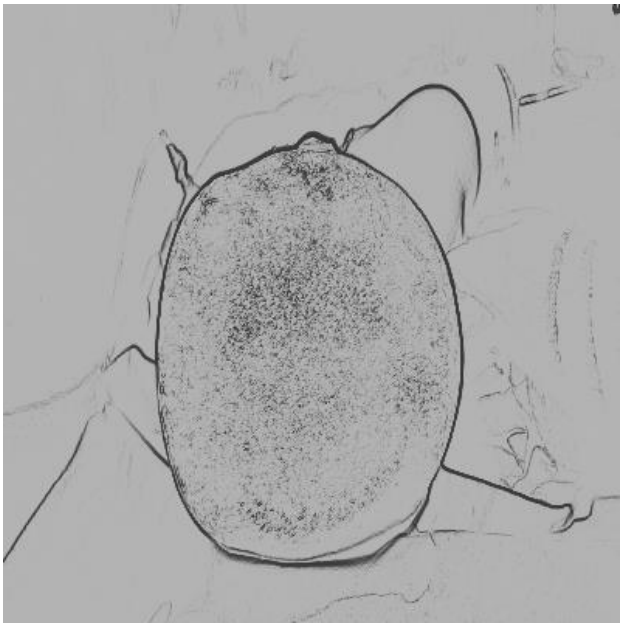

شکل ۴- تصویر لبه‌یابی شده با منطق فازی

قطعه بندی تصویر:

در این بخش، الگوریتم شبیه‌سازی تبریدی (Simulated annealing) تصویر لبه‌یابی شده را دریافت کرده و جستوجو برای یافتن مناسب‌ترین بیضی آغاز می‌شود (۲۱). در روش شبیه‌سازی تبریدی، هر نقطه s در فضای جستوجو مشابه یک حالت از یک سیستم فیزیکی است و تابع خطای $E(s)$ که باید کمینه شود، مشابه با انرژی داخلی سیستم در آن حالت است. در این روش، هدف انتقال سیستم از حالت اولیه تصادفی، به حالتی است که سیستم در آن کمترین خطا را داشته باشد. در هر گام، تبرید شبیه‌سازی‌شده یک حالت همسایه را در نظر می‌گیرد و به صورت احتمالی بین جابه‌جایی به حالت جدید یا ماندن در حالت قبلی تصمیم می‌گیرد. این احتمالات در نهایت سیستم را به سمت حالت‌های با خطای کمتر هدایت می‌کنند. معمولاً این فرایند آن قدر تکرار می‌شود که سیستم به یک حالت مطلوب برسد (خطا از یک آستانه مشخص کمتر شود) یا اینکه تعداد تکرارها از یک حد مشخص عبور کند.

همسایه‌های یک حالت، حالت‌های جدیدی از مسئله هستند که با تغییر در حالت کنونی و با توجه به روشی از پیش تعیین شده ایجاد می‌شوند. در این مطالعه با تغییرات تصادفی کوچک در مشخصات بیضی، همسایه‌های یک حالت ایجاد می‌شوند. نام و ایده الگوریتم منشأ گرفته از ویژگی دماست، به گونه‌ای که دما حین شبیه‌سازی به صورت تدریجی کاهش می‌یابد. الگوریتم با قرار دادن دما در یک مقدار بزرگ ($T = \infty$) شروع می‌شود و در هر گام طبق یک زمان‌بندی از پیش تعیین شده کاهش می‌یابد (در این مطالعه در هر تکرار، دما با ضریب ۰/۹۸ کاهش می یابد). با انجام این کار انتظار می‌رود در ابتدا الگوریتم در فضای بزرگی از پاسخ‌ها و بی‌توجه به تابع خطا، جستوجو را آغاز کند، سپس به سمت مناطق با خطای کمتر حرکت کند و این منطقه به مرور کوچک و کوچکتر شود تا زمانی که سیستم به پاسخ مطلوب برسد. برای شروع، چند حالت (هر حالت با مقادیر مرکز و قطرهای بیضی توصیف می‌شود) به صورت تصادفی تولید می‌شوند. سپس عملگر جهش روی حالت های موجود اعمال می‌شود و حالت‌های همسایه جدیدی را برای مرحله بعد تولید می‌کنند. در هر مرحله حالت‌های جدید توسط یک تابع برازش ارزیابی می‌شوند و به صورت احتمالی (با احتمالی متناسب با دما) بین جابه‌جایی به حالت جدید یا ماندن در حالت قبلی تصمیم می‌گیرد. این فرایند تا زمانی که شرایط مد نظر تامین نشده است ادامه خواهد یافت. جدول ۱ مقادیر مورد استفاده برای پارامترهای الگوریتم شبیه‌سازی تبریدی را نمایش می‌دهد.

جدول ۱- پارامترهای مورد نیاز الگوریتم شبیه‌سازی تبریدی

پارامتر	مقدار
تعداد کاندیداهای جواب	۵۰
ماکزیمم تعداد تکرار	۱۰
دمای اولیه	۱
نرخ کاهش دما	۰/۹۸

یافته‌ها

برای آزمایش روش پیشنهادی تعداد ۵۹ تصویر دیجیتال از نمای ورتکس شیرخواران مبتلا به کرانیوسینوستوز ساژیتال که توسط پزشک جراح در بیمارستان کودکان مفید تهران با استفاده از موبایل سامسونگ S8 گرفته شده است بررسی شد. الگوریتم شبیه‌سازی تبریدی با جمعیت اولیه‌ای شامل ۵۰ بیضی (کاندید جواب) که به صورت تصادفی روی تصویر قرار گرفته‌اند شروع

[Downloaded from pejouhesh.sbmu.ac.ir on 2026-11-24]
[DOR: 20.1001.1.17355311.1402.47.1.6.5]

می‌کند با تکرار این الگوریتم، این بیضی‌ها سعی می‌کنند تا با تغییر پارامترهایشان (مختصات مرکز، طول قطر افقی و طول قطر عمودی) به بهترین شکل روی سر شیرخوار قرار گیرند. شکل ۵ نمونه‌ای از بهترین اشکال بیضی تشخیص داده شده در تصویر را نشان می‌دهد.



شکل ۵- نمونه‌ای از جمجمه‌های شناسایی شده در تصویر

تابع خطای الگوریتم شبیه‌سازی تبریدی، به صورت تابعی از تعداد پیکسل‌هایی از تصویر که روی بیضی مورد نظر قرار می‌گیرند تعریف شد. در این مطالعه همان‌طور که پیش‌تر اشاره شد، مرکز بیضی تنها در محدوده‌ای حول مرکز تصویر می‌تواند تغییر کند و قطرهای کوچک و بزرگ بیضی می‌تواند به گونه ای تغییر کنند که کل بیضی در تصویر قرار گیرد و بیضی‌های که بخشی از آن خارج از تصویر قرار می‌گیرند در فرایند جست‌وجو نادیده گرفته می‌شوند. این ویژگی سبب می‌شود که الگوریتم شبیه‌سازی تبریدی، نتایج بهتری کسب کند. شکل ۶ نمونه‌ای از روند کاهشی تابع خطای پیشنهادی را در طول تکرارهای مختلف

[Downloaded from pejouhesh.sbmu.ac.ir on 2026-11-24]
[DOR: 20.1001.1.17355311.1402.47.1.6.5]

الگوریتم شبیه‌سازی تبریدی نشان می‌دهد. با توجه به کاهش بارز خطا در طول تکرارهای مختلف، می‌توان نتیجه گرفت که روش پیشنهادی می‌تواند مرز سر نوزاد را با دقت قابل قبولی پیدا کند.

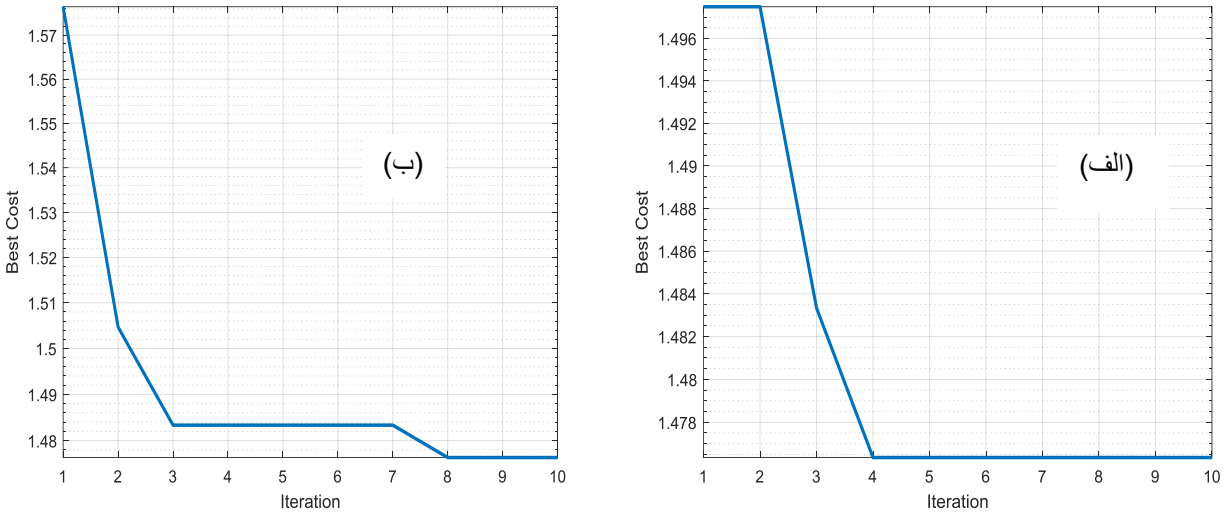

شکل ۶- (الف) و (ب) نمونه‌هایی از روند بهبود بیضی یافت شده در تصویر، کاهش خطا به این معناست که با تکرارهای مختلف، الگوریتم شبیه‌سازی تبریدی به بهترین بیضی همگرا می‌شود.

بعد از یافتن بهترین شکل بیضی گون در تصویر، مقادیر CI برای تمامی نوزادان محاسبه شد. ایندکس جمجمه توسط الگوریتم شبیه‌سازی تبریدی با میانگین ۷۲/۰۴ و انحراف معیار ۵/۲۱ گزارش شد که اختلاف کمی با مقادیر ایندکس جمجمه اندازه گیری شده توسط جراح با میانگین ۷۲/۲۱ و انحراف معیار ۵/۰۸ دارد (جدول ۲). همان‌گونه که نتایج نشان می‌دهد روش پیشنهادی می‌تواند با دقت بالایی، پارامتر CI را تخمین بزند. در این مطالعه از آزمون آماری t زوجی استفاده کردیم تا نشان دهیم آیا تفاوت آماری قابل توجهی بین مقدار محاسبه شده توسط تکنیک هوشمند پیشنهادی و مقادیر اندازه‌گیری شده توسط جراح مغز و اعصاب کودکان وجود دارد یا خیر. با به دست آوردن اختلاف مقادیر ایندکس جمجمه متناظر، داده‌های به دست آمده تشکیل نمونه جدیدی می‌دهند بنابراین آزمونt زوجی همان آزمون t یک نمونه‌ای است که آزمون صفر شدن میانگین را انجام می دهد. ارزیابی آماری ما با مقدار p برابر ۰/۵۲ نشان می‌دهد فرض برابری میانگین مقادیر ایندکس جمجمه اندازه‌گیری شده توسط تکنیک هوشمند پیشنهادی و مقادیر اندازه‌گیری شده توسط جراح مغز و اعصاب کودکان تایید می‌شود (فرض صفر رد نمی‌شود).

جدول ۲- میانگین و انحراف معیار شاخص ناهنجاری جمجمه

	مقادیر تعیین شده توسط روش پیشنهادی	مقدار مطلوب (تعیین شده توسط جراح)	آزمون آماری t زوجی p-value
پارامتر CI	۷۲/۰۴ ± ۵/۲۱	۷۲/۲۱ ± ۵/۰۸	۰/۵۲

در مرحله بعد، بازه عددی ایندکس جمجمه جراح ($CI \in [64.39 \dots 83.84]$) با بازه تعیین شده توسط الگوریتم شبیه‌سازی تبریدی ($CI \in [63.01 \dots 84.53]$) مقایسه شد که همپوشانی بالای ۹۴/۹۸٪ میان دو بازه را نشان می‌دهد. مقادیر اندازه‌گیری شده توسط این روش در ۵۵ بیمار از ۵۹ بیمار مورد مطالعه (۹۳/۲ درصد) در بازه مقادیر مطلوب تعیین شده توسط عامل انسانی قرار دارند. همچنین ارزیابی ما در جدول ۳ نشان می‌دهد که اختلاف کمی میان دو بازه عددی وجود دارد. برای

[Downloaded from pejouhesh.sbmu.ac.ir on 2026-11-24]
[DOR: 20.1001.1.17355311.1402.47.1.6.5]

محاسبه خطای مطلق در جدول ۳، می‌توان اختلاف میان CI الگوریتم شبیه‌سازی تبریدی و CI جراح را محاسبه کرد و در نهایت قدرمطلق این اختلاف را در نظر گرفت بعد از محاسبه مقدار خطای مطلق برای هر شیرخوار، سه پارامتر میانگین، مینیمم و ماکزیمم آن برای ارزیابی بهتر عملکرد روش پیشنهادی در جدول ۳ گزارش شد. اعداد گزارش شده در جدول زیر دقت قابل قبولی را در مقایسه با مطالعات پیشین نشان می‌دهند.

جدول ۳- میانگین، مینیمم و ماکزیمم خطای مطلق روش پیشنهادی

میانگین خطای مطلق	مینیمم خطای مطلق	ماکزیمم خطای مطلق
$mean\left\|CI_{\text{روش پیشنهادی}} - CI_{\text{جراح}}\right\|$	$min\left\|CI_{\text{روش پیشنهادی}} - CI_{\text{جراح}}\right\|$	$max\left\|CI_{\text{روش پیشنهادی}} - CI_{\text{جراح}}\right\|$
۱/۲۸	۰/۰۱	۳/۲۹

در مرحله بعد برای ارزیابی بهتر، تصاویر قطعه‌بندی شده با روش پیشنهادی با تصاویر قطعه‌بندی شده توسط فرد خبره مقایسه شد (شکل ۷) و با استفاده از پارامترهای زیر ارزیابی شد (۲۲):

- نسبت اوج سیگنال به نویز(Peak signal to noise ratio)
- شباهت ساختاری تصاویر (Structural similarity index)

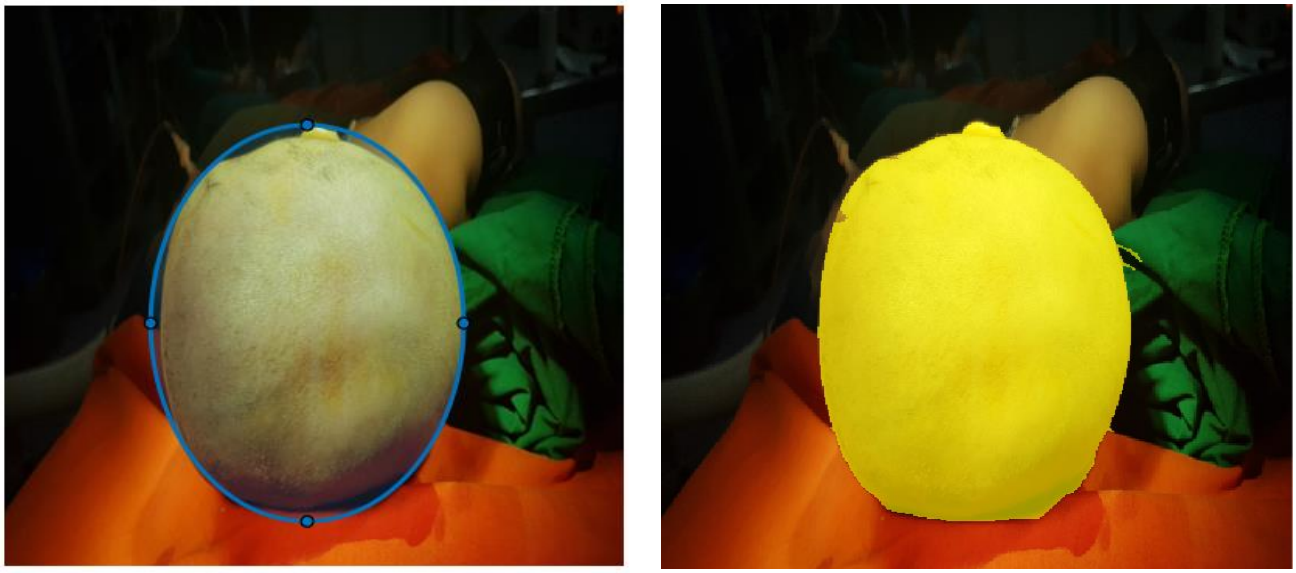

(ب) (الف)

شکل ۷- الف) تصویر قطعه‌بندی شده توسط جراح با استفاده از نرم افزار متلب، ب) تصویر قطعه‌بندی شده توسط الگوریتم شبیه‌سازی تبریدی

پارامتر PSNR شباهت بین دو تصویر را نمایش می‌دهد از آنجا که PSNR با اختلاف بین دو تصویر قطعه‌بندی شده توسط الگوریتم شبیه‌سازی تبریدی و فرد خبره نسبت عکس دارد هرچه این عدد بزرگتر باشد یعنی نتیجه بهتر است و از رابطه زیر به دست می‌آید:

$$PSNR = 10 \times \log\left(\frac{255^2}{MSE}\right) \quad (۳)$$

که در رابطه فوق MSE (Mean Squared Error) میانگین مربع خطاهای صورت گرفته را نشان می‌دهد و از رابطه زیر محاسبه می شود: (۴)

$$MSE = \frac{1}{M \times N}\sum_{i=1}^{M}\sum_{j=1}^{N}(I(i,j) - \hat{I}(i,h))^2$$

[Downloaded from pejouhesh.sbmu.ac.ir on 2026-11-24]

[DOR: 20.1001.1.17355311.1402.47.1.6.5]

SSIM یک معیار مقایسه ساختار دو تصویر قطعه‌بندی شده الگوریتم شبیه‌سازی تبریدی و فرد خبره است که میزان شباهت بین دو تصویر را مشخص می‌کند و از رابطه زیر به دست می‌آید.

$$SSIM = (2\mu_I\mu_{\hat{I}} + C_1)(2\sigma_{I\hat{I}} + C_2)/(\mu_I^2 + \mu_I^2 - C_1)(\sigma_I^2 + \sigma_{\hat{I}}^2 - C_2) \quad (۵)$$

که در آن μ_I و $\mu_{\hat{I}}$ مقادیر متوسط دو تصویر را نشان می‌دهد. مقدار ۱+ نشان می‌دهد که دو تصویر یکسان هستند در حالی که مقدار ۰ نشان‌دهنده اختلاف بالای تصاویر است. جدول زیر مقادیر پارامترهای PSNR و SSIM را برای روش پیشنهادی را نشان می‌دهد. مقدار پارامتر PSNR در روش پیشنهادی ۱/۱۷ ± ۱۷/۸۸ و مقدار پارامتر SSIM برابر با ۰/۰۱ ± ۰/۹۵ (نزدیک به یک) گزارش شد که نتایج قابل قبولی را نشان می‌دهد.

جدول ۴- ارزیابی تصاویر قطعه‌بندی شده

پارامتر	روش پیشنهادی انحراف معیار ± میانگین
PSNR	۱۷/۸۸ ± ۱/۱۷
SSIM	۰/۹۵ ± ۰/۰۱

بحث

الگوریتم شبیه‌سازی تبریدی با میانگین خطای مطلق ۱/۲۸ شاخص جمجمه را در شیرخواران مبتلا به کرانیوسینوستوز ساژیتال اندازه‌گیری کرد. به طور معمول میانگین ایندکس جمجمه شیرخواران مبتلا به کرانیوسینوستوز ساژیتال پایین‌تر از حد طبیعی است (مقدار نرمال ایندکس جمجمه بین ۸۵٪- ۷۵٪ متغیر است) اما اندازه‌گیری‌های این مطالعه، توزیع آماری وسیع‌تری را نشان می‌دهد ($CI_{\text{جراح}} \in [64.39 \dots 83.84]$) و ($CI_{\text{روش پیشنهادی}} \in [63.01 \dots 84.53]$) که با مطالعات پیشین همخوانی دارد (۲۳، ۲۴). بعضی از کودکانی که نیاز به مداخله جراحی دارند ایندکس جمجمه نسبتاً طبیعی دارند که نشان می‌دهد مقادیر این ایندکس، لزوماً نیاز به عمل جراحی را پیش‌بینی نمی‌کند و می‌تواند در دنبال کردن روند اصلاح جمجمه در ویزیت‌های منظم بیمار بعد از عمل جراحی نقش مؤثری داشته باشد.

تاکنون مطالعات محدودی برای تعیین مبتنی بر هوش مصنوعی شاخص‌های ناهنجاری جمجمه شیرخواران با استفاده از تصاویر سی تی اسکن یا تصاویر دیجیتال انجام شده است. Schaaf و همکاران مقادیر شاخص جمجمه (CI) و شاخص عدم تقارن جمجمه (CVAI) را با استفاده از قطعه‌بندی خودکار تصاویر دیجیتال محاسبه کردند. کمترین و بیشترین خطا برای پارامتر CI به ترتیب ۱/۷۹ و ۷/۵۱ درصد و کمترین و بیشترین خطای پارامتر CVAI به ترتیب ۳/۰۳ و ۶/۵۷ درصد بود که بسیار راضی‌کننده بود (۲۵). Pastor و همکاران نرم‌افزاری سریع، ساده و قابل اعتماد برای دسته‌بندی نوع ناهنجاری جمجمه شیرخواران با استفاده از تصویر سی تی اسکن دو بعدی از جمجمه شیرخواران طراحی کردند. نتایج آنها، ضریب همبستگی پارامترهای CI و CVAIرا به ترتیب ۸۵درصد و ۸۹درصد نشان می‌دهد که موید سودمندی تکنیک‌های پردازش تصویر، برای تشخیص و محاسبه میزان ناهنجاری ناشی از کرانیوسینوستوز در کنار معاینه بالینی است (۲۶). Bookland و همکاران نیز کارایی روش‌های قطعه‌بندی خودکار را در تشخیص نوع ناهنجاری جمجمه کودکان به خوبی نشان دادند (۲۷). Smith و همکاران از تصاویر سی تی اسکن مغزی برای تعیین ضریب ناهنجاری جمجمه استفاده کردند و نتایج الگوریتم آنها با نتایج به دست آمده از روش‌های نیمه خودکار قابل مقایسه بود (۲۸).

You و همکاران نیز از یادگیری عمیق (Deep learning) برای تشخیص و دسته‌بندی انواع کرانیوسینوستوز استفاده کردند. آنها ابتدا تصاویر سه بعدی جمجمه را روی یک سطح دو بعدی، منتقل کردند و در نهایت شبکه عصبی مبتنی بر یادگیری عمیق با استفاده از این مجموعه از تصاویر آموزش دید. بر اساس نتایج آنها برای دسته بندی هوشمند انواع کرانیوسینوستوز، شبکه عصبی مبتنی بر یادگیری عمیق کارایی بهتری در مقایسه با روش‌های دستی دارد (۲۹).

[Downloaded from pejouhesh.sbmu.ac.ir on 2026-11-24]
[DOR: 20.1001.1.17355311.1402.47.1.6.5]

در این مطالعه، با هدف ساده‌سازی روند محاسبه ایندکس جمجمه، ایده قرار دادن تصاویر سفالیک شیرخواران در یک بیضی با استفاده از تکنیک‌های هوش مصنوعی ارائه شد که ساده و نیاز به زمان کمتری نسبت به روش‌های قبلی ارائه شده دارد. از آنجا که روش پیشنهادی به طور کامل بدون نظارت است در مقایسه با سایر تکنیک‌های هوشمند به داده آموزشی و مجموعه داده‌های تست نیازی ندارد و توانایی تعمیم آن به مجموعه داده‌های مختلف را می‌توان نقطه قوت آن دانست. نتایج به دست آمده توسط روش پیشنهادی روی ۵۹ تصویر، میانگین خطای ۱/۲۸، حداقل خطای ۰/۰۱ و حداکثر خطای ۳/۲۹ را در محاسبه ایندکس جمجمه نشان می دهد که با نتایج به دست آمده در یکی از مطالعات پیشین (۲۵) (که کمترین و بیشترین خطا برای پارامتر CI به ترتیب ۱/۷۹ و ۷/۵۱ درصد گزارش شده است) قابل مقایسه است. به کارگیری روش خودکار پیشنهاد شده می‌تواند منجر به کاهش تشعشع دریافتی، حفظ فاصله اجتماعی در پاندمی کرونا و کاهش هزینه مراجعه به مراکز درمانی شود. نتایج به دست آمده توسط روش پیشنهادی، دقت قابل قبولی را در محاسبه ایندکس جمجمه نشان می‌دهد. با توجه به دقت قابل قبول روش پیشنهاد شده و سهولت انجام آن، این روش می‌تواند در تشخیص و پایش درمان شیرخواران مبتلا به کرانیوسینوستوز ساژیتال نقش داشته باشد. رویکرد پیشنهادی ما در این مطالعه بدون نظارت است و نیازمند فاز آموزش (و به تبع آن داده‌های آموزشی) نیست و توانایی تعمیم به مجموعه داده‌های مختلف می‌تواند به عنوان قدرت رویکرد پیشنهادی در نظر گرفته شود.

همان‌طور که پیشتر اشاره شد تکنیک هوشمند پیشنهادی بر خلاف شبکه‌های عصبی عمیق، به داده‌های آموزشی نیاز ندارد و تنها چند پارامتر مانند تعداد کاندیداهای جواب، ماکزیمم تعداد تکرار، دمای اولیه و نرخ کاهش دما باید از پیش تعیین شوند. در مقایسه تعداد پارامترهای شبکه عصبی عمیق بسیار زیاد و با توجه به معماری شبکه مشخص می‌شود. لازم به ذکر است که فرآیند آموزش شبکه‌های عصبی عمیق نیازمند مجموعه داده‌های آموزشی بزرگ (و پروسه‌ای زمان بر) است که با توجه به شیوع نسبتاً پایین کرانیوسینوستوز در جامعه، مشکلاتی را در فرایند آموزش موفق شبکه‌های عمیق ایجاد خواهد کرد.

محدودیت‌ها

در این مطالعه، بیماران تنها از میان مراجعه‌کنندگان به بیمارستان کودکان مفید انتخاب شده‌اند که ممکن است روی نتایج تاثیرگذار باشد. در مطالعات آتی تلاش خواهیم کرد که با افزایش تعداد بیماران و همکاری با سایر مراکز درمانی فوق تخصصی اطفال، این مشکل را مرتفع کنیم.

نتیجه‌گیری

در این مطالعه، یک روش قطعه‌بندی هوشمند مبتنی بر الگوریتم شبیه‌سازی تبریدی برای اندازه‌گیری ایندکس جمجمه با استفاده از تصاویر دیجیتال سر شیرخواران مبتلا به کرانیوسینوستوز ساژیتال پیشنهاد دادیم که به نظر می‌رسد این تکنیک قادر به برآورد شاخص جمجمه است.

تشکر و قدردانی

نویسندگان مقاله از مرکز تحقیقات جراحی اطفال برای حمایت از این پروژه تشکر و قدردانی می‌کنند.

ملاحظات اخلاقی

این مطالعه در کمیته اخلاق در پژوهش پژوهشکده سلامت کودکان- دانشگاه علوم پزشکی شهید بهشتی بررسی و با کد اخلاق IR.SBMU.RICH.REC.1401.004 ثبت شده است.

تعارض منافع

نویسندگان، تعارض منافعی را گزارش نکرده‌اند.

[Downloaded from pejouhesh.sbmu.ac.ir on 2026-11-24]

[DOR: 20.1001.1.17355311.1402.47.1.6.5]

References

1. Garrocho-Rangel A, Manríquez-Olmos L, Flores-Velázquez J, Rosales-Berber M-Á, Martínez-Rider R, Pozos-Guillén A. Non-syndromic craniosynostosis in children: Scoping review. Medicina Oral, Patología Oral y Cirugía Bucal. 2018;23(4):e421.

2. Kamdar MR, Gomez RA, Ascherman JA. Intracranial volumes in a large series of healthy children. Plastic and reconstructive surgery. 2009;124(6):2072-5.

3. Proctor MR, Meara JG. A review of the management of single-suture craniosynostosis, past, present, and future: JNSPG 75th Anniversary Invited Review Article. Journal of Neurosurgery: Pediatrics. 2019;24(6):622-31.

4. Proctor MR. Endoscopic craniosynostosis repair. Translational pediatrics. 2014;3(3):247.

5. Sabeti M, Boostani R, Moradi E, Shakoor MH. Machine learning-based identification of craniosynostosis in newborns. Machine Learning with Applications. 2022;8:100292.

6. Sabeti M, Boostani R, Shakoor M, Moradi E, Mohammadi H. An efficient image segmentation scheme for determination of cranial index in scaphocephalic patients. Intelligence-Based Medicine. 2022:100074.

7. Seruya M, Oh AK, Boyajian MJ, Myseros JS, Yaun AL, Keating RF, et al. Age at initial consultation for craniosynostosis: comparison across different patient characteristics. Journal of Craniofacial Surgery. 2013;24(1):96-8.

8. Stull K, Kenyhercz M, Tise M, L'Abbé E, Tuamsuk P. The craniometric implications of a complex population history in South Africa. Biological Distance Analysis: Elsevier; 2016. p. 245-63.

9. Bhalodia R, Dvoracek LA, Ayyash AM, Kavan L, Whitaker R, Goldstein JA. Quantifying the severity of metopic craniosynostosis: a pilot study application of machine learning in craniofacial surgery. The Journal of craniofacial surgery. 2020;31(3):697.

10. Yektaie MA, Ghasemi Z, Hezaveh SH, Aalamifar F, Seifabadi R, Linguraru MG, editors. Photographic cranial shape analysis using deep learning. Medical Imaging 2021: Computer-Aided Diagnosis; 2021: International Society for Optics and Photonics.

11. Kumar SN, Fred AL, Varghese PS. An overview of segmentation algorithms for the analysis of anomalies on medical images. Journal of Intelligent Systems. 2020;29(1):612-25.

12. Memiş A, Varlı S, Bilgili F. Computerized 2D detection of the multiform femoral heads in magnetic resonance imaging (MRI) sections with the integro-differential operator. Biomedical Signal Processing and Control. 2019;54:101578.

13. Memiş A, Varlı S, Bilgili F. Semantic segmentation of the multiform proximal femur and femoral head bones with the deep convolutional neural networks in low quality MRI sections acquired in different MRI protocols. Computerized Medical Imaging and Graphics. 2020;81:101715.

14. Wan Zaki WMD, Ahmad Fauzi MF, Besar R, editors. A new approach of skull fracture detection in CT brain images. International Visual Informatics Conference; 2009: Springer.

15. Persing J, James H, Swanson J, Kattwinkel J, Practice Co, Medicine A, et al. Prevention and management of positional skull deformities in infants. Pediatrics. 2003;112(1):199-202.

16. Tamilselvan KS, Murugesan G. Image Segmentation. Medical and Biological Image Analysis. 2018;1.

17. Sharma N, Aggarwal LM. Automated medical image segmentation techniques. Journal of medical physics/Association of Medical Physicists of India. 2010;35(1):3.

18. Liu Y, Xie Z, Liu H. Fast and robust ellipse detector based on edge following method. IET Image Processing. 2019;13(13):2409-19.

19. Libuda L, Grothues I, Kraiss K-F. Ellipse detection in digital image data using geometric features. Advances in computer graphics and computer vision: Springer; 2007. p. 229-39.

20. Gonzalez RC. Digital image processing: Pearson education india; 2009.

21. Tan CM. Simulated annealing: BoD–Books on Demand; 2008.

22. Sabeti M, Boostani R, Davoodi B. Improved particle swarm optimisation to estimate bone age. IET Image Processing. 2018;12(2):179-87.

[Downloaded from pejouhesh.sbmu.ac.ir on 2026-11-24]

[DOR: 20.1001.1.17355311.1402.47.1.6.5]

23. Fearon JA, Ditthakasem K, Herbert M, Kolar J. An appraisal of the cephalic index in sagittal craniosynostosis, and the unseen third dimension. Plastic and Reconstructive Surgery. 2017;140(1):138-45.

24. Ruiz-Correa S, Sze RW, Starr JR, Lin H-TJ, Speltz ML, Cunningham ML, et al. New scaphocephaly severity indices of sagittal craniosynostosis: a comparative study with cranial index quantifications. The Cleft palate-craniofacial journal. 2006;43(2):211-21.

25. Schaaf H, Wilbrand J-F, Boedeker R-H, Howaldt H-P. Accuracy of photographic assessment compared with standard anthropometric measurements in nonsynostotic cranial deformities. The Cleft palate-craniofacial journal. 2010;47(5):447-53.

26. Callejas Pastor CA, Jung I-Y, Seo S, Kwon SB, Ku Y, Choi J. Two-dimensional image-based screening tool for infants with positional cranial deformities: A machine learning approach. Diagnostics. 2020;10(7):495.

27. Bookland MJ, Ahn ES, Stoltz P, Martin JE. Image processing and machine learning for telehealth craniosynostosis screening in newborns. Journal of Neurosurgery: Pediatrics. 2021;27(5):581-8.

28. Smith K, Politte D, Reiker G, Nolan TS, Hildebolt C, Mattson C, et al., editors. Automated measurement of skull circumference, cranial index, and braincase volume from pediatric computed tomography. 2013 35th Annual International Conference of the IEEE Engineering in Medicine and Biology Society (EMBC); 2013: IEEE.

29. You L, Zhang G, Zhao W, Greives M, David L, Zhou X. Automated sagittal craniosynostosis classification from CT images using transfer learning. Clinics in surgery. 2020;5.

[Downloaded from pejouhesh.sbmu.ac.ir on 2026-11-24]

[DOR: 20.1001.1.17355311.1402.47.1.6.5]