Pejouhesh dar Pezeshki (i.e., Research in Medicine) **Original Article**

The Quarterly Journal of School of Medicine, Shahid Beheshti University of Medical Sciences 2023; Vol. 47; No. 2

The Effect of Intratesticular Injection of Conditioned Medium Obtained from Human Amniotic Membrane Mesenchymal Stem Cells on Spermatogenesis Recovery of Mice Contralateral Testis Following Unilateral Spermatic Cord Torsion / Detorsion Injury

Farnaz Khadivi[2*], Mahya Ramesh[1], Tayebeh Rastegar[1], Maryam Fakhraei Farooji[1]

1. Department of Anatomy, School of Medicine, Tehran University of Medical Sciences, Tehran, Iran.
2. Department of Anatomy, School of Medicine, Shahrekord University of Medical Sciences, Shahrekord, Iran.

Received: December 06, 2022; Accepted: February 25, 2023

Abstract

Background and Aim: Testicular torsion leads the a disorder of contralateral testicular function in addition to destructive effects on the ipsilateral testicle through the impairment of the blood- testis barrier, release of sperm into the blood, activation of immune responses, and production of anti-sperm antibody. Detorsion surgery also resulted in inflammatory reactions and the production of reactive oxygen species (ROS), which was finally accompanied by the destruction of the contralateral testicular tissue and infertility. The application of mesenchymal stem cells conditioned medium recently has been considered in the treatment of male infertility due to the presence of various growth factors and anti-inflammatory properties. The aim of this study was to evaluate the effect of conditioned medium derived from human amniotic membrane mesenchymal stem cells on the promotion of spermatogenesis and sperm chromatin structure in the contralateral testis following the torsion of the unilateral spermatic cord.

Methods: In this experimental study 40 adult male NMRI mice were randomly divided into 4 groups. Control group without surgical intervention. Left spermatic cord torsion / detorsion group. Negative control group: torsion / detorsion surgery and injection of culture medium into the left testis. Treatment group: torsion / detorsion surgery and injection of conditioned medium derived from human amniotic membrane mesenchymal stem cells into the left testis. The Histomorphometric evaluation of the right testicle was done by preparation of tissue sections and hematoxylin and eosin (H&E) staining. This evaluation included counting different cells of testicular tissue, the number of seminiferous tubules per field, measurement of outer diameter and epithelium thickness of tubules, Johnson's score, and tubules spermatogenic criteria by Image J software. Also, semen samples were prepared from the cauda epididymis and toluidine blue staining was performed for evaluation of sperm chromatin integrity. One- way analysis of variance (ANOVA) and Tukey's test were performed for comparisons between groups, p-value less than 0.05 ($P \leq 0.05$) is statistically significant.

Results: The number of spermatogonial cells, primary spermatocyte, spermatid, Sertoli, Leydig, Johnson's score, outer diameter and thickness of seminiferous tubules germinal epithelium, TDI, SPI, MI, and the diameter of the spermatogonial cell nucleus in right testis significantly decreased in the torsion / detorsion group ($P < 0.01$). A remarkable improvement in the above parameters was observed after treatment with the conditioned medium in comparison with the torsion / detorsion group, although there was a significant difference as compared to the control group ($P < 0.01$). The percentage of sperms with abnormal chromatin in the spermatic cord torsion / detorsion group increased significantly compared to the control group (19.6 ± 8.54) ($P < 0.001$). A significant improvement in the sperm chromatin structure was observed compared to the torsion/ detorsion group after treatment (14.4 ± 3.6) ($P < 0.05$).

Conclusion: It seems that Conditioned medium derived from human amniotic membrane mesenchymal stem cells leadsto a relative improvement in sperm chromatin and spermatogenic indices of the contralateral testicular tissue after unilateral ischemia / reperfusion injury of the spermatic cord.

Keywords: Torsion / detorsion; Human amniotic membrane mesenchyma stem cells; Spermatic cord; Contralateral testis; Ischemia / reperfusion injury; Conditioned medium

Please cite this article as: Khadivi F, Ramesh M, Rastegar T, Fakhraei Farooji M. The Effect of Intratesticular Injection of Conditioned Medium Obtained from Human Amniotic Membrane Mesenchymal Stem Cells on Spermatogenesis Recovery of Mice Contralateral Testis Following Unilateral Spermatic Cord Torsion / Detorsion Injury. Pejouhesh dar Pezeshki. 2023;47(2):23-35.

[*]**Corresponding Author:** Farnaz Khadivi; **Email:** farnazkhadivi031@gmail.com

Department of Anatomy, School of Medicine, Shahrekord University of Medical Sciences, Shahrekord, Iran.

فصلنامه علمی-پژوهشی دانشکده پزشکی، دانشگاه علوم پزشکی و خدمات بهداشتی-درمانی شهید بهشتی
دوره ۴۷، شماره ۲، سال ۱۴۰۲ شمسی، صفحات ۲۳ تا ۳۵

اثر تزریق داخل بیضه‌ای عصاره کشت سلول‌های بنیادی مزانشیمی پرده آمنیون انسان بر اسپرماتوژنز بیضه طرف مقابل موش سوری به دنبال تورشن/ دتورشن طناب اسپرماتیک

فرناز خدیوی[۲*]، محیا رمش[۱]، طیبه رستگار[۱]، مریم فخرایی فاروجی[۱]

۱- گروه آناتومی، دانشکده پزشکی، دانشگاه علوم پزشکی تهران، تهران، ایران.
۲- گروه آناتومی، دانشکده پزشکی، دانشگاه علوم پزشکی شهرکرد، شهرکرد، ایران.

تاریخ دریافت: ۱۴۰۱/۰۹/۱۵ تاریخ پذیرش: ۱۴۰۱/۱۲/۰۶

چکیده

سابقه و هدف: تورشن بیضه علاوه بر اثر مخرب بر بیضه همان طرف، از طریق تخریب سد خونی- بیضه‌ای، رها شدن اسپرم به داخل خون، فعال‌سازی پاسخ‌های ایمنی و تولید آنتی‌بادی ضداسپرم سبب اختلال در عملکرد بیضه سمت مقابل نیز می‌شود. جراحی دتورشن نیز منجر به ایجاد واکنش‌های التهابی و تولید گونه‌های فعال اکسیژن شده که در نهایت با تخریب بافت بیضه ناباروری همراه است. امروزه استفاده از عصاره کشت سلول‌های بنیادی مزانشیمی به دلیل دارا بودن فاکتورهای رشد مختلف و خواص ضدالتهابی در درمان ناباروری مردان مورد توجه قرار گرفته است. هدف از این مطالعه ارزیابی اثر عصاره کشت مشتق از سلول‌های بنیادی مزانشیمی پرده آمنیون انسان بر پیشبرد اسپرماتوژنز و ساختار کروماتین اسپرم بیضه سمت مقابل به دنبال تورشن یک طرفه طناب اسپرماتیک بود.

روش کار: در این مطالعه تجربی ۴۰ سر موش سوری نر بالغ به طور تصادفی به چهار گروه آزمایشی تقسیم شدند. گروه کنترل بدون مداخله جراحی. گروه تورشن/ دتورشن طناب اسپرماتیک سمت چپ. گروه کنترل منفی: جراحی تورشن/ دتورشن همراه با تزریق محیط کشت به بیضه چپ. گروه درمان: جراحی تورشن/ دتورشن همراه با تزریق عصاره کشت سلول‌های بنیادی مزانشیمی پرده آمنیون انسان به بیضه چپ. ارزیابی هیستومورفومتریک بیضه سمت راست با تهیه مقاطع بافتی و رنگ‌آمیزی هماتوکسیلین و ائوزین (H&E) انجام شد. این ارزیابی شامل شمارش سلول‌های مختلف بافت بیضه، تعداد لوله‌های سمینی‌فروس در هر فیلد، اندازه‌گیری قطر خارجی و ضخامت اپی‌تلیوم لوله‌ها، Johnsen score و شاخص‌های اسپرماتوژنیک لوله‌ها به کمک نرم‌افزار Image J است. همچنین، نمونه اسپرم از دم اپی‌دیدیم تهیه شد و رنگ‌آمیزی تولوئیدین بلو برای بررسی انسجام کروماتین اسپرم انجام شد. آنالیز واریانس یک طرفه (ANOVA) و آزمون توکی برای مقایسات بین گروهی انجام شد، $P \leq ۰/۰۵$ از نظر آماری معنادار است.

یافته‌ها: تعداد سلول‌های اسپرماتوگونی، اسپرماتوسیت اولیه، اسپرماتید، سرتولی، لیدیگ، همچنین Johnsen score، قطر خارجی، ضخامت اپی‌تلیوم زایای لوله‌های سمینی فروس TDI، SPI، MI و قطر هسته سلول‌های اسپرماتوگونی بیضه سمت راست در گروه تورشن/ دتورشن به صورت معناداری کاهش یافت ($P < ۰/۰۱$). پس از درمان با عصاره کشت، بهبودی قابل توجی در پارامترهای بالا در مقایسه با گروه تورشن/ دتورشن مشاهده شد. گرچه همچنان اختلاف معناداری در مقایسه با گروه کنترل مشاهده گشت ($P < ۰/۰۱$). میزان درصد اسپرم‌های دارای کروماتین غیرطبیعی در گروه تورشن/ دتورشن طناب اسپرماتیک افزایش معناداری در مقایسه با گروه کنترل یافت (۸/۵۴ ± ۱۹/۶) ($P < ۰/۰۰۱$). بهبودی قابل توجهی در ساختار کروماتین اسپرم در مقایسه با گروه تورشن/ دتورشن پس از درمان مشاهده شد(۳/۶ ± ۱۴/۴) ($P < ۰/۰۵$).

نتیجه‌گیری: به نظر می‌رسد عصاره کشت مشتق از سلول‌های بنیادی مزانشیمی پرده آمنیون انسان به بهبودی نسبی ساختار کروماتین اسپرم و شاخص‌های اسپرماتوژنیک بافت بیضه سمت مقابل به دنبال آسیب ایسکمی/ ریپرفیوژن یک طرفه طناب اسپرماتیک منجر شده است.

واژگان کلیدی: تورشن/ دتورشن؛ سلول‌های بنیادی مزانشیمی پرده آمنیون انسان؛ طناب اسپرماتیک؛ بیضه سمت مقابل؛ آسیب ایسکمی- ریپرفیوژن؛ عصاره کشت

به این مقاله، به صورت زیر استناد کنید:

Khadivi F, Ramesh M, Rastegar T, Fakhraei Farooji M. The Effect of Intratesticular Injection of Conditioned Medium Obtained from Human Amniotic Membrane Mesenchymal Stem Cells on Spermatogenesis Recovery of Mice Contralateral Testis Following Unilateral Spermatic Cord Torsion / Detorsion Injury. Pejouhesh dar Pezeshki. 2023;47(2):23-35.

*نویسنده مسئول مکاتبات: فرناز خدیوی؛ آدرس پست الکترونیکی: farnazkhadivi031@gmail.com
گروه آناتومی، دانشکده پزشکی، دانشگاه علوم پزشکی شهرکرد، شهرکرد، ایران.

CC BY NC

مقدمه

تورشن یک طرفه بیضه یکی از اورژانس‌های اورولوژیکی است که اغلب در کودکان و نوجوانان پسر (یک مورد از ۴۰۰۰ پسر) اتفاق می‌افتد، علایم این اختلال شامل درد حاد کیسه بیضه، تهوع و استفراغ است (۳-۱). تشخیص زودهنگام و انجام جراحی دتورشن در جلوگیری از آسیب بافت بیضه و ناباروری ناشی از ان بسیار مهم است (۴). مکانیسم پاتولوژیک اولیه تورشن/ دتورشن بیضه آسیب ایسکمی/ ریپرفیوژن است. به عبارتی چرخش بیضه حول محور طولی طناب اسپرماتیک منجر به کاهش جریان خون و ایجاد شرایط ایسکمیک می‌شود (۵). پس از انجام جراحی دتورشن، جریان خون دوباره به بافت بیضه برقرار شده که این تغییر سبب فراخوانی نوتروفیل‌ها به سمت بافت بیضه و آزاد شدن سیتوکین‌های پیش‌التهابی می‌شود (۸-۶). نوتروفیل‌ها پس از استقرار در بافت، مقدار زیادی گونه‌های اکسیژن فعال تولید می‌کنند (۹). گونه‌های اکسیژن فعال بر ساختار و عملکرد سلول‌های رده زایا اثر گذاشته و با آپوپتوز آنها به اختلال در فرآیند اسپرم‌زایی بیضه مبتلا منجر می‌شوند (۱۰). ایسکمی ایجاد شده بر اثر تورشن یک طرفه بیضه، عملکرد سد خونی- بیضه‌ای را نیز مختل می‌کند (۵). در نتیجه، اسپرم به داخل جریان خون آزاد شده که منجر به فعال شدن سیستم ایمنی بدن و تولید آنتی‌بادی‌های ضد اسپرم می‌شود. به دنبال این وقایع سلول‌های اسپرماتوگونی بیضه سمت مقابل نیز در معرض خطر قرار می‌گیرند (۱۳-۱۱). با توجه به موارد یاد شده، تورشن یک طرفه طناب اسپرماتیک نه تنها دارای اثر منفی بر اسپرماتوژنز بیضه همان سمت است، بلکه روی عملکرد بیضه سمت مقابل نیز اثر گذاشته و به نقص در اسپرم‌زایی، تغییرهای بیوشیمیایی و بافتی منجر می‌شود (۱۶-۱۴). افزایش قابل توجه آپوپتوز سلول‌های رده اسپرماتوژنیک، کاهش تعداد و تحرک اسپرم، ادم، احتقان مویرگی و خونریزی بافت بیضه به دنبال آسیب تورشن/ دتورشن یک طرفه طناب اسپرماتیک سمت مقابل گزارش شده است (۱۲، ۱۴). از آنجا که این عوامل به ناباروری منجر می‌شوند، حفظ عملکرد بیضه امری بسیار مهم در نظر گرفته شده است (۱۳، ۱۵).

مطالعه‌های گسترده‌ای اثر درمانی سلول‌های بنیادی مزانشیمی را در بیماری‌های دژنراتیو مختلف از جمله ناباروری مردان تأیید کرده‌اند (۱۹-۱۷). این امر به ظرفیت تمایزی بالا، توزیع گسترده بافتی، اثر پاراکرینی و ترمیمی (۲۰، ۲۱)، خواص ضدآپوپتوزی، ضد فیبروتیک، ضد التهابی و ضد میکروبی این سلول‌ها نسبت داده شده است (۲۲، ۲۳). سلول‌های بنیادی مزانشیمی مسئول اجرا ماتریکس خارج سلولی، سایتوکاین‌های مختلف و فاکتورهای رشد مانند فاکتور رشد اپی درمی[1]، فاکتور رشد فیبروبلاستی[2]، فاکتور رشد هپاتوسیتی[3] و فاکتور رشد اندوتلیال عروقی[4] هستند (۲۸-۲۴). به دلیل دارا بودن تعداد زیاد سلول‌های بنیادی مزانشیمی، دسترسی آسان، عدم تومورزایی، سازگاری بافتی بالا، ایمنی‌زایی کم و نداشتن مسائل اخلاقی پرده آمنیون انسان در مقایسه با دیگر منابع سلول‌های بنیادی، مزانشیمی جایگاه ویژه‌ای پیدا کرده است (۳۳-۲۹). در مطالعات اخیر از عصاره کشت سلول‌های بنیادی مزانشیمی برای درمان بیماری‌های دژنراتیو به جای پیوند این سلول‌ها استفاده می‌شود. عصاره کشت سلول‌های بنیادی مزانشیمی اغلب ویژگی‌های این سلول‌ها را داراست (۳۴). برای نگهداری نیازی به استفاده از عوامل حفاظت انجمادی سمی ندارند و می‌توان آنها را طولانی‌مدت و بدون از دست دادن خواص شان نگهداری کرد (۳۵). همچنین این درمان‌های غیر سلولی فاقد خطر انکوژنیک، تقسیم سلولی کنترل نشده، تشکیل آمبولی و انتقال عفونت هستند (۳۶). "عصاره کشت سلول‌های بنیادی مزانشیمی حاوی اگزوزوم‌ها و دیگر ترشحات پاراکرینی است که در بهبود بافتی نقش دارند" (۳۷). در واقع سیتوکین‌ها، فاکتورهای رشد، لیپیدهای سیگنال‌دهنده، mRNAها و miRNAهای موجود در آنها، سلول‌های بنیادی ساکن بافت را قادر می سازند تا به انواع سلول‌های بافت آسیب دیده تمایز پیدا کنند (۳۸). اگرچه مطالعه‌های فراوانی اثر سلول‌های بنیادی مزانشیمی را در بهبود عملکرد بافت بیضه بیماران آزواسپرمی تأیید کرده‌اند، تاکنون مطالعه‌ای در زمینه ارزیابی اثر عصاره کشت مشتق از سلول‌های

[1]. Epidermal Growth Factor (EGF)
[2]. Fibroblast Growth Factors (FGF)
[3]. Hepatocyte Growth Factor (HGF)
[4]. Vascular Endothelial Growth Factor (VEGF)

بنیادی مزانشیمی پرده آمنیون در بهبود اسپرماتوژنز بیضه سمت مقابل انجام نشده است. بنابراین، هدف از مطالعه اخیر بررسی اثر بخشی عصاره کشت مشتق از سلول‌های بنیادی مزانشیمی پرده آمنیون بر پیشبرد اسپرماتوژنز و ساختار کروماتین اسپرم بیضه سمت مقابل به دنبال آسیب ایسکمی/ ریپرفیوژن یکطرفه طناب اسپرماتیک است. این مطالعه در پاییز سال ۱۴۰۰ در بخش بافت‌شناسی دانشکده پزشکی دانشگاه علوم پزشکی تهران انجام شده است.

روش کار

حیوانات آزمایشگاهی:

مطالعه تجربی حاضر روی ۴۰ سر موش سوری نر بالغ نژاد NMRI سن ۷-۵ هفته و وزن ۳۰-۲۵ گرم انجام شد. در صورت بروز خونریزی یا هرگونه عفونت در مکان جراحی موش‌ها از مطالعه خارج شدند. حیوانات در شرایط استاندارد آزمایشگاهی مانند چرخه ۱۲ ساعت تاریکی/ روشنایی، دمای ۲۴-۲۲ درجه سانتی‌گراد، رطوبت ۵۰ درصد محیط و دسترسی آزاد به آب و غذا نگهداری شدند. تمام مراحل انجام مطالعه با رعایت دستورالعمل‌های کمیته اخلاق دانشگاه علوم پزشکی تهران و با کد اخلاق IR.TUMS.AEC.1401.016انجام شد. حیوانات به صورت تصادفی در چهار گروه ده‌تایی به شرح زیر تقسیم شدند (۳۹، ۴۰).

۱- گروه کنترل: هیچ‌گونه مداخله جراحی در موش‌های این گروه انجام نشد.

۲- گروه تورشن/ دتورشن طناب اسپرماتیک: طناب اسپرماتیک سمت چپ ۷۲۰ درجه و در خلاف جهت عقربه‌های ساعت چرخانده شد و پس از گذشت دو ساعت به حالت آناتومیک اولیه بازگردانده شد.

۳- گروه کنترل منفی: طناب اسپرماتیک سمت چپ ۷۲۰ درجه در خلاف جهت عقربه‌های ساعت چرخانده شد. ۳۰ دقیقه قبل از جراحی دتورشن، ده میکرولیتر محیط کشت به داخل بیضه تزریق شد.

۴- گروه درمان: طناب اسپرماتیک سمت چپ ۷۲۰ درجه در خلاف جهت عقربه‌های ساعت چرخانده شد. ۳۰ دقیقه قبل از جراحی دتورشن، ده میکرولیتر عصاره کشت مشتق از سلول‌های بنیادی مزانشیمی پرده آمنیون انسان به داخل بیضه تزریق شد (۴۱).

حیوانات بر اساس گروه‌بندی بالا به مدت یک سیکل اسپرماتوژنز (۵ هفته)، در خانه حیوانات دانشگاه علوم پزشکی تهران نگهداری شدند (۴۱). بیضه سمت راست در طول عمل جراحی در تمام گروه‌های مطالعه شده دست نخورده باقی ماند و در تمامی گروه‌ها برای ارزیابی‌های هیستوپاتولوژیک بررسی شد (۱۳).

القای مدل تورشن/ دتورشن بیضه:

جراحی در شرایط کاملاً استریل و تحت بیهوشی با کتامین هیدروکلراید با دوز ۱۰۰ میلی‌گرم بر کیلوگرم و زایلازین با دوز ۱۰ میلی‌گرم بر کیلوگرم به صورت داخل صفاقی و تک دوز انجام شد. کیسه بیضه سمت چپ و نواحی نزدیک به آن تراشیده و ضدعفونی شد. برای اعمال تورشن یک طرفه طناب اسپرماتیک، برش خط میانی بر روی کیسه بیضه سمت چپ ایجاد شد. طناب اسپرماتیک سمت چپ ۷۲۰ درجه خلاف جهت عقربه‌های ساعت به مدت دو ساعت چرخانده شد. تونیکا آلبوژینه و دارتوس موقتا به هم بخیه شدند (برای تثبیت وضعیت تورشن). پس از گذشت دو ساعت، برای برگردان بیضه‌ها به حالت اولیه، بیضه‌های ایسکمیک سمت چپ ۷۲۰ درجه در جهت عقربه‌های ساعت چرخانده شد و به مکان آناتومیک اولیه خود درون کیسه بیضه باز گردانده شدند (۴۲).

تهیه عصاره کشت سلول‌های بنیادی مزانشیمی مشتق از پرده آمنیون انسان:

در ابتدا پرده آمنیون از کوریون جدا شد و شست‌وشو با محلول سرم فیزیولوژی استریل انجام شد. پرده آمنیون به صورت مکانیکی به قطعه‌های مساوی تقسیم و شست‌وشوی قطعات بافتی به کمک PBS (Phosphate- Buffered Saline) حاوی پنی سیلین/ استرپتومایسین انجام شد. قطعه‌های بافتی در محیط کشت حاوی ۰/۵ میلی‌گرم در میلی‌لیتر کلاژناز نوع IV به مدت ۱۵ دقیقه در دمای ۳۷ درجه سانتی‌گراد انکوبه شدند. پس از سانتریفیوژ سوسپانسیون حاصله، سلول‌های بنیادی مزانشیمی پرده آمنیون انسان تا رسیدن به تراکم سلولی ۸۰ تا ۹۰ درصد

(پاساژ سوم) کشت داده شدند. در انتهای پاساژ سوم محیط کشت تخلیه و سه بار شست‌وشو انجام شد. سپس به سلول‌ها محیط کشت فاقد سرم افزوده شد و سلول‌ها در محیط جدید به مدت ۴۸ ساعت کشت داده شدند. محیط رویی سلول‌ها جمع آوری شد، توسط فیلتر ۰/۲۲ میکرومتری فیلتر شد و برای حذف سلول‌های باقی‌مانده سانتریفیوژ انجام شد. در نهایت، الیکوت‌سازی عصاره کشت تغلیظ شده حاصله انجام شد و در دمای ۸۰- درجه سانتی‌گراد تا زمان استفاده نگه‌داری شد (۴۳).

رنگ‌آمیزی هماتوکسیلین و ائوزین:

پس از قربانی کردن موش‌ها، بیضه سمت راست سریعا جدا شد و به مدت ۲۴ ساعت در محلول فرمالین ۱۰ درصد فیکس شدند. سپس مراحل پاساژ بافتی انجام شد. پس از قالب‌گیری با پارافین، از بلوک‌های بافتی برش‌های سریال با ضخامت ۵ میکرومتر تهیه و رنگ‌آمیزی هماتوکسیلین و ائوزین انجام شد. برش‌های بافت بیضه با استفاده از میکروسکوپ نوری بررسی شدند. شمارش سلول‌های اسپرماتوگونی، اسپرماتوسیت اولیه،اسپرماتید، لیدیگ و سرتولی انجام شد و تعداد آنها حداقل در ۳۰ مقطع از لوله‌های سمینی فرس برای هر نمونه تعیین شد. قطر خارجی، ارتفاع اپی‌تلیوم لوله‌های سمنی فروس، تعداد لوله‌های سمنی فروس در هر فیلد، ضخامت غشا پایه لوله‌ها و شاخص‌های SND، TDI، SPI وMI با استفاده از نرم‌افزارهای Image J و Johnsen score نیز تعیین شد (۴۴).

رنگ‌آمیزی تولوئیدین بلو:

این رنگ‌آمیزی برای تعیین درصد تراکم کروماتین غیرطبیعی اسپرم استفاده شد. از نمونه سیمن دم اپی‌دیدیم اسمیر تهیه شد، لام‌ها به مدت یک ساعت در اتانول- استون ۹۶درصد و در دمای چهار درجه سانتی‌گراد فیکس شدند. سپس به کمک HCl در دمای چهار درجه سانتی‌گراد به مدت پنج دقیقه هیدرولیز شدند. سه بار شست‌وشو با آب مقطر انجام شد و در نهایت با تولوئیدین بلو ۰/۰۵ درصد به مدت پنج دقیقه در دمای اتاق رنگ‌آمیزی انجام شد (۴۵). ارزیابی با میکروسکوپ نوری معمولی و با بزرگنمایی ۴۰۰× انجام شد و حداقل ۳۰۰ اسپرم در نواحی مختلف هر لام شمارش شد. رنگ آبی روشن نشان‌دهنده اسپرم‌های سالم با انسجام کروماتین مناسب و سر اسپرم با رنگ آبی تیره بیانگر اسپرم‌های با ساختار کروماتین غیر طبیعی است.

آنالیز آماری:

تجزیه و تحلیل داده‌ها به کمک نرم‌افزار SPSS انجام شد. تمامی داده‌ها به صورت میانگین ± انحراف معیار گزارش شدند. ارزیابی توزیع نرمال داده‌ها با آزمون کولموگروف اسمیرنوف انجام شد. برای مقایسه بین‌گروهی، آنالیز واریانس یک‌طرفه (ANOVA) و سپس آزمون توکی انجام شد، سطح معناداری داده‌ها $P \leq ۰/۰۵$ گزارش شد.

یافته‌ها

اثر عصاره کشت مشتق از سلول‌های بنیادی پرده آمنیون انسان بر سلول‌های رده اسپرماتوژنیک و سوماتیک بیضه سمت مقابل:

پس از رنگ‌آمیزی هماتوکسیلین و ائوزین شمارش سلول‌های اسپرماتوژنیک و سوماتیک بافت بیضه سمت مقابل در لوله‌های سمینی‌فروس انجام شد و حداقل ۳۰ لوله سمینی‌فروس در هر گروه ارزیابی شد. تعداد سلول‌های اسپرماتوگونی، اسپرماتوسیت اولیه، اسپرماتید، سرتولی و لیدیگ بیضه سمت مقابل در گروه تورشن/ دتورشن به طورصورت معناداری کاهش یافت ($P < ۰/۰۰۱$) (شکل ۱ و شکل ۲A). همان‌طور که در شکل ۱ مشاهده می‌شود تعداد سلول‌های اسپرماتوگونی، اسپرماتید ($P < ۰/۰۱$) و سرتولی ($P < ۰/۰۰۱$) بیضه سمت مقابل پس از تزریق عصاره کشت مشتق از سلول‌های بنیادی پرده آمنیون انسان به طور معناداری در مقایسه با گروه تورشن/ دتورشن افزایش یافت (شکل ۲B). درحالی‌که تعداد سلول‌های لیدیگ و اسپرماتوسیت اولیه در گروه درمان با عصاره کشت مشتق از سلول‌های بنیادی پرده آمنیون انسان در مقایسه با گروه تورشن/ دتورشن تفاوت معناداری نشان نداد. تعداد سلول‌های رده اسپرماتوژنیک در گروه تورشن/ دتورشن و درمان با عصاره کشت مشتق از سلول‌های بنیادی پرده آمنیون انسان همچنان تفاوت معناداری در مقایسه با گروه کنترل نشان داد ($P < ۰/۰۰۱$).

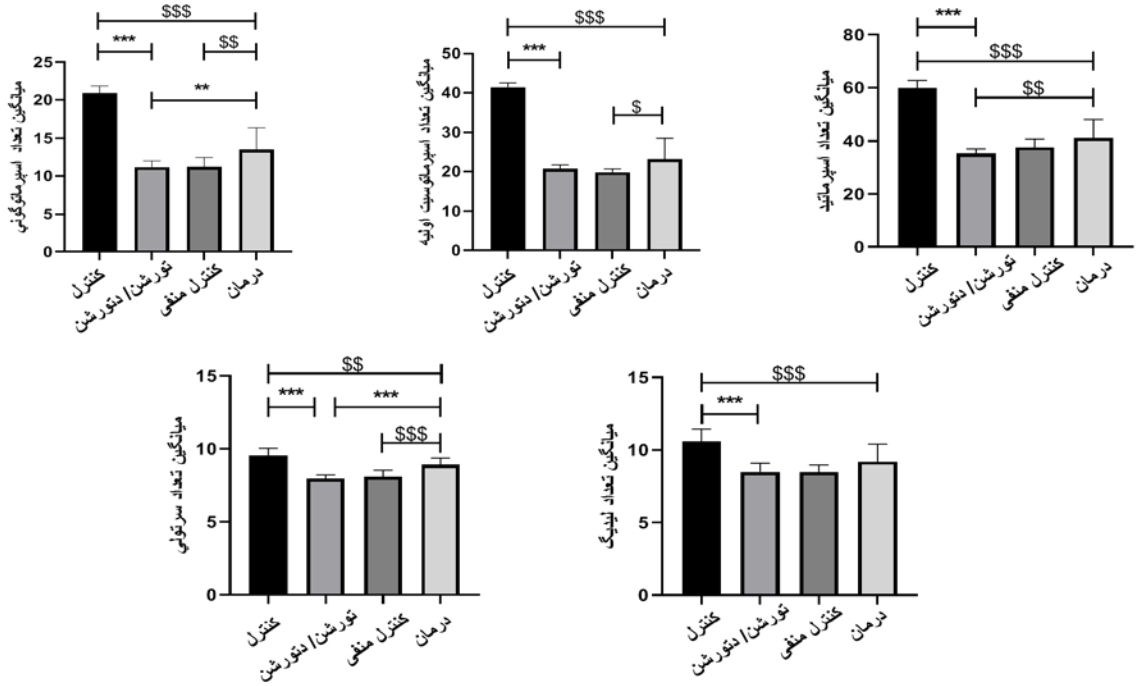

شکل ۱- نمودارهای مربوط به میانگین تعداد سلول‌های اسپرماتوگونی، اسپرماتوسیت اولیه، اسپرماتید، سرتولی و لیدیگ در گروه‌های مختلف (داده‌ها به صورت میانگین ± انحراف معیار گزارش شدند)

P < ۰/۰۰۱: *: تفاوت معنادار در مقایسه با گروه تورشن/ دتورشن**

P < ۰/۰۱: **: تفاوت معنادار در مقایسه با گروه تورشن/ دتورشن

P < ۰/۰۰۱: $$$: تفاوت معنادار در مقایسه با گروه درمان

P < ۰/۰۱: $$: تفاوت معنادار در مقایسه با گروه درمان

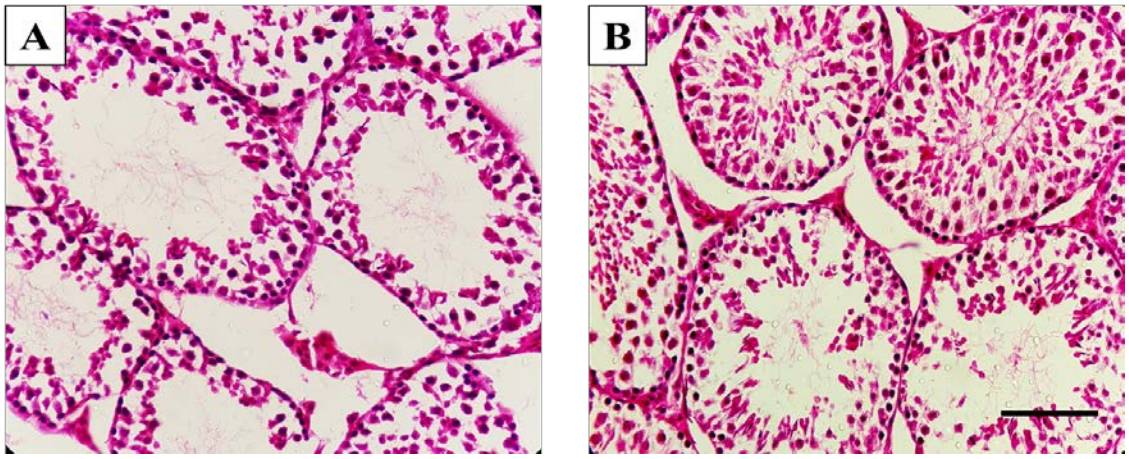

شکل ۲- مقاطع بافتی لوله‌های سمینی فروس بیضه رنگ‌آمیزی شده با هماتوکسیلین و ائوزین.

A: گروه تورشن / دتورشن طناب اسپرماتیک. کاهش تعداد سلول‌های رده اسپرماتوژنیک و سوماتیک، جداشدگی و افزایش ضخامت غشاء پایه لوله‌ها، همچنین آتروفی و بهم ریختگی ساختار بافتی در اپی تلیوم ژرمینال لوله‌های سمینی فروس مشاهده می‌شود.

B: گروه درمان با عصاره کشت مشتق از سلول‌های بنیادی مزانشیمی پرده آمنیون. بهبود ساختار بافتی در لوله‌های سمینی فروس و افزایش تعداد سلول‌های اسپرماتوژنیک در این گروه یافت شد. رنگ‌آمیزی هماتوکسیلین و ائوزین، بزرگنمایی X400.

اثر عصاره کشت مشتق از سلول‌های بنیادی پرده آمنیون انسان بر مشخصات مورفولوژیک لوله‌های سمینی فروس بیضه سمت مقابل:

تعداد لوله‌ها، قطر خارجی و ارتفاع اپی‌تلیوم لوله‌های سمینی فروس بیضه سمت مقابل در گروه تورشن/ دتورشن در مقایسه با گروه کنترل کاهش معناداری یافت (P < ۰/۰۱) (جدول ۱).

ارتفاع اپی‌تلیوم لوله‌های سمینی فروس بیضه سمت مقابل در گروه درمان افزایش معناداری در مقایسه با گروه تورشن/دتورشن نشان داد (P < ۰/۰۱). ضخامت غشاء پایه لوله‌های سمینی فروس در گروه درمان در مقایسه با گروه تورشن/ دتورشن کاهش معناداری یافت، ولی همچنان تفاوت معناداری در مقایسه با گروه کنترل مشاهده شد (P < ۰/۰۱). همچنان اختلاف قابل توجهی در مشخصات مورفولوژیک لوله‌های سمینی‌فروس بین گروه درمان و کنترل مشاهده شد (P < ۰/۰۱) (جدول ۱).

جدول ۱- مشخصات مورفولوژیک لوله‌های سمنی فروس در گروه‌های مختلف (میانگین ± انحراف معیار)

گروه	کنترل	تورشن/ دتورشن	کنترل منفی	درمان
قطر خارجی لوله‌های سمینی فروس (میکرومتر)	۲۰۱/۰۷ ± ۴/۷۹*,$	۱۷۲/۰۶ ± ۴/۶۷	۱۷۳/۷۵ ± ۲/۵۱	۱۷۵/۸۲ ± ۵/۷۸
ارتفاع اپی تلیوم لوله‌های سمینی فروس (میکرومتر)	۱۹/۷۳ ± ۳/۸۴*,$	۴۳/۳۴ ± ۳/۶۹	۴۲/۸۵ ± ۰/۹۴$	۵۶/۱۴ ± ۰/۹۸*
تعداد لوله‌های سمینی فروس در هر فیلد	۱۹/۸۶ ± ۰/۷۴*,$	۲۳/۴۶ ± ۰/۸۳	۲۴/۰۰ ± ۰/۸۴	۲۲/۶۰ ± ۲/۸۴
ضخامت غشا پایه لوله‌های سمینی فروس (میکرومتر)	۱/۹۲ ± ۰/۰۷*,$	۴/۳۰ ± ۰/۳۲$	۴/۵۹ ± ۰/۳۳$	۳/۸۸ ± ۰/۳۰

*** تفاوت معنادار در مقایسه با گروه پیچش/ واپیچش (P < ۰/۰۱)**

$ تفاوت معنادار در مقایسه با گروه درمان (P < ۰/۰۱)

اثر عصاره کشت مشتق از سلول‌های بنیادی پرده آمنیون انسان بر شاخص‌های اسپرماتوژنیک لوله‌های سمینی فروس بیضه سمت مقابل:

در شاخص Johnsen score بیضه سمت مقابل گروه تورشن/ دتورشن کاهش قابل توجهی در مقایسه با گروه کنترل مشاهده شد (P < ۰/۰۱). شاخص Johnsen score بیضه سمت مقابل در گروه درمان تفاوت معناداری در مقایسه با گروه تورشن/ دتورشن نشان داد (P < ۰/۰۱)، این درحالی‌است که همچنان اختلاف معناداری در مقایسه با گروه کنترل مشاهده شد (P < ۰/۰۰۱) (جدول ۲). اندازه قطر هسته سلول‌های اسپرماتوگونی، TDI، SPI، MI بیضه سمت مقابل در گروه تورشن/ دتورشن کاهش قابل توجهی در مقایسه با گروه کنترل نشان داد (P < ۰/۰۱). MI، درصد SPI و TDI در لوله‌های سمینی‌فروس بیضه سمت مقابل پس از تزریق عصاره کشت مشتق از سلول‌های بنیادی پرده آمنیون انسان بهبودی معناداری در مقایسه باگروه تورشن/ دتورشن نشان دادند (P < ۰/۰۰۱). بر اساس یافته‌های گزارش شده در جدول ۲، با وجود بهبودی حاصله در شاخص‌های اسپرماتوژنیک لوله‌های سمینی‌فروس بیضه سمت مقابل، همچنان تفاوت معناداری در مقایسه با گروه کنترل یافت شد (P < ۰/۰۰۱).

جدول ۲- ارزیابی شاخص‌های مختلف اسپرماتوژنیک لوله‌های سمینی فروس در گروه‌های آزمایشی (میانگین ± انحراف معیار)

گروه	کنترل	تورشن/ دتورشن	کنترل منفی	درمان
SND	۵/۱۱ ± ۰/۰۲$,*	۴/۵۲ ± ۰/۲۱	۴/۵۱ ± ۰/۱۱	۴/۸۰ ± ۰/۰۲
TDI (%)	۹۲/۸۶ ± ۶/۵۰*,$	۵۳/۶۶ ± ۵/۰۹	۵۲/۰۰ ± ۲/۰۳$	۶۰/۴۰ ± ۰/۸۲*
SPI (%)	۸۴/۶۰ ± ۴/۲۵*,$	۵۰/۵۰ ± ۱/۸۲$	۴۸/۴۳ ± ۰/۶۲$	۵۸/۴۶ ± ۰/۷۴
MI	۲/۱۱ ± ۰/۰۱*,$	۱/۷۸ ± ۰/۰۵$	۱/۷۹ ± ۰/۰۶$	۱/۸۸ ± ۰/۰۳
Johnsen score	۹/۲۶ ± ۰/۷۹*,$	۴/۸۶ ± ۰/۸۳	۴/۴۶ ± ۰/۶۳$	۵/۸۶ ± ۰/۸۳*

اختصارات:

SND: Diameter of spermatogonia cells nuclei, TDI: Tubular differentiation index, SPI: Spermiogenesis Index, MI: Meiotic index

*** تفاوت معنادار در مقایسه با گروه پیچش/ واپیچش (P < ۰/۰۱)**

$ تفاوت معنادار در مقایسه با گروه درمان (P < ۰/۰۱)

اثر عصاره کشت مشتق از سلول‌های بنیادی پرده آمنیون انسان بر کروماتین اسپرم بیضه سمت مقابل:

میزان درصد اسپرم‌های دارای کروماتین غیر طبیعی در گروه تورشن/ دتورشن طناب اسپرماتیک افزایش معناداری در مقایسه با گروه کنترل یافت (P < ۰/۰۱) (شکل ۳A). در گروه درمان، بهبودی قابل توجهی در ساختار کروماتین اسپرم در مقایسه با گروه تورشن/دتورشن مشاهده شد (P < ۰/۰۵). اگرچه همچنان اختلاف معناداری در مقایسه با گروه کنترل یافت شد (P < ۰/۰۰۱) (شکل ۳A).

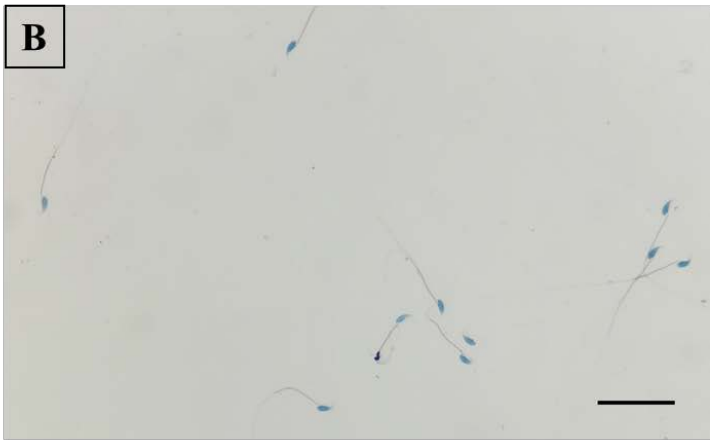

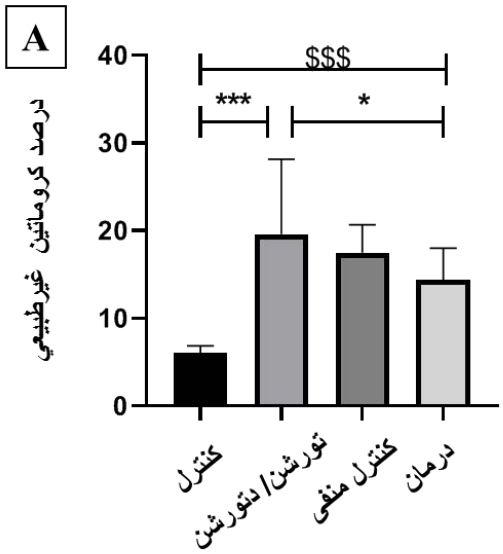

شکل ۳- A: نمودار درصد کروماتین غیرطبیعی اسپرم در گروه‌های مختلف، B: رنگ‌آمیزی تولوئیدین بلو برای ارزیابی انسجام کروماتین اسپرم در گروه درمان با عصاره کشت مشتق از سلول‌های بنیادی مزانشیمی پرده آمنیون.

میزان درصد اسپرم‌های دارای کروماتین غیر طبیعی در گروه درمان در مقایسه با گروه تورشن/ دتورشن و کنترل منفی کاهش یافت، گرچه تفاوت معناداری همچنان در مقایسه با گروه کنترل مشاهده شد.

P < ۰/۰۰۱: *: تفاوت معنادار در مقایسه با گروه تورشن/ دتورشن**

P < ۰/۰۵: *: تفاوت معنادار در مقایسه با گروه تورشن/ دتورشن

P < ۰/۰۰۱: $$$: تفاوت معنادار در مقایسه با گروه درمان

رنگ آبی تیره سر اسپرم نشان‌دهنده اسپرم‌های غیرطبیعی و آبی روشن بیانگر انسجام کروماتین اسپرم است.

بحث

یافته‌های مطالعه ما نشان داد که تورشن/ دتورشن یک طرفه طناب اسپرماتیک به اختلال در عملکرد بیضه طرف مقابل و کاهش فرآیند اسپرماتوژنیک منجر می‌شود. این اختلال احتمالاً به آسیب ایسکمی/ ریپرفیوژن اولیه و پاسخ خودایمنی ناشی از آن مربوط است. استفاده از عصاره کشت مشتق از سلول‌های بنیادی مزانشیمی پرده آمنیون انسان با کاهش عوارض ناشی از آسیب ایسکمی/ ریپرفیوژن، ترمیم سد خونی- بیضه‌ای و اثر تحریکی بر سلول‌های رده اسپرماتوژنیک می‌تواند به عنوان یک رویکرد جدید غیر سلولی در بالین استفاده شود (۴۶، ۴۷). ایجاد آسیب بافتی بیضه سمت مقابل به دنبال ایسکمی/ ریپرفیوژن ناشی از تورشن/ دتورشن یک طرفه طناب اسپرماتیک همچنان موضوعی چالش‌برانگیز است (۱). در این راستا مطالعه‌های متعددی نشان داده‌اند که تورشن یک طرفه طناب اسپرماتیک به ایجاد عوارض منفی بر بیضه سمت مقابل منجر می‌شود (۱۴، ۴۸). فرضیه‌های متعددی برای توجیه این پدیده وجود دارد که یکی از مهم ترین آنها کاهش جریان خون بیضه طرف مقابل پس از تورشن/ دتورشن یک طرفه طناب اسپرماتیک است (۴۹). در سال ۲۰۲۰ آسیب بافت بیضه سمت مقابل به دنبال

تورشن/ دتورشن یک طرفه طناب اسپرماتیک موش صحرایی در مطالعه‌ای بررسی شد. نتایج این مطالعه نشان داد که در گروه تورشن/ دتورشن سطح MDA[5]، NO[6] و NOS[7] به طور قابل توجهی نسبت به گروه کنترل افزایش پیدا کرده است، در حالی که تعداد و تحرک اسپرم به طور چشمگیری کاهش یافت. اثر درمانی تجویز داخل صفاقی سیکلوسپورین و l-NMMA[8] در این مطالعه بررسی شد و مشابه با یافته‌های مطالعه اخیر، ارزیابی‌های بیوشیمیایی و هیستوپاتولوژیک بیانگر بهبودی گروه-های درمان در مقایسه با گروه تورشن/دتورشن یک طرفه طناب اسپرماتیک بود (۱۳). در این راستا، از محدودیت‌های مطالعه اخیر می‌توان به عدم ارزیابی استرس اکسیداتیو و فعالیت آنزیم-های آنتی‌اکسیدانی در بافت بیضه سمت مقابل اشاره کرد. اثر تجویز داخل صفاقی داروی آنتی‌اکسیدانی و ضدالتهابی داپسون در مدل آزواسپرمی ناشی از تورشن/ دتورشن یک طرفه طناب اسپرماتیک موش صحرایی در بافت بیضه همان سمت و سمت مقابل بررسی شد. به دنبال تورشن/ دتورشن یک طرفه طناب اسپرماتیک به طور قابل توجهی سطح TNF-α در بافت بیضه هر دو سمت افزایش و فعالیت سوپراکسید دیسموتاز کاهش یافت، درحالی‌که بهبودی قابل توجهی در میزان التهاب و استرس اکسیداتیو در گروه درمان مشاهده شد (۵۰). اثر تجویز داخل صفاقی ملاتونین بر استرس اکسیداتیو ناشی از تورشن/ دتورشن یک طرفه طناب اسپرماتیک موش صحرایی در مطالعه‌ای دیگر ارزیابی شد. نتایج نشان داد که تجویز ملاتونین سبب کاهش قابل توجه پراکسیداسیون لیپیدی و افزایش فعالیت آنزیم‌های آنتی‌اکسیدانی در بیضه همان طرف در مقایسه با گروه کنترل می‌شود. در تضاد با یافته‌های مطالعه حاضر، این تغییرها در بیضه سمت مقابل ناچیز بود (۱۶). اثر تزریق داخل وریدی N- استیل سیستئین بر آسیب ایسکمی- ریپرفیوژن ناشی از تورشن/ دتورشن یک طرفه طناب اسپرماتیک در هر دو بیضه موش صحرایی بررسی شد. مشابه با نتایج مطالعه ما، میزان استرس اکسیداتیو و آسیب بافتی در بیضه سمت مقابل پس از تورشن/ دتورشن یک طرفه بیضه افزایش یافت. این در حالی است که میزان آسیب‌ها در بیضه سمت مقابل خفیف‌تر از بیضه همان سمت گزارش شد (۵۱). در تضاد با یافته‌های مطالعه اخیر، گزارش‌هایی نیز در خصوص عدم آسیب بافت بیضه سمت مقابل به دنبال تورشن/ دتورشن یک طرفه طناب اسپرماتیک وجود دارد (۱، ۵۲) مطالعه‌های متعددی برای ارزیابی پتانسیل تمایزی سلول‌های بنیادی مزانشیمی به اسپرم در مدل‌های حیوانی انجام شده است. تزریق داخل لوله‌های اسپرم‌ساز (۵۳، ۵۴) و تزریق داخل بافت بیضه‌ای (۵۵) سلول‌های بنیادی مزانشیمی مشتق از مغز استخوان به القای اسپرماتوژنز در موش‌های آزواسپرمی منجر شد. اثر درمانی تزریق داخل بیضه‌ای سلول‌های بنیادی مزانشیمی مشتق از بافت چربی در آزواسپرمی ناشی از تورشن/ دتورشن بیضه بررسی شد. نتایج نشان داد که تزریق این سلول‌ها سبب جلوگیری از آپوپتوز سلول‌های زایا، کاهش استرس اکسیداتیو، افزایش ترشح تستوسترون و در نهایت بهبود اسپرماتوژنز در برابر آسیب ناشی از تورشن/ دتورشن بیضه می‌شوند. به عبارتی سلول‌های بنیادی مزانشیمی فاکتورهای لازم برای پیشبرد اسپرماتوژنز را ترشح می‌کنند و برخی از آنها نیز به طور بالقوه به سلول‌های لیدیگ تمایز می‌یابند (۵۶). اثر عصاره کشت سلول‌های بنیادی مزانشیمی مشتق از بافت چربی بر هیستوپاتولوژی بیضه موش‌های آزواسپرمی ناشی از بوسولفان در مطالعه‌ای دیگر ارزیابی شد. تعداد، تحرک اسپرم و ضخامت اپی‌تلیوم ژرمینال لوله‌های سمینی فروس به دنبال تزریق داخل بیضه‌ای عصاره کشت سلول‌های بنیادی مزانشیمی بافت چربی نسبت به گروه بوسولفان مشابه با نتایج مطالعه ما افزایش یافت. به عبارتی عصاره کشت سلول‌های بنیادی مزانشیمی مشتق از بافت چربی به بهبود ساختار بافتی بیضه موش‌های آزواسپرمی منجر شد (۴۱). به دنبال تزریق داخل وریدی عصاره کشت سلول‌های بنیادی مزانشیمی مغز استخوان در مدل موشی آزواسپرمی ناشی از بوسولفان نتایج نشان داد که درمان با عصاره کشت مشتق از این سلول‌های بنیادی می‌تواند به بهبود ساختار

5. Malondialchehyche
6. Nitric Oxide
7. Nitricoxide Synthase
8. NG-Mono -Methyl- L- Arginine

بافتی بیضه و همچنین افزایش بیان ژن‌های تمایزی منجر شود (۳۹).

نتیجه‌گیری

به نظر می‌رسد تورشن/ دتورشن یک‌طرفه طناب اسپرماتیک به تخریب ساختار بافتی بیضه طرف مقابل و کاهش پتانسیل اسپرماتوژنیک منجر می‌شود. اگرچه مکانیسم دقیق درگیر در فرآیند به درستی مشخص نشده است، می‌توان آن را آسیب عروق خونی و اختلال به اختلال در خون‌رسانی، آسیب ایسکمی/ ریپرفیوژن اولیه و پاسخ خود ایمنی ناشی از آن نسبت داد. استفاده از عصاره کشت مشتق از سلول‌های بنیادی مزانشیمی پرده آمنیون به دلیل داشتن فاکتورهای رشد و سیتوکین‌های متعدد و خواص آنتی‌اکسیدانی می‌تواند به عنوان یک رویکرد غیر سلولی برای کاهش عوارض ناشی از آسیب ایسکمی/ ریپرفیوژن در بالین استفاده شود.

ملاحظات اخلاقی

این مطالعه در دانشگاه علوم پزشکی تهران بررسی و با کد اخلاق IR.TUMS.AEC.1401.016 ثبت شده است.

تشکر و قدردانی

این مطالعه حاصل بخشی از پایان‌نامه خانم محیا رمش برای دریافت درجه کارشناسی ارشد در رشته علوم تشریح از دانشکده پزشکی دانشگاه علوم پزشکی تهران به راهنمایی دکتر فرناز خدیوی بود.

مولفان مراتب سپاس خود را از معاونت محترم تحصیلات تکمیلی دانشکده پزشکی دانشگاه علوم پزشکی تهران برای حمایت از این تحقیق ابراز می‌دارند.

منابع مالی

منابع مالی این مطالعه بر اساس مقررات مربوط به طرح پایان‌نامه تأمین شده است.

تعارض منافع

نویسندگان، تعارض منافعی را گزارش نکرده‌اند.

References

1. Liu H, Shi M, Li X, Lu W, Zhang M, Zhang T, et al. Adipose mesenchymal stromal cell-derived exosomes prevent testicular torsion injury via activating PI3K/AKT and MAPK/ERK1/2 pathways. Oxidative medicine and cellular longevity. 2022;2022.

2. Jacobsen FM, Rudlang TM, Fode M, Østergren PB, Sønksen J, Ohl DA, et al. The impact of testicular torsion on testicular function. The world journal of men's health. 2020;38(3):298.

3. Moghimian M, Abtahi-Evari S-H, Shokoohi M, Amiri M, Soltani M. Effect of Syzygium aromaticum (clove) extract on seminiferous tubules and oxidative stress after testicular torsion in adult rats. Physiology and Pharmacology. 2017;21(4):343-50.

4. Rabani R, Sadeghipour-Roodsari H, Sepehri H, Dehpour AH-SA. Effect of cannabinoids on testicular Ischemia-reperfusion injury in rat. Acta Medica Iranica. 2006:365-70.

5. Karaguzel E, Kadihasanoglu M, Kutlu O. Mechanisms of testicular torsion and potential protective agents. Nature Reviews Urology. 2014;11(7):391-9.

6. Shimizu S, Tsounapi P, Dimitriadis F, Higashi Y, Shimizu T, Saito M. Testicular torsion–detorsion and potential therapeutic treatments: A possible role for ischemic postconditioning. International Journal of Urology. 2016;23(6):454-63.

7. Lysiak JJ, Turner SD, Nguyen QAT, Singbartl K, Ley K, Turner TT. Essential role of neutrophils in germ cell-specific apoptosis following ischemia/reperfusion injury of the mouse testis. Biology of reproduction. 2001;65(3):718-25.

8. Salmasi AH, Beheshtian A, Payabvash S, Demehri S, Ebrahimkhani MR, Karimzadegan M, et al. Effect of morphine on ischemia-reperfusion injury: experimental study in testicular torsion rat model. Urology. 2005;66(6):1338-42.

9. Kostakis ID, Zavras N, Damaskos C, Sakellariou S, Korkolopoulou P, Misiakos EP, et al. Erythropoietin and sildenafil protect against ischemia/reperfusion injury following testicular torsion in adult rats. Experimental and therapeutic medicine. 2017;13(6):3341-7.

10. Shokoohi M, Shoorei H, Soltani M, Abtahi-Eivari SH, Salimnejad R, Moghimian M. Protective effects of the hydroalcoholic extract of Fumaria parviflora on testicular injury induced by torsion/detorsion in adult rats. Andrologia. 2018;50(7):e13047.

11. Harrison R, De Marval MM, Lewis-Jones D, Connolly R. Mechanism of damage to the contralateral testis in rats with an ischaemic testis. The Lancet. 1981;318(8249):723-5.

12. Mogilner JG, Lurie M, Coran AG, Nativ O, Shiloni E, Sukhotnik I. Effect of diclofenac on germ cell apoptosis following testicular ischemia-reperfusion injury in a rat. Pediatric surgery international. 2006;22(1):99-105.

13. Xia Z, Hu J, Han L, Xia Q, Shao F, Lin X. Effect of unilateral testicular torsion on contralateral testis in a rat model. Pediatric surgery international. 2020;36(4):529-36.

14. Yíldíz H, Durmus AS, Şimşek H, Yaman M. Protective effect of sildenafil citrate on contralateral testis injury after unilateral testicular torsion/detorsion. Clinics. 2011;66:137-42.

15. Sukhotnik I. The time relationship between ipsilateral testicular ischemia-reperfusion and germ cell apoptosis in the contralateral testis in rat. Pediatr Surg Int. 2005;15:1-5.

16. Parlaktas BS, Atilgan D, Ozyurt H, Gencten Y, Akbas A, Erdemir F, et al. The biochemical effects of ischemia-reperfusion injury in the ipsilateral and contralateral testes of rats and the protective role of melatonin. Asian Journal of Andrology. 2014;16(2):314.

17. Patel DM, Shah J, Srivastava AS. Therapeutic potential of mesenchymal stem cells in regenerative medicine. Stem cells international. 2013;2013.

18. Wei X, Yang X, Han Z-p, Qu F-f, Shao L, Shi Y-f. Mesenchymal stem cells: a new trend for cell therapy. Acta Pharmacologica Sinica. 2013;34(6):747-54.

19. Ün BÇ, FERAH MA, Burak Ü. Can mesenchymal stem cells ameliorate testicular damage? Current researches. Journal of Surgery and Medicine. 2020;4(7):603-7.

20. Doorn J, Moll G, Le Blanc K, Van Blitterswijk C, De Boer J. Therapeutic applications of mesenchymal stromal cells: paracrine effects and potential improvements. Tissue Engineering Part B: Reviews. 2012;18(2):101-15.

21. Fu X, Liu G, Halim A, Ju Y, Luo Q, Song G. Mesenchymal stem cell migration and tissue repair. Cells. 2019;8(8):784.

22. Higa K, Shimmura S, Shimazaki J, Tsubota K. Hyaluronic acid-CD44 interaction mediates the adhesion of lymphocytes by amniotic membrane stroma. Cornea. 2005;24(2):206-12.

32. Miki T. A rational strategy for the use of amniotic epithelial stem cell therapy for liver diseases. Stem Cells Translational Medicine. 2016;5(4):405-9.

33. Insausti CL, Blanquer Blanquer M, Bleda P, Iniesta P, Majado Martínez M, Castellanos G, et al. The amniotic membrane as a source of stem cells. Histology and histopathology. 2010.

34. Bader R, Ibrahim J-N, Mourad A, Moussa M, Azoury J, Azoury J, et al. Improvement of Human Sperm Vacuolization and DNA Fragmentation Co-Cultured with Adipose-Derived Mesenchymal Stem Cell Secretome: In Vitro Effect. International journal of stem cells. 2019;12(3):388-99.

35. Vizoso FJ, Eiro N, Cid S, Schneider J, Perez-Fernandez R. Mesenchymal stem cell secretome: toward cell-free therapeutic strategies in regenerative medicine. International journal of molecular sciences. 2017;18(9):1852.

36. Lopes LLNM, Navarro TP, Dardik A. Introduction to Stem Cell Therapy and Its Application in Vascular Diseases. Stem Cell Therapy for Vascular Diseases: Springer; 2021. p. 1-32.

37. Bhartiya D, Singh P, Sharma D, Kaushik A .Very small embryonic-like stem cells (VSELs) regenerate whereas mesenchymal stromal cells (MSCs) rejuvenate diseased reproductive tissues. Stem Cell Reviews and Reports. 2022;18(5):1718-27.

38. Gotts JE, Matthay MA. Mesenchymal stem cells and the stem cell niche: a new chapter. American Journal of Physiology-Lung Cellular and Molecular Physiology. 2012;302(11):L1147-L9.

39. Cai Yt, Xiong Cl, Liu Ts, Shen Sl, Rao Jp, Qiu F. Secretions released from mesenchymal stem cells improve spermatogenesis restoration of cytotoxic treatment with busulfan in azoospermia mice. Andrologia. 2021;53(8):e14144.

40. Ning J-Z, Li W, Cheng F, Rao T, Yu W-M, Ruan Y, et al. The protective effects of GYY4137 on testicular torsion/detorsion injury in rats. Int J Clin Exp Med. 2018;11(4):3387-95.

41. Abdollahifar M-A, Azad N, Faraji Sani M, Raoofi A, Abdi S, Aliaghaei A, et al. Impaired spermatogenesis caused by busulfan is partially ameliorated by treatment with conditioned medium of adipose tissue derived mesenchymal stem cells . Biotechnic & Histochemistry. 2022;97(2):107-17.

42. Bašković M, Krsnik D, Himelreich Perić M, Katušić Bojanac A, Sinčić N, Sonicki Z, et al. Astaxanthin Relieves Testicular Ischemia-Reperfusion Injury—Immunohistochemical and Biochemical

Analyses. Journal of clinical medicine. 2022;11(5):1284.

43. Korkmaz-Icöz S, Zhou P, Guo Y, Loganathan S, Brlecic P, Radovits T, et al. Mesenchymal stem cell-derived conditioned medium protects vascular grafts of brain-dead rats against in vitro ischemia/reperfusion injury .Stem cell research & therapy. 2021;12(1):1-13.

44. Jafari O, Babaei H, Kheirandish R, Samimi A-S, Zahmatkesh A. Histomorphometric evaluation of mice testicular tissue following short-and long-term effects of lipopolysaccharide-induced endotoxemia. Iranian Journal of Basic Medical Sciences. 2018;21(1):47.

45. Pourmasumi S, Khoradmehr A, Rahiminia T, Sabeti P, Talebi AR, Ghasemzadeh J. Evaluation of sperm chromatin integrity using aniline blue and toluidine blue staining in infertile and normozoospermic men. Journal of reproduction & infertility. 2019;20(2):95.

46. Özdemir AT, Özdemir RBÖ, Kırmaz C, Sarıboyacı AE, Halbutoğlları ZSÜ, Özel C, et al. The paracrine immunomodulatory interactions between the human dental pulp derived mesenchymal stem cells and CD4 T cell subsets. Cellular Immunology. 2016;310:108-15.

47. Sagaradze G, Basalova N, Kirpatovsky V, Ohobotov D, Nimiritsky P, Grigorieva O, et al. A magic kick for regeneration: role of mesenchymal stromal cell secretome in spermatogonial stem cell niche recovery. Stem cell research & therapy. 2019;10(1):1-10.

48. Vigueras R, Reyes G, Rojas-Castaneda J, Rojas P, Hernandez R. Testicular torsion and its effects on the spermatogenic cycle in the contralateral testis of the rat. Laboratory animals. 2004;38(3):313-20.

49. Koc A, Narci A, Duru M, Gergerlioglu HS, Akaydin Y, Sogut S. The protective role of erdosteine on testicular tissue after testicular torsion and detorsion. Molecular and cellular biochemistry. 2005;280(1):193-9.

50. Dejban P, Rahimi N, Takzare N, Jahansouz M, Haddadi N-S, Dehpour AR. Beneficial effects of dapsone on ischemia/reperfusion injury following torsion/detorsion in ipsilateral and contralateral testes in rat. Theriogenology. 2019;140:136-42.

51. Aktaş BK, Bulut Ş, Bulut S, Baykam MM, Özden C, Şenes M, et al. The effects of N-acetylcysteine on testicular damage in experimental testicular ischemia/reperfusion injury. Pediatric surgery international. 2010;26(3):293-8.

52. Hsiao C-H, Ji AT-Q, Chang C-C, Cheng C-J, Lee L-M, Ho JH-C. Local injection of mesenchymal stem cells protects testicular torsion-induced germ cell injury. Stem Cell Research & Therapy. 2015;6(1):1-12.

53. Zhang D, Liu X, Peng J, He D, Lin T, Zhu J, et al. Potential spermatogenesis recovery with bone marrow mesenchymal stem cells in an azoospermic rat model. International journal of molecular sciences. 2014;15(8):13151-65.

54. Zahkook S, Atwa A, Shahat M, Mansour AM, Bakry S. Mesenchymal stem cells restore fertility in induced azoospermic rats following chemotherapy administration. J Reprod Infertil. 2014;5(2):50-7.

55. Monsefi M, Fereydouni B, Rohani L, Talaei T. Mesenchymal stem cells repair germinal cells of seminiferous tubules of sterile rats. Iranian journal of reproductive medicine. 2013;11(7):537.

56. Hsiao C ,Ji A, Chang C, Cheng C, Lee L, Ho J. Local Injection of Mesenchymal Stem Cells Protects Testicular Torsion-induced Germ Cell Injury. Cytotherapy. 2016;18(6):S116.