

پژوهش در پزشکی (مجله پژوهشی دانشکده پزشکی)  
دانشگاه علوم پزشکی و خدمات بهداشتی - درمانی شهید بهشتی  
سال ۲۰، شماره ۴، صفحه ۸۱ (دی - اسفند ۱۳۷۵)

---

---

## بررسی موارد بیماری (CASE REPORTS)

---

---

### موکوپای درموئید کارسینوما، توموری نادر در اوربیت

دکتر مسعود شابه‌پور\*، دکتر عزت متعظ\*\* و دکتر علی اکبر حقیقی\*\*\*

#### خلاصه

موکوپای درموئید کارسینوما تومور شایع غدد بزاقی است که به ندرت ممکن است در نقاط دیگر دیده شود. تومورهای غده اشکی که خاستگاه آنها اپی‌تلیال باشد، نادر هستند و فقط ۷ درصد تومورهای حدقه چشم را تشکیل می‌دهند. موکوپای درموئید کارسینوما از تومورهای بسیار نادر غدد اشکی است (۲)؛ به طوری که، تا سال ۱۹۹۳ در آخرین مطالعات فقط ۲۵ مورد از این غده در اوربیت گزارش شده است. بیمار ما بیست و ششمین مورد در دنیا است که با ۲۷ سال ابتلا طولانی‌ترین سیر را داشته است. در این نوشتار، بررسی اپی‌درموئید کارسینوما و برخورد با آن به بحث گذاشته شده است.

---

\* استادیار جراحی اعصاب دانشکده پزشکی دانشگاه علوم پزشکی شهید بهشتی

\*\* استادیار آسیب‌شناسی دانشکده پزشکی دانشگاه علوم پزشکی شهید بهشتی

\*\*\* دستیار جراحی اعصاب دانشکده پزشکی دانشگاه علوم پزشکی شهید بهشتی

## مقدمه

آمد.

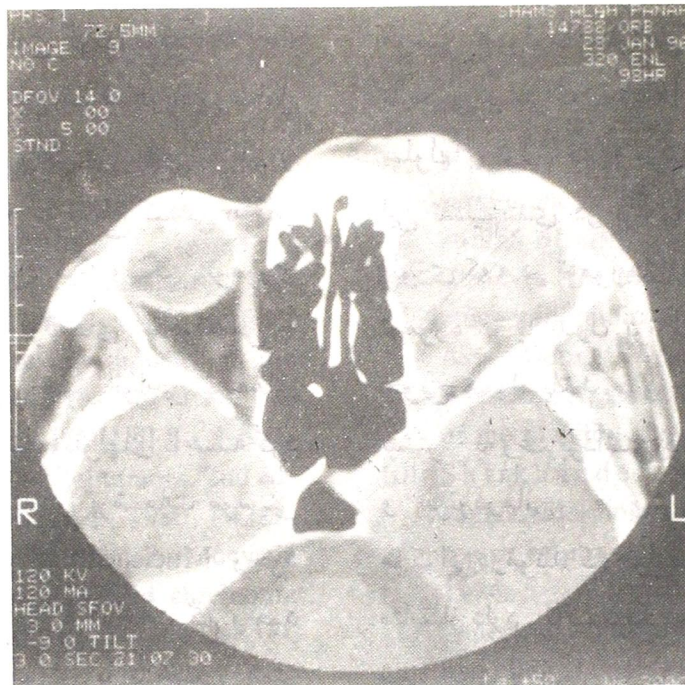
موکوپای درموئید کارسینوما یک تومور بدخیم است که خاستگاه اولیه آن غدد بزاقی است (۱) و حاوی سلولهای تولید کننده موسین و یاخته‌های اپی‌درموئید است. در گذشته، این تومور را همراه با دیگر تومورها طبقه‌بندی می‌کردند، ولی به دلیل آنکه مشی آن با سایر تومورهای این گروه متفاوت بود استوارت (Stewart) و همکارانش در سال ۱۹۴۵ آن را موکوپای درموئید کارسینوم نام نهادند (۳).

بجز خاستگاه اصلی، غدد بزاقی در نواحی دیگری نیز به ندرت گزارش شده است مثل غدد اشکی (۱)، دستگاه تنفسی (۴)، مخاط بینی (۵)، مری (۶)، کبد (۷)، فک بالا (۸)، فک پایین (۹)، سرویکس رحم-مقعد (۵)، آلت تناسلی مرد (۱۰) در بزرگترین آمار گزارش شده است. تا سال ۱۹۹۳ فقط ۲۵ مورد از ابتلای اوربیت به موکوپای درموئید کارسینوما گزارش شده که در این جا یک مورد، که از جهاتی جالب است، گزارش می‌شود.

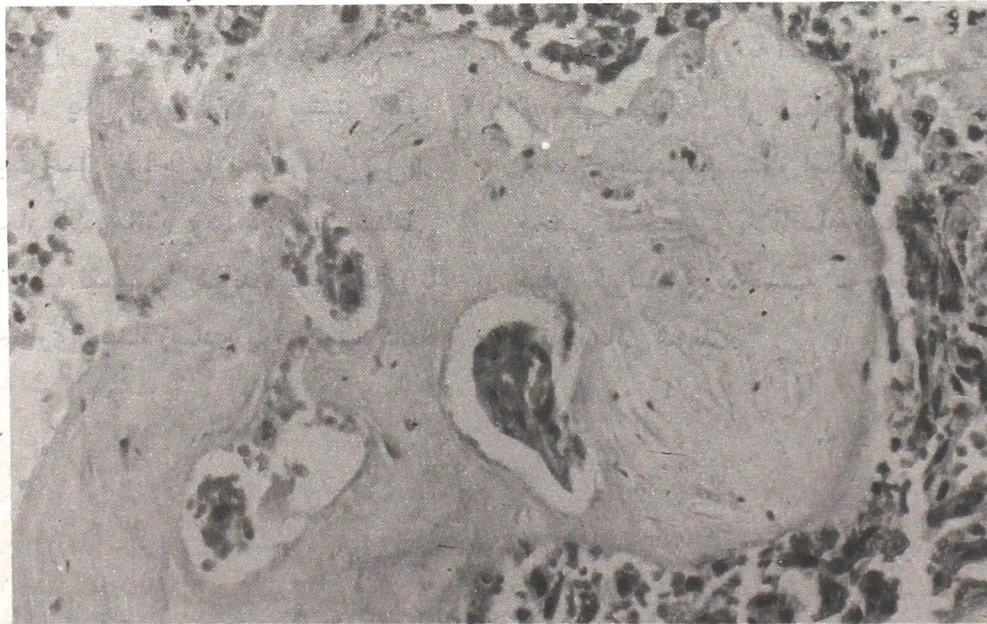
## معرفی بیمار

مرد ۴۱ ساله‌ای به دلیل وجود توده بسیار حجیم در حدقه چشم چپ توسط همکاران به بخش جراحی اعصاب بیمارستان امام حسین (ع) ارجاع شد. طول مدت بیماری ۲۷ سال بود که سیر آن تدریجی و پیشرونده و در ضمن آهسته بود. بیمار از دو سال قبل از مراجعه، دوبینی و کاهش بینایی همراه با سرعت رشد تومور را بیان می‌کرد. در معاینه، توده‌ای بسیار حجیم با قوام سفت در قسمت فوقانی خارجی و پشت کره چشم وجود داشت که باعث پرتوزیس بیشتر از بیست میلیمتر و تغییر مکان کره چشم به پایین و خارج و محدودیت حرکات چشم در تمام جهات شده بود. در فوندوسکوپ صغراپتیک پیشرونده در چشم مبتلا و Finger count پنج سانتیمتری به دست

عکس ساده حجیم شدن و تغییر شکل حفره چشم چپ همراه با نازک شدن لبه حفره چشم و تغییرات اسکلوروتیک را نشان می‌داد. سی‌تی‌اسکن حدقه چشم چپ در قسمت رتروبولبرفوقانی توده‌ای غیرعادی و حجیم وجود داشت که تا حدودی با کیفیت جذب ماده حاجب به طور ضعیف همراه بود. این پدیده باعث گشاد شدن حفره استخوانی حدقه شده بود و به خصوص قسمت خلفی حدقه چشم را کاملاً وسیع کرده بود. عصب اوپتیک و کره چشم به شدت تحت فشار بوده، اگزوفتالمی را نشان می‌داد. آثاری از تخریب سلا و حدقه چشم مقابل و درگیری عناصر مغزی دیده نمی‌شد. یافته‌های MRI شامل یک توده حجیم با نشانه (سیگنال) غیریکنواخت و پایین در  $T_1$  و هایپرسیگنال در  $T_2$  در قسمت فوقانی حفره چشم چپ بود که سبب فشردگی واضح کره چشم و ساختمانهای داخل حدقه شده و کره چشم به خارج و پایین تغییر مکان یافته بود. این توده به رغم حجم چشمگیر از حد دیواره‌های حدقه در بالا و پایین عبور نکرده، مننژ و بافت مغز در ناحیه پیشانی شکل و علامت طبیعی داشت. وجود نواحی نامنظم کم سیگنال در داخل توده نشانگر وجود کلسیفیکاسیون بود. بیمار با توجه به توده بسیار حجیم حدقه از طریق اوربیت برداری قدامی-خلفی تحت عمل جراحی قرار گرفت. پس از باز کردن جلوی حدقه توده‌ای کپسول‌دار با حدود مشخص و خونریزی دهنده در برخی نواحی ماهیت کیستیک و قوام خمیری داشت. در سایر نواحی قوام کاملاً سفت و نواحی کلسیفیکاسیون وجود داشت. با توجه به جواب ناحیه فریز شده (Frozen section) تومور به طور کامل برداشته شد؛ عصب بینایی باریک، زرد رنگ و کشیده شده بود که آزاد شد و سه هفته بعد از عمل بیمار با تورم دردناک پاروتید چپ و آدنوپاتی دردناک مثلث خلفی گردن مراجعه کرد. جواب تکه برداری حاکی از



شکل ۱) سی تی اسکن نشاندهنده توده‌ای وسیع در حدقه چشم چپ می‌باشد که باعث پروپتوزیس شدید شده است. توده در قسمت فوقانی خلفی حدقه واقع شده، باعث جابجایی کره چشم به جلو و پایین شده است



شکل ۲) دسته یاخته‌های اسکواموس با تمایز خوب و در وسط توده‌های سلولهای موسینی و در کنار سلولهای بینابینی دیده می‌شود

متاستاز به غدد لنفاوی مثلث خلفی گردن بود.

در آسیب‌شناختی ماکروسکوپی نمونه دریافتی شامل قطعاتی از بافت قهوه‌ای و کرم رنگ و سطح نامنظم به اندازه  $3 \times 2 \times 0.8$  سانتیمتر بود و در مقطع کیستی به قطر  $1/5$  سانتیمتر دیده شد. در آزمون میکروسکوپی توموری بدخیم دیده شد که متشکل از توده‌های اسکواموس با هسته‌های پلئومورفیک بود که در بعضی نواحی توده‌های کراتینی را تشکیل داده‌اند. همچنین سلولهای با هسته گرد و هیپرکروم که در سیتوپلاسم دارای ترشحات موسینی بودند و با رنگ‌آمیزی PAS و Mucicarmine وجود ترشحات موسینی تأیید شد. میتوز به درجات کم وجود داشت و در آسیب‌شناختی توموری با بدخیمی کمتر (Low grade) به نظر می‌رسید.

### بحث

پس از نامگذاری این تومور که در سال ۱۹۴۵ توسط استوارت (Stewart) به عمل آمد (۳) نوشتارهای متعددی از نظر رشد، درجه بدخیمی، عود و متاستاز و مناطق گرفتار کننده این تومور گزارش شده است. تا سال ۱۹۹۳، ۲۵ مورد موکوپای درموئید کارسینوم غدد اشکی گزارش شده بود (۲). یکی از بیماران با پیشینه تومور چهل ساله و سه نوبت عمل جراحی و پرتودرمانی پس از هفده ماه پیگیری بیمار زنده مانده بود. در آسیب‌شناسی این تومورها به دو دسته تقسیم می‌شوند: تومورهای با بدخیمی کمتر حاوی تعداد زیادی یاخته تولید کننده

موسین همراه با سلولهای اپی‌درموئید؛ و تومورهای با بدخیمی بیشتر که یاخته‌ها بیشتر از نوع اپی‌درموئید بود و سلولهای تولید کننده موسین بسیار کم می‌باشند. ارزش این تقسیم‌بندی در برآورد پیش‌آگهی بیماران است؛ به طوری که، در تومورهای با بدخیمی کمتر برداشتن کامل تومور، با یا بدون پرتودرمانی، می‌تواند با پیش‌آگهی خوبی همراه باشد. در حالی که تومورهای با بدخیمی بیشتر - به رغم برداشتن کامل چشم و استخوانهای گرفتار و پرتودرمانی - پیش‌آگهی خوبی ندارند. البته موکوپای درموئید کارسینوما با هر نوع هیستولوژی امکان متاستاز دارد. تاکنون یک مورد متاستاز به پاروتید گزارش شده است و بیمار ما نیز به غده بنا گوش (پاروتید) و غدد لنفاوی گردن متاستاز داشت. تنها راه ممکن تخلیه لنفاتیک پلک تحتانی به زنجیره غدد لنفاوی مثلث خلفی گردن است (۱۲). گرچه پلک فوقانی که عمل جراحی از طریق آن انجام شد چنین تخلیه لنفاتیکی ندارد بیمار ما شش ماه بعد از جراحی اولیه و پرتودرمانی، پیامد آن به دلیل درد و تورم حلقه چشم چپ مراجعه کرد که پس از انجام سی‌تی اسکن و سایر بررسیها عود موضعی تومور و دست‌اندازی تومور به استخوان پیشانی تأیید و بیمار برای جراحی مجدد در نظر گرفته شد. با توجه به نادر بودن این تومور و سیر آهسته و امکان متاستاز پیشنهاد می‌کنیم به محض تشخیص، بلافاصله بیماران تحت عمل جراحی قرار گیرند و برحسب درجه‌بندی و آسیب‌شناختی پرتودرمانی شوند.

## مراجع

- 1) Chuo NI, Michael D, et al. Mucoepidermoid carcinoma of the lacrimal sac arch ophthalmol. 101:1572, 1983.
- 2) Joseph A, Eviatar, Hornblase A. Mucoepidermoid carcinoma of the lacrimal gland 25 cases of review update of the literature Ophthalmic Plastic & Reconstructive Surgery 1(3):170-81, 1993.
- 3) John W, Henderson. Orbital tumors. 2nd ed. Ravon Press, Ltd New York, 1980, P422.
- 4) Heilbrunn A, Crosby IK. Adenocystic carcinoma and mucoepidermoid carcinoma of the tracheobronchial tree. Chest 19:145-9, 1972.
- 5) Hamper, Hellweg G. On mucoepidermoid tumors of different site cancer. 10:1187-92, 1957.
- 6) Weitzners. Mucoepidermoid carcinoma of the esophagus. Arch Pathol Lab Med 90: 271-80, 1970.
- 7) Pianzole LE, Drut. Mucoepidermoid carcinoma of the liver. Am J Clin Pathol 36:258-61, 1971.
- 8) Costeyas NR, Muller EM, Mafort A. Tumor mucoepidermoid der mapilar superior. Rev Assos Odontol Argent 57:86-8, 1969.
- 9) Bhaskar SN, Central mucoepidermoid tumor of the mandible cancer. 16:721-6, 1963.
- 10) Shirkhande SW, Sirsat MW. Mucoepidermoid carcinoma of the penis report of unusual case. Br J Urol 46:233-5, 1974.
- 11) American Academy of ophthalmology, Basic and clinical course section 2, San Feransisco California, copy right 1992 by American Academy of ophthalmology.