

نتایج جراحی میکروواسکولار دکامپرسیون در بیماران مبتلا به نورالژی تریژمینال طی سالهای ۸۳-۱۳۷۴ در بیمارستان شهدای تجریش دکتر منوچهر شیروانی، دکتر راشین عندلیبی، دکتر علیرضا محمدمحمدی*

* گروه جراحی مغز و اعصاب، دانشگاه علوم پزشکی شهید بهشتی

چکیده

سابقه و هدف: نورالژی تریژمینال یک بیماری شناخته شده و نسبتاً شایع می باشد که در شکل تیپیک آن معیارهای تشخیصی متعددی وجود دارد. پاسخ به درمان دارویی بخصوص کاربامازپین در تایید تشخیص این بیماری نقش بسزایی دارد و معمولاً در موارد عدم تحمل و یا پاسخ نسبی به درمان دارویی، اقدام جراحی صورت می گیرد. در این مطالعه نتایج درمانی و عوارض پس از عمل جراحی بیمارانی که با تشخیص نورالژی تریژمینال طی یک دوره ده ساله تحت عمل جراحی میکروواسکولار دکامپرسیون قرار گرفته اند، بررسی و با دیگر مطالعات مقایسه شده است.

مواد و روش ها: این مطالعه بصورت گذشته نگر با مراجعه به پرونده های بیمارانی که طی سالهای ۸۳-۱۳۷۴ در بیمارستان شهدای تجریش با تشخیص نورالژی تریژمینال تحت عمل جراحی میکروواسکولار دکامپرسیون قرار گرفته اند، انجام شد. یافته ها: در طی این دوره، ۳۵ بیمار با تشخیص نورالژی تریژمینال تحت عمل جراحی میکروواسکولار دکامپرسیون قرار گرفتند. میانگین سنی بیماران ۵۵ سال و نسبت زن به مرد ۳ به ۴ بود. شایعترین ریشه های درگیر ترکیب دو شاخه ماگزیلاری و ماندیبولار عصب زوج ۵ در بیش از نیمی از بیماران بود. درمان دارویی قبلی در ۳۲ بیمار و درمان جراحی در ۶ بیمار انجام شده بود. شایعترین یافته پاتولوژیک حین عمل جراحی فشار شریان مخچه ای فوقانی بر روی عصب بود. پاسخ فوری به درمان در ۸۳٪ بیماران مشاهده گردید. ۸ بیمار دچار عوارض بعد از عمل شدند که نیمی از آنها مربوط به عوارض دارویی و بقیه موارد مربوط به عوارض نورولوژیک بود. مرگ در ۲ بیمار متعاقب عوارض (آمبولی ریه و آریمی قلبی) مشاهده شد. پیگیری در ۲۵ بیمار (میانگین ۱۴ ماه و طیف ۴-۱ ماه) انجام شد. در بیماران پیگیری شده میزان رضایت از عمل جراحی طی مدت پیگیری در ۷۲٪ موارد عالی بوده است. ۴ بیمار طی مدت پیگیری دچار عود علائم شدند که تحت درمان دارویی واقع شدند.

نتیجه گیری: عمل جراحی میکروواسکولار دکامپرسیون با توجه به برطرف نمودن پاتولوژی اولیه احتمالی، نتایج جراحی عالی، عوارض کم و اغلب گذرا و میزان عود پایین در مقایسه با دیگر روشهای درمانی، همچنان بعنوان روش انتخابی درمان نورالژی تریژمینال مطرح می باشد.

واژگان کلیدی: میکروواسکولار دکامپرسیون، عصب تریژمینال، نورالژی.

مقدمه

نورالژی تریژمینال یک بیماری شناخته شده و نسبتاً شایع می باشد که در شکل تیپیک آن معیارهای تشخیصی متعددی

وجود دارد. این موارد شامل محدود شدن درد به مسیر یک یا چند شاخه عصب زوج ۵، ماهیت تیز، تیرکشنده و شبیه شوک الکتریکی بودن آن، اپیزودهای کوتاه مدت حمله های درد (چند ثانیه) و دوره های بدون درد بین حملات، شروع درد بصورت خودبخودی و یا متعاقب تحریک نقاط خاصی بنام trigger zone، وجود دوره های پسرفت بیماری و در نهایت پاسخ به درمان دارویی بخصوص کاربامازپین می باشند (۱).

آدرس نویسنده مسئول: تهران، دانشگاه علوم پزشکی شهید بهشتی، بیمارستان شهدای تجریش، بخش جراحی مغز و اعصاب، دکتر منوچهر شیروانی
تاریخ دریافت مقاله: ۱۳۸۴/۱۰/۱۴
تاریخ پذیرش مقاله: ۱۳۸۵/۰۵/۰۶

در این مطالعه نتایج درمانی و عوارض پس از عمل جراحی بیمارانی که با تشخیص نورالژی تریژمینال طی یک دوره ۱۰ ساله در بیمارستان شهدای تجریش تحت عمل جراحی میکروواسکولار دکامپرسیون قرار گرفته‌اند، بررسی و با دیگر مطالعات مقایسه شده است.

مواد و روشها

این مطالعه بصورت گذشته‌نگر با مراجعه به پرونده‌های بیمارانی که طی سالهای ۸۳-۱۳۷۴ در بیمارستان شهدای تجریش با تشخیص نورالژی تریژمینال تحت عمل جراحی میکروواسکولار دکامپرسیون قرار گرفته‌اند، انجام شد. در مورد بیمارانی که مراجعه جهت پیگیری نداشتند، پیگیری تلفنی انجام شد.

متغیرهایی که در این مطالعه مورد بررسی قرار گرفتند، سن، جنس، طول مدت بستری (علاوه بر روزهای بستری کلی، روزهای بستری پس از عمل نیز به صورت جداگانه آورده شده است)، نوع درد بیمارانی که به دو گروه تیپیکال (درد با ماهیت نورالژیک و مدت زمان کوتاه) و آتیپیکال (دردهای غیرنورالژیک که مدت طولانی‌تری ادامه می‌یابند) تفکیک شده است، مسیر حس درد در صورتی که به تفکیک هر یک از سه شاخه عصب زوج پنجم و یا ترکیبی از آنها مشخص شده است، انجام درمان دارویی قبل از عمل جراحی با مشخص نمودن نوع دارو و پاسخ به درمان که به سه گروه پاسخ کامل، پاسخ نسبی و عدم پاسخ به درمان طبی تفکیک شده‌اند (موارد انجام عمل جراحی قبلی جهت بیماری به تفکیک نوع عمل و مدت پاسخ به عمل قبلی آورده شده است)، یافته‌های مربوط به عمل جراحی (شامل وضعیت بیمار حین عمل جراحی، طول مدت عمل جراحی، یافته آسپشناسی حین عمل جراحی به تفکیک نوع رگ فشاردهنده به عصب و سرانجام تکنیک به کار برده شده جهت دکامپرسیون عصب)، عوارض عمل جراحی به تفکیک عوارض دارویی و نورولوژیک با ذکر موارد نیاز به جراحی مجدد متعاقب عوارض ایجاد شده و نیز موارد مرگ و میر بدنبال عوارض انجام شده است، نتایج درمانی شامل پاسخ فوری به درمان که به سه گروه پاسخ کامل، نسبی و عدم پاسخ تقسیم شده‌اند، نتیجه نهایی پس از ترخیص بیمارانی و طی دوره پیگیری که به پنج گروه عالی (بدون درد و عوارض عصبی پس از عمل)، خوب (با درد گاهگاهی و مختصر و یا عوارض نورولوژیک موقتی پس از عمل جراحی)، متوسط (با دردی که نیازمند درمان دارویی بوده و یا عوارض نورولوژیک ناشی از عمل جراحی بدون وجود درد)، بد (وجود درد نیازمند

این بیماری به انواع درمانهای متنوع دارویی و جراحی پاسخ می‌دهد و از طرفی دلیل عدم وجود نمونه‌های حیوانی در این بیماران امکان مشخص نمودن پاتوژنز آن کار بسیار مشکلی می‌باشد. یکی از پاتولوژی‌های محتمل که بر پایه تغییرات الکتریکی غیر طبیعی در اعصاب حسی و بیوپسی اعصاب بیماران مبتلا که تحت عمل جراحی دکامپرسیون عصبی قرار گرفته‌اند ارائه شده است، بیان کننده پاتولوژی اولیه تغییر در میلینیزاسیون ریشه عصب زوج ۵ می‌باشد که می‌تواند منجر به تولید ectopic pacemaker و یا افزایش تحریک پذیری رشته‌های آوران حسی شده و اپیزودهای درد را بصورت خودبخودی و یا با تحریک حسی مختصر ایجاد نماید. این تغییر میلینیزاسیون می‌تواند متعاقب فشار و ضربانهای عروق فشارنده بر عصب ایجاد شده و با برطرف نمودن فشار به حالت اولیه برگردد (۲). اگرچه تشخیص این بیماری بر اساس تاریخچه و معیارهای بالینی است، ولی انجام MRI پیش از عمل جراحی جهت مشاهده یافته‌های غیرطبیعی احتمالی مرتبط با بیماری در کلیه بیماران توصیه می‌شود (۴،۳)، بویژه آنکه بیماریهای مختلف نورولوژیک مانند مولتیپل اسکلروز، آبسه و یا انفارکت ساقه مغز و یا تومورهای درگیرکننده عصب زوج پنجم می‌توانند علائم بیماری را ایجاد نمایند ولی سیر بیماری و پاسخ به درمان متفاوتی دارند (۸-۵).

پاسخ به درمان دارویی بخصوص کاربامازپین در تایید تشخیص این بیماری نقش بسزایی دارد و معمولاً در موارد عدم تحمل و یا پاسخ نسبی به درمان دارویی، اقدام جراحی صورت می‌گیرد (۹).

اگرچه تاریخچه تشخیص و توصیف علمی این بیماری به بیش از چهارصد سال پیش باز می‌گردد، نخستین مورد درمان جراحی آن دو قرن بعد و با قطع ریشه‌های مرتبط با Gasser Ganglion انجام شد. تا اواسط قرن بیستم درمانهای متعدد دیگری نیز به کار گرفته شد که شامل ریزوتومی (rhizotomy) (بوسیله حرارت یا گلیسرول)، نورکتومی محیطی و تزریق الکل بوده‌اند. در نهایت روش دکامپرسیون میکروواسکولار بعلاوه نتایج عالی و عوارض کم بعنوان درمان انتخابی تا به امروز انجام می‌شود (۱۰). در این روش درمانی که از طریق کرانیکتومی ساب اکسیپیتال انجام می‌شود با کمک میکروسکوپ، اکسپلوراسیون عصب انجام شده و فشار عروقی از روی آن با کمک تفلون و یا عضله و در مورد فشار وریدی با کوکولاسیون و قطع آن انجام می‌پذیرد (۱۱). در سالهای اخیر درمانهای رادیوتراپی موضعی مثل گامانایف نیز بعنوان یکی از روشهای درمانی بکار گرفته شده است (۱۲).

مورد تزریق در مسیر عصب، ۱ مورد نورکتومی اینفرااوربیتال و ۴ مورد عمل میکروواسکولار دکامپرسیون انجام شده بود. میانگین پاسخ به درمان در بیمارانی که میکروواسکولار دکامپرسیون قبلی داشتند ۱۵ ماه (۰-۴۲) و میانگین فاصله دو عمل جراحی در آنها ۲۷ ماه (۱۲-۴۸) ماه بود.

وضعیت بیماران جهت انجام عمل جراحی در ۱۹ مورد نشسته، ۸ مورد خوابیده به پهلو و ۸ مورد oblique supine بود. میانگین مدت انجام عمل جراحی ۳ تا ۴ ساعت بود. بیشترین فشار به عصب از طرف شریان مخچه‌ای فوقانی با شیوع حدود ۶۰٪ اعمال می‌شد. جهت جداسازی عصب از عروق فشارنده در موارد پاتولوژی شریانی از عضله و یا در یک مورد سوچور شریان (SCA Superior cerebellar artery) به چادرینه و در موارد پاتولوژی‌های وریدی از کوآگولاسیون و قطع ورید استفاده شد که در مجموع شامل ۳۳ مورد استفاده از عضله و ۱۱ مورد کوآگولاسیون می‌باشد.

۸ بیمار متعاقب عمل جراحی دچار عارضه شدند. نیمی از آنها عوارض نورولوژیک و نیم دیگر عوارض دارویی داشتند. گروه اول شامل پارزی عصب زوج ۷ در دو مورد، هیپوستزی در مسیر عصب زوج ۵ در یک مورد و هماتوم اپیدورال در محل عمل جراحی در یک مورد بود که بیمار آخر تحت عمل جراحی مجدد بصورت اورژانس و تخلیه هماتوم قرار گرفت. عوارض دارویی نیز در ۳ بیمار بصورت عوارض ریوی و در یک بیمار قلبی بود که از این بین دو بیمار، یکی متعاقب آمبولی ریه و دیگری متعاقب آریتمی قلبی فوت نمودند.

میانگین مدت بستری در مجموع ۱۳ روز (۳۳-۶ روز) و میانگین بستری پس از عمل ۷ روز (۱۷-۴ روز) بود. پاسخ فوری به عمل جراحی در طی مدت بستری در ۲۹ بیمار کامل (۸۳٪) و در ۶ بیمار نسبی (۱۷٪) بود. نتایج کلی عمل جراحی در بیمارانی که پیگیری پس از عمل داشتند در ۱۸ بیمار عالی (۷۲٪)، ۳ بیمار خوب (۱۲٪) و ۲ بیمار متوسط (۸٪) بود. میزان مرگ و میر ۸٪ گزارش شد.

در ۲۵ بیمار پیگیری پس از عمل با مراجعه حضوری یا تلفنی انجام شد که میانگین مدت پیگیری ۱۴ ماه (۱-۴۶) ماه بود. در ۴ مورد عود علائم وجود داشت که میانگین فاصله آنها با عمل جراحی ۲۲ ماه (۹-۳۹) ماه بود.

بحث

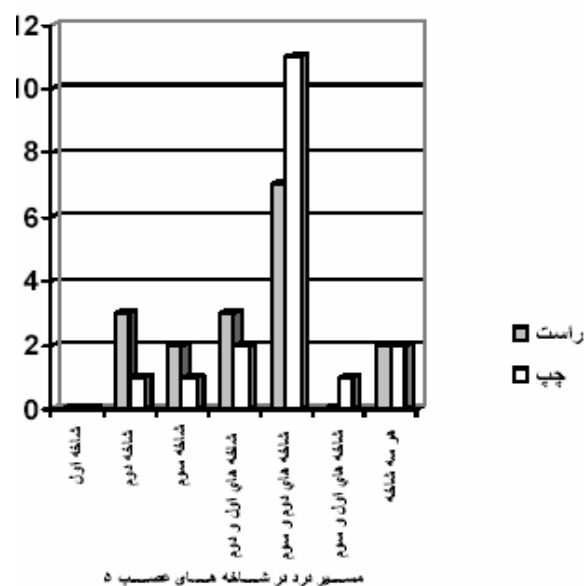
میانگین سنی بیماران مبتلا به نورالژی تریژمینال در مطالعات مختلف بالاتر از ۵۰ سال گزارش شده است و نسبت مبتلایان

درمان طبی به همراه عوارض نورولوژیک دائمی و مرگ ناشی از عمل جراحی می‌باشد، موارد انجام پیگیری پس از عمل که با ذکر مدت آن و بروز موارد عود پس از عمل جراحی می‌باشد.

یافته‌ها

میانگین سنی بیماران ۵۵/۵ سال با طیف سنی ۳۳-۷۶ سال بود (برای زنان و مردان به ترتیب ۵۶/۱ و ۵۵/۱ سال). ۱۵ بیمار زن و ۲۰ بیمار مرد بودند.

از بین ۳۵ بیمار مورد بررسی، ۳۳ بیمار درد تپیک و ۲ بیمار درد آتپیک داشتند. میانگین مدت بروز علائم ۴۸ ماه بود که به تفکیک گروه‌های یاد شده به ترتیب ۴۹ و ۳۴ ماه می‌باشد. شایعترین مسیر بروز درد به تفکیک سه شاخه عصب زوج پنج در ترکیب دو شاخه ماگزیلاری و ماندیبولار (۵۱٪) بود. جزئیات بیشتر به تفکیک راست و چپ بودن آنها در نمودار ۱ آورده شده است.



نمودار ۱- شیوع موارد گسترش درد بر اساس مسیر مسیر ریشه

های عصب ۵

از بین بیماران مورد بررسی ۳۲ بیمار تحت درمان دارویی قرار گرفته بودند که ۲۰ مورد تحت درمان با کاربامازپین به تنهایی، ۱ مورد تحت درمان با بکلوفن به تنهایی، ۸ بیمار تحت درمان با کاربامازپین و دیلانتین و ۲ بیمار نیز تحت درمان با کاربامازپین و بکلوفن بودند. یک بیمار متعاقب شروع درد ماده مخدر مصرف نموده بود. پاسخ به درمان طبی در ۲۵ مورد نسبی و در ۷ بیمار عدم پاسخ گزارش شد. ۶ بیمار قبلا تحت درمانهای غیردارویی قرار گرفته بودند که از بین آنها ۱

میزان عوارض عمل جراحی در این مطالعه ۲۳٪ و میزان مرگ و میر ۸٪ بود. در دیگر مطالعات میزان عوارض تا ۳۰٪ نیز گزارش شده است که البته اغلب گذرا و کم خطر می‌باشند (۱۳،۱۵،۱۶).

نتایج نهایی عمل جراحی شامل ۸۳٪ پاسخ فوری و ۷۲٪ پاسخ دراز مدت قابل قبول از نظر بیماران می‌باشد. در دیگر مطالعات نتایج مثبت متعاقب عمل جراحی ۹۵-۷۲٪ گزارش شده است (۱۷-۱۹،۱۴).

میزان عود در بیماران پیگیری شده در این مطالعه ۱۶٪ می‌باشد. در دیگر مطالعات این میزان بسته به مدت پیگیری ۱۱-۳۴٪ بود (۲۱،۲۰،۱۸،۱۴).

با توجه به گذشته‌نگر بودن مطالعه، محدودیتهایی در زمینه جمع‌آوری و بررسی کلی اطلاعات وجود داشت که در این گونه مطالعات اجتناب‌ناپذیر است.

در نهایت می‌توان گفت عمل جراحی میکروواسکولار دکامپرسیون با توجه به بر طرف نمودن پاتولوژی اولیه احتمالی، نتایج جراحی عالی، عوارض کم و اغلب گذرا و میزان عود پایین در مقایسه با دیگر روشهای درمانی، همچنان بعنوان روش انتخابی درمان نورالژی تریژمینال بکار گرفته می‌شود.

زن بیشتر از مردان می‌باشد (۱۱،۱۳). در مطالعه حاضر، میانگین سنی ۵۵ سال مشاهده شد که با دیگر مطالعات مطابقت دارد ولی نسبت بیماران مرد بیش از زنان بوده است که مغایر با دیگر بررسیها می‌باشد. یکی از علل احتمالی این امر حجم کم نمونه مورد بررسی در مقایسه با سایر مطالعات می‌باشد که گاه بیش از ۱۰۰۰ بیمار را مورد بررسی قرار داده‌اند.

در حدود ۸۰٪ بیماران بیش از یک شاخه عصب زوج ۵ درگیر شده بود و تنها در ۲۰٪ موارد محدود به یک شاخه بود. در دیگر بررسیهای انجام شده میزان درگیری بیش از یک شاخه عصب در ۷۰-۵۵٪ موارد گزارش شده است که شایعترین نوع درگیری آن ترکیب دو شاخه ماگزیلاری و ماندیبولار عصب زوج ۵ می‌باشد که با مطالعه ما مطابقت دارد (۱۱،۱۳).

شایعترین یافته پاتولوژیک حین عمل در مجموع فشار شریان مخچه‌ای فوقانی سپس فشار وریدی می‌باشد که البته فشار وریدی اغلب به همراه فشار شریانی مشاهده شده است و به تنهایی موارد کمی را شامل می‌شود. این نتایج در تطابق کامل با دیگر مطالعات انجام شده در این زمینه می‌باشد (۱۱،۱۳،۱۴).

REFERENCES

- Burchiel KJ, Slavin KV. On the natural history of trigeminal neuralgia. *Neurosurg* 2000;46(1):152-5.
- Devor M, Amir R, Rappaport ZH. Pathophysiology of trigeminal neuralgia: the ignition hypothesis. *Clin J Pain* 2002;18(1):4-13.
- Goh BT, Poon CY, Peck RH. The importance of routine magnetic resonance imaging in trigeminal neuralgia diagnosis. *Oral Surg Oral Med Oral Pathol Oral Radiol Endod* 2001;92(4):424-9.
- Zakrzewska J. Diagnosis and differential diagnosis of trigeminal neuralgia. *Clin J Pain* 2002;18(1):14-21.
- Kwon S, Hwang S, San-Jung Lee B. Trigeminal neuralgia resulting from linear pontine trigeminal root lesion: R007. *Cephalalg* 2005;25(10):1008-9.
- Bekar A, Kocaeli H, Yilmaz E, Dogan S. Trigeminal neuralgia caused by a pontine abscess: case report. *Neurosurgery* 2004;55(6):1434.
- Snow RB, Fraser RA. Cerebellopontine angle tumor causing contralateral trigeminal neuralgia: a case report. *Neurosurgery* 1987;21(1):84-6.
- Rasche D, Kress B, Schwark C, Wirtz CR, Unterberg A, Tronnier VM. Treatment of trigeminal neuralgia associated with multiple sclerosis: Case report. *Neurology* 2004;63(9):1714-5.
- Sato J, Saitoh T, Notani K, Fukuda H, Kaneyama K, Segami N. Diagnostic significance of carbamazepine and trigger zones in trigeminal neuralgia. *Oral Surg Oral Med Oral Pathol Oral Radiol Endod* 2004;97(1):18-22.
- Albuquerque FC, Giannotta SL, Apuzzo M LJ. Fothergill's Neuralgia: History of the Surgical Treatment of Trigeminal Neuralgia. *Neurosurg* 1998;43(3):709.
- Jannetta PJ, Levy EI. Trigeminal neuralgia: microvascular decompression of the trigeminal nerve for tic douloureux. In: Winn R. *youmans neurological surgery*. 5th ed. Philadelphia. Saunders, 2004;p:3005-15.

12. McNatt SA, Yu C, Giannotta SL, Zee C, Apuzzo ML, Petrovich Z. Gamma knife radiosurgery for trigeminal neuralgia. *Neurosurgery* 2005;56(6):1295-301.
13. Li S, Wang X, Pan Q, Hai J, Liu N, Shen F, Liu Z, Guan Y. Studies on the operative outcomes and mechanisms of microvascular decompression in treating typical and atypical trigeminal neuralgia. *Clin J Pain* 2005;21(4):311-6.
14. Barker FG 2nd, Jannetta PJ, Bissonette DJ, Larkins MV, Jho HD. The Long-term outcome of microvascular decompression for trigeminal neuralgia. *N Engl J Med* 1996;334(17):1077-83.
15. Kureshi SA, Wilkins RH. Posterior fossa reexploration for persistent or recurrent trigeminal neuralgia or hemifacial spasm: surgical findings and therapeutic implications. *Neurosurgery* 1998;43(5):1111-7.
16. Hanakita J, Kondo A. Serious complications of microvascular decompression operations for trigeminal neuralgia and hemifacial spasm. *Neurosurgery* 1988; 22(2):348-52.
17. Szapiro J Jr, Sindou M, Szapiro J. Prognostic factors in microvascular decompression for trigeminal neuralgia. *Neurosurgery* 1985;17(6):920-9.
18. Theodosopoulos PV, Marco E, Applebury C, Lamborn KR, Wilson CB. Predictive model for pain recurrence after posterior fossa surgery for trigeminal neuralgia. *Arch Neurol* 2002;59(8):1297-302.
19. Zakrzewska JM, Lopez B, Kim SE, Coakham H. Patient reports of satisfaction after microvascular decompression and partial sensory rhizotomy for trigeminal neuralgia. *Neurosurgery* 2005;56 (6): 1304-11.
20. Cho DY, Chang CG, Wang YC, Wang FH, Shen CC, Yang DY. Repeat operations in failed microvascular decompression for trigeminal neuralgia. *Neurosurgery* 1994;35(4):665-9.
21. Broggi G, Ferroli P, Franzini A, Servello D, Dones I. Microvascular decompression for trigeminal neuralgia: comments on a series of 250 cases, including 10 patients with multiple sclerosis. *J Neurol Neurosurg Psychiatry* 2000;68(1):59-64.