

## گزارش یک مورد گاستریت پولیپوز سیستیک در بیمار بدون سابقه جراحی معده

دکتر مهسا مولایی\*، دکتر مهدی یداله زاده، دکتر رضا مشایخی، دکتر مژگان فروتن،

دکتر محمدرضا زالی

<sup>۱</sup> مرکز تحقیقات بیماری‌های گوارش و کبد، دانشگاه علوم پزشکی شهید بهشتی

### چکیده

سابقه و هدف: گاستریت پولیپوز سیستیک، ضایعه پولیپی نادری است که معمولاً در سمت معده‌ای محل آناستوموز معده به روده بروز می‌کند. گزارش مورد: از وفاگوستروئودونوسکوپی در یک خانم ۴۷ ساله (بدون سابقه عمل جراحی بر روی معده) یک پولیپ پایه‌دار با قطری حدود ۲ سانتی‌متر در زمینه چین‌های آریتماتو در دیواره قدامی معده را نشان داد. پولیکتومی با شک به پولیپ هیپرپلاستیک و یا پولیپ غدد فوندوس بدون هیچ عارضه‌ای انجام شد. یافته‌های هیستوپاتولوژی روشن ساخت که این ضایعه گاستریت پولیپوز سیستیک است و تجمع خفیف هلیکوباکتریلوری در چین‌های معده وجود دارد. نتیجه‌گیری: گاستریت پولیپوز سیستیک ممکن است در معده جراحی نشده نیز رخ دهد و می‌تواند با پولیکتومی اندوسکوپی درمان شود. اگر چه، اطمینان از ریشه‌کن شدن و تایید پاتولوژیک ضایعه لازم است. واژگان کلیدی: پولیپ معده‌ای، گاستریت پولیپوز سیستیک، پولیکتومی اندوسکوپی، هلیکوباکتریلوری.

### مقدمه

گاستریت پولیپوز سیستیک (GCP) به صورت یک پولیپ هیپرپلاستیک تظاهر می‌کند که در آن گیر افتادن اپیتلیوم نابجای غده‌ای در لایه عضله مخاطی یا در بخش‌های عمقی‌تر در لایه‌های ساب موکوزا یا موسکولاریس پروپریا دیده می‌شود (۱-۱۱). این ضایعه وقتی به صورت پولیپ داخل لومن تظاهر کند، پولیپوزا نامیده می‌شود (۴-۱) و زمانی که ضایعات سیستیک در لایه ساب موکوزا (۶) و توده در داخل دیواره معده باشد به عنوان پروفوندا نامیده می‌شود (۴-۱).

GCP ضایعه غیرشایعی است که در بیماران با سابقه عمل جراحی گاستروانتروستومی با یا بدون برداشت بخشی از معده و به خصوص کسانی که تحت درمان فوق برای درمان ضایعات

خوش‌خیم مثل زخم معده قرار گرفته‌اند، رخ می‌دهد (۵،۷،۹-۱۱). GCP به ندرت ممکن است در معده جراحی نشده ایجاد شود (۵،۶،۹،۱۰،۱۲،۱۵).

GCP اولین بار به صورت یک تومور پولیپی در مخاط معده‌ای مجاور دهانه بیلروت II شرح داده شد (۶،۷). این ضایعات به صورت تیپیک در بیماران که در اثر گاسترکتومی پارشیال دچار گاستریت ناشی از ریفلاکس مزمن صفراوی شده‌اند، ایجاد می‌شود (۴-۱). در اندوسکوپی و رادیولوژی، GCP به صورت یک توده پولیپی در سمت معدوی محل آناستوموزها تظاهر می‌یابد (۹،۱۰،۱۴،۱۵). از آنجایی که افتراق GCP از سرطان به وسیله رادیولوژی و اندوسکوپی مشکل است، در بیشتر بیماران جراحی مورد نیاز است (۱۱-۹). تاکنون تعداد بسیار اندکی از موارد GCP در معده جراحی نشده، گزارش شده است. در این مقاله، یک مورد از ابتلا به GCP که علائم و نشانه‌های خفیفی داشته و در معده جراحی نشده رخ داده بود

آدرس نویسنده مسئول: تهران، دانشگاه علوم پزشکی شهید بهشتی، مرکز تحقیقات بیماری‌های گوارش و کبد، دکتر مهسا مولایی (e-mail: m\_molaei@sbm.ac.ir)

تاریخ دریافت مقاله: ۱۳۸۹/۵/۲۵

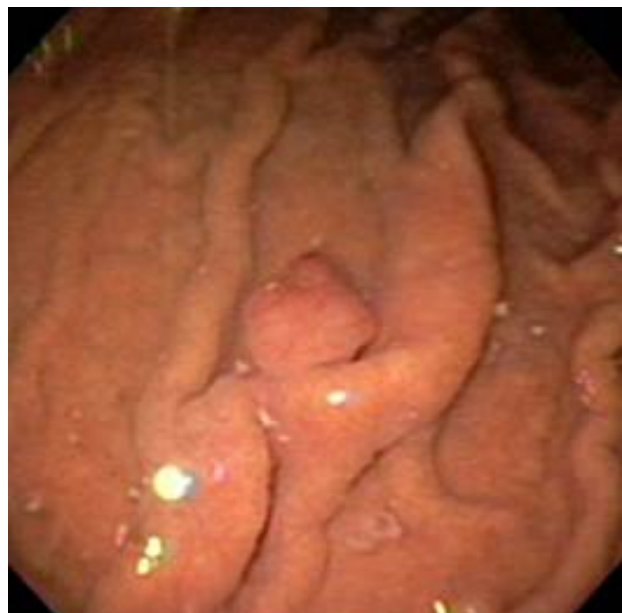تاریخ پذیرش مقاله: ۱۳۸۹/۸/۱۷

را گزارش کرده‌ایم که تحت درمان موفق با پولیپکتومی اندوسکوپی قرار گرفت.

## گزارش مورد

بیمار خانم ۴۷ ساله‌ای بود که جهت بررسی بیشتر و درمان توده پولیپی مشهود در ازوفاگوستروئودنوسکوپی (EGD) به بخش گوارش بیمارستان طالقانی ارجاع شده بود. شکایت اصلی بیمار سوءهاضمه و دردهای متناوب اپیگاستریک بود. علائم بیمار از ۶ ماه پیش شروع شده بود. بیمار سابقه هیچ گونه عمل جراحی را روی معده عنوان نمی‌کرد. در بیمارستان دیگری EGD حدود یک ماه قبل از مراجعه بیمار به این مرکز انجام شده بود که در گزارش آن یک توده پولیپی در ناحیه فوندوس معده مشخص شده بود. اما هیچ گونه بیوپسی و اقدام درمانی صورت نگرفته بود و بیمار به این مرکز جهت پولیپکتومی ارجاع شده بود.

معاینات بالینی معمول در این بیمار طبیعی بودند. فشار خون بیمار برابر ۱۳۰/۸۰ میلی‌متر جیوه و ضربان نبض او برابر ۸۰ در دقیقه بود. شکم بیمار در معاینه نرم و بدون هیچ گونه شواهدی از توده و یا بزرگی اعضاء بود. آزمایشات بالینی (شمارش کامل خون، آزمایشات عملکردی کبد و تیروئید و الکترولیت‌های سرمی) همگی در سطح طبیعی بودند. سونوگرافی شکم و لگن طبیعی بودند. کولونوسکوپی کامل انجام شد و نمونه‌هایی از کولون نیز تهیه گردید که البته تمامی آنها از نظر بافت شناسی طبیعی بودند.

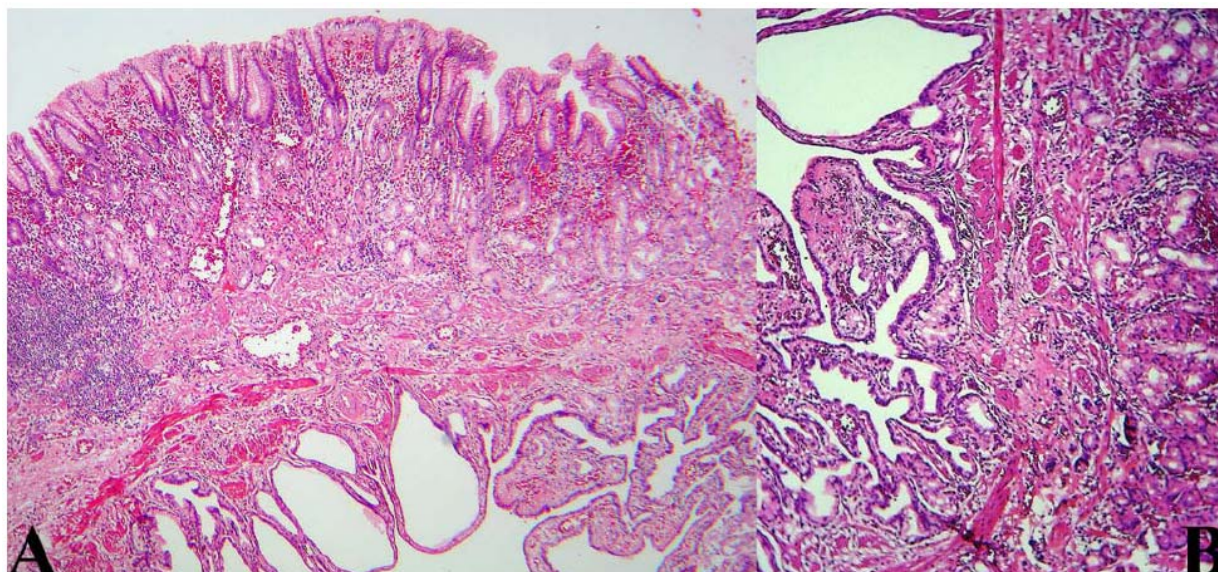


شکل ۱- نمای اندوسکوپی پولیپ پایه‌دار در دیواره قدامی فوندوس معده

EGD در این مرکز نیز انجام شد و یک پولیپ پایه‌دار با قطری حدود ۲ سانتی‌متر در زمینه چین‌های اریتماتو در دیواره قدامی فوندوس معده دیده شد (شکل ۱). متخصص گوارش با شک به پولیپ هیپرپلاستیک و یا غدد فوندیک بدون استفاده از اقدامات تشخیصی دیگر (CT scan و ...) پولیپکتومی اندوسکوپی بدون هیچ‌گونه عارضه‌ای انجام داد. نمونه تهیه شده به ابعاد  $1 \times 1/5 \times 2$  سانتی‌متر بود و در سطح برش کیست‌های کوچک پر شده از مومین در زمینه‌ای از استرومای اریتماتو دیده می‌شد. در بررسی میکروسکوپی سطح پولیپ، مخاط نوع فوندیک با احتقان و التهاب مزمن متوسط بدون دیسپلازی و یا متاپلازی روده‌ای وجود داشت. تجمع متوسط هلیکوباکتریلوری نیز در چین‌های معده دیده شد. در عمق پولیپ‌ها، غدد سیستیک و اپیتلیوم به دام افتاده در میان و زیر لایه عضله مخاطی وجود داشت. این غدد نابجا به وسیله اپیتلیوم صاف و غده‌ای پوشیده و توسط حاشیه‌ای از لامینا پروپریا احاطه شده بودند (شکل ۲). این یافته‌ها مطابقت با گاستریت پولیپوز سیستیک داشت. طی ۶ ماه پیگیری بیمار، هیچ گونه علامت و عارضه‌ای رخ نداد و هم‌چنین EGD که بعد از ۶ ماه انجام شد، نیز طبیعی بود.

## بحث

GCP ضایعه نادری است که از محل گاستروانتروستومی برمی‌خیزد و مشخصه آن طولیل شدن چین‌های معده به همراه هایپرپلازی و گشادشدگی کیست‌ها در غدد معده‌ای می‌باشد که به داخل لایه ساب موزا گسترش یافته‌اند (۹، ۱۰، ۱۶). از سال ۱۹۷۲ که اولین بار این ضایعه توسط Littler & Gleibermann (۹، ۷) عنوان شد، اسامی مشابه زیادی برای آنها عنوان شده است که شامل gastritis (۱۷)، gastric cystic polyposis (۱۸)، stomal hyperplastic (۱۶)، polypoid hypertrophic gastritis polyps of the gastric mucosa adjacent to gastritis cystica و gastroenterostomy stomas (۱۹) profunda (۳) است. این ضایعات معمولاً در سمت معده‌ای آناستوموزها رخ می‌دهد (۳، ۷، ۹، ۱۱، ۲۰). احتمالاً علت این مساله افزایش تحرک مخاط در اثر انقباضات پریستالتیک و ترمیم صدمات ناشی از ریفلاکس محتویات روده باریک (۲۳، ۱۶، ۹، ۷، ۶-۲۱) در محل مخاط معده‌ای حول آناستوموز می‌باشد. هم‌چنین عنوان می‌شود که در پاتوژنز گاستریت پروفوندا و پولیپوز سیستیک، ایسکمی و التهاب مزمن اثر



شکل ۲- بررسی میکروسکوپیک پولیپ. A: عکس میکروسکوپی از پولیپ نشان دهنده غدد سیستیک و اپیتلیوم به دام افتاده در داخل و زیر لایه عضله مخاطی در عمق پولیپ است (رنگ آمیزی: هماتوکسیلین و ائوزین با بزرگنمایی  $\times 100$ ). B: این غدد نابجا توسط اپیتلیوم پهن و غده‌ای پوشانده شده و توسط حلقه‌ای از لامینا پروپریا احاطه شده است (رنگ آمیزی: هماتوکسیلین و ائوزین با بزرگنمایی  $\times 400$ ).

گزارش شده در مطالعه ما و یک مورد گزارش شده قبلی حضور داشته است (۸).

یکی از مشکلات نگران کننده GCP، سرطان معده است (۲۰،۲۵،۲۷،۳۴) که به علت پتانسیل بالای بدخیمی مخاط در باقیمانده معده می‌باشد (۲۴). در برخی از گزارشات آمده است که GCP در محل گاستروآنتروستومی احتمالاً یک ضایعه پیش بدخیم می‌باشد، زیرا که کارسینوم‌ها به طور شایع در نواحی دهانه گاستروآنتروستومی قدیمی یافت می‌شوند و نمای بافت شناسی GCP نیز به پولیپ‌های استومال (stomal) که سبب بروز کارسینوم در موش‌های رت بعد از گاسترکتومی نسبی می‌شوند شبیه است (۳،۶،۹،۲۲،۲۴،۲۶). به علاوه، GCP به همراه عفونت ویروسی Epstein-Barr (EBV) ممکن است سبب تسهیل گسترش و رشد کارسینوم باقی مانده در محل آناستوموز بشود (۳۵).

به همین دلیل زمانی که GCP در محل آناستوموز بعد از گاستروآنتروستومی رخ می‌دهد، تایید هیستوپاتولوژیک و ریشه‌کنی از محل این ضایعه لازم است. در نتیجه در بیشتر موارد درمان با جراحی صورت می‌گیرد. اما در بیمار ما یافته‌های EGD و سونوگرافی، همگی نشان دهنده خوش خیم بودن ضایعه بودند.

بدین ترتیب می‌توان چنین نتیجه‌گیری کرد که GCP می‌تواند در معده جراحی نشده نیز رخ دهد و با پولیپکتومی درمان شود (۱۲). البته ریشه‌کنی و تائید هیستوپاتولوژیک این ضایعه الزامی است (۹).

مشابهی با جراحی و اثرات ناشی از بخیه دارند. در یک مطالعه نیز بین زخم معده و گاستریت پروفوندای سیستیک ارتباط وجود داشته است (۳).

به هر حال، همانند مورد گزارش شده در این مقاله، این ضایعات می‌توانند در معده جراحی نشده نیز بروز کنند (۱۴، ۹، ۱۰، ۱۵). مکانیسم بروز GCP در معده جراحی نشده همچنان نامعلوم و نامشخص است (۶). اما در حال حاضر آنچه مورد توافق عمومی است، منشا مادرزادی آن است، به خصوص اگر شواهد قبلی تروما و یا زخم معده وجود نداشته باشد (۳، ۹، ۱۹).

در بافت شناسی، یافته‌های اصلی GCP، طولیل شدن چین و شکنج‌های معده، گیرافتادن غدد هیپرپلاستیک در لایه ساب موکوزا و گشادشدگی سیستیک غدد پسودوپیلوریک (Pseudopyloric) می‌باشد. به علت هایپرپلازی قابل توجه، چین‌ها و شکنج‌ها بلند شده‌اند و سطح چین‌ها توسط سلول‌های اپیتلیال نابالغ مکعبی و یا استوانه‌ای کوتاه مفروش شده‌اند (۱۶).

تظاهر بالینی شایع GCP، علایم و نشانه‌های انسداد معده، درد شکم یا نفخ می‌باشد (۷، ۹، ۱۱، ۲۴). زخم‌های سطحی و خونریزی ممکن است در صورت بروز عوارض نیز ایجاد شود (۸، ۹، ۱۱، ۱۷). درد متناوب اپیگاستریک در بیمار ما مشابه دو بیمار گزارش شده دیگر وجود داشت (۹، ۱۳) که احتمالاً ناشی از GCP بوده، زیرا پس از پولیپکتومی رفع شد. محل ضایعه در بیمار ما در دیواره قدامی فوندوس معده بود که مشابه دو گزارش دیگر بود (۹، ۱۳). هلیکوباکتریلوری فقط در مورد

**REFERENCES**

1. Odze RD, Cranford JM, Goldblum JR. Surgical pathology of the GI tract, liver, biliary tract, and pancreas. Philadelphia: W.B. Saunders; 2004. p.273-74.
2. Fonde EC, Rodning CB. Gastritis cystic profunda. Am J Gastroenterol 1986; 81: 459-64.
3. Franzin G, Novelli P. Gastritis cystica profunda. Histopathology 1981; 5: 535-47.
4. Okada M, Lizuka Y, Oh K, Murayama H, Maekawa T. Gastritis cystic profunda presenting as giant gastric mucosal folds: the role of endoscopic ultrasonography and mucosectomy in the diagnostic work up. Gastrointest Endosc 1998; 40: 640-44.
5. Hirasaki S, Tanimizu M, Tsubouchi E, Nasu J, Masumoto T. Gastritis cystica polyposa concomitant with gastric inflammatory fibroid polyp occurring in an unoperated stomach. Intern Med 2005; 44: 46-49.
6. Park CH, Park JM, Jung CK, Kim DB, Kang SH, Lee SW, et al. Early gastric cancer associated with gastritis cystica polyposa in the unoperated stomach treated by endoscopic submucosal dissection. Gastrointest Endosc 2009; 69: e47-50.
7. Littler ER, Gleibermann E. Gastritis cystica polyposa (Gastric mucosal prolapse at gastrectomy site, with cystic and infiltrative epithelial hyperplasia). Cancer 1972; 29: 205-209.
8. Emna EJ, Haïfa TG, Moussaddak A, Majda E, Ammar C, Samir B. [Gastritis cystica polyposa: report of 7 cases and literature review. Tunis Med 2005; 83: 562-67. [In French]
9. Park JS, Myung SJ, Jung HY, Yang SK, Hong WS, Kim JH, et al. Endoscopic treatment of gastritis cystica polyposa found in an unoperated stomach. Gastrointest Endosc 2001; 54: 101-103.
10. Wu MT, Pan HB, Lai PH, Chang JM, Tsai SH, Wu CW. CT of gastritis cystica polyposa. Abdom Imaging 1994; 19: 8-10.
11. Ozenc AM, Ruacan S, Aran O. Gastritis cystica polyposa. Arch Surg 1988; 123: 372-73.
12. Tuncer K, Alkanat M, Musoğlu A, Aydın A. Gastritis cystica polyposa found in an unoperated stomach: an unusual case treated by endoscopic polypectomy. Endoscopy 2003; 35: 882.
13. Béchade D, Desramé J, Algayres JP. Gastritis cystica profunda in an unoperated stomach 1: endoscopy 2007; 39: E80-81.
14. Sussman HM, Weingarten B, Mossberg SM. Localized gastric mucosal hypertrophy simulating tumor. Am J Digest Dis 1965; 10: 710-18.
15. Scott W, Payne TPB. Diffuse congenital cystic hyperplasia of stomach clinically simulating a carcinoma. Bull Johns Hopkins Hospital 1947; 81: 448-55.
16. Koga S, Watanabe H, Enjoji M. Stomal polypoid hypertrophic gastritis: a polypoid gastric lesion at gastroenterostomy site. Cancer 1979; 43: 647-57.
17. Grieffel B, Engleberg M, Reiss R. Multiple polypoid cystic gastritis in old gastroenteric stoma. Arch Pathol 1974; 9: 316-18.
18. Chakrovorty RC, Schatzki PR. Gastric cystic polyposis. Am J Dig Dis 1975; 20: 981-89.
19. Stemmermann GN, Hayashi T. Hyperplastic polyps of the gastric mucosa adjacent to gastroenterostomy stomas. Am J Clin Pathol 1979; 71: 341-45.
20. Bogomoletz WV, Potet F, Barge J, Molas G, Qizilbash AH. Pathological features and mucin histochemistry of primary gastric stump carcinoma associated with gastritis cystica polyposa. A study of six cases. Am J Surg Pathol 1985; 9: 401-10.
21. Jablokow VR, Aranha GV, Reyes CV. Gastric stomal polypoid hyperplasia: report of four cases, J Surg Oncol 1982; 19: 106-108.
22. Kondo K, Kojima H, Akiyama S, Ito J, Takagi H. Pathogenesis of adenocarcinoma induced by gastrojejunostomy in Wistar rats: role of duodenogastric reflux. Carcinogenesis 1995; 16: 1747-51.
23. Gensler S, Seidenberg B, Rifkin H, Rubinstein BM. Ciliated lined intramural cyst of the stomach: case report and suggested embryogenesis. Ann Surg 1966; 163: 954-56.
24. Qizilbash AH. Gastritis cystica and carcinoma arising in old gastrojejunostomy stoma. Can Med Assoc J 1975; 112: 1432-33.

25. Franzin G, Musola R, Zamboni G, Manfrini C. Gastritis cystica polyposa: a possible precancerous lesion. *Tumori* 1985; 71: 13-18.
26. Mitomi H, Iwabuchi K, Amemiya A, Kaneda G, Adachi K, Asao T. Immunohistochemical analysis of a case of gastritis cystica profunda associated with carcinoma development. *Scand J Gastroenterol* 1998; 33: 1226-29.
27. Kondo K. Duodenogastric reflux and gastric stump carcinoma. *Gastric Cancer* 2002; 5: 16-22.
28. Ochiai M, Matsubara T, Zhi LZ, Funabiki T, Sakurai Y, Hasegawa S, et al. Gastritis cystica polyposa associated with a gastric stump carcinoma, with special reference to cell kinetics and p53 gene aberrations. *Gastric Cancer* 2000; 3: 165-70.
29. Matsuda I, Konno H, Maruo Y, Tanaka T, Baba M, Nishino N, et al. A case of triple early gastric cancer in the remnant stomach. *Am J Gastroenterol* 1995; 90: 1016-18.
30. Kimura H, Takamura H, Maeda K, Uogishi M, Sodani H, Kanno S, et al. A case of minute remnant stomach cancer derived from gastritis cystica polyposa. *Nippon Shokakibyō Gakkai Zasshi* 1992; 89: 1191-96. [In Japanese]
31. Tanahashi Y, Ohwada S, Takubo K, Miyamoto Y, Takeshita M, Uchida O, et al. A case of early carcinoma of the remnant stomach that developed from gastritis cystica polyposa. *Gan No Rinsho* 1990; 36: 929-33. [In Japanese]
32. Hosokawa O, Yamamichi N, Yamazaki S, Tsuda J, Watanabe K, Matsuda K, et al. Early carcinoma of the gastric remnant: pathological features relating to the interval between the initial and second surgery. *Gan No Rinsho* 1989; 35: 587-96. [In Japanese]
33. Kondo K, Kikuchi M, Yokoyama I, Yokoyama Y, Nagayo T. Histological studies concerning the development of gastric stump carcinoma by endoscopic mucosal biopsies. *Gan No Rinsho* 1987; 33: 651-60. [In Japanese]
34. Ono H, Kondo H, Gotoda T, Shirao K, Yamaguchi H, Saito D, et al. Endoscopic mucosal resection for treatment of early gastric cancer. *Gut* 2001; 48: 225-29.
35. Kaizaki Y, Hosokawa O, Sakurai S, Fukayama M. Epstein-Barr virus-associated gastric carcinoma in the remnant stomach: de novo and metachronous gastric remnant carcinoma. *J Gastroenterol* 2005; 40: 570-77.