

## گزارش موردی تظاهر تنگی پیش رفته عروق کرونر به صورت حملات گلودرد در یک نوجوان ۱۴ ساله

دکتر منصور موذن زاده\*، دکتر حمیدرضا نصری\*، دکتر سعدالله شمس الدینی\*\*

\* استادیار گروه قلب، دانشگاه علوم پزشکی کرمان  
\*\* دانشیار گروه پوست، دانشگاه علوم پزشکی کرمان

### خلاصه

بیمار مورد معرفی، نوجوان ۱۴ ساله ای است که با شکایت حملات گلودرد شدید در هنگام خواب، از چندماه قبل مراجعه کرده است. نکته قابل توجه در شرح حال وی کاهش توان فعالیت بود، به طوری که جهت پیشگیری از حملات درد، بیمار از تند راه رفتن نیز خودداری می کرده است.

با توجه به وجود زانتومای منتشر در دست ها و پاهای بیمار و قوس قرنیه Arcus cornea و بالا بودن قابل توجه کلسترول در آزمایش خون، تشخیص هیپرکلسترولمی فامیلیال مسجل بود.

به منظور بررسی شدت تنگی عروق کرونر، تست ورزش انجام شد که در دقایق اولیه به علت تغییرات شدید نوار قلب همراه با گلودرد در بیمار، به تست خاتمه داده شد.

پس از بستری کردن بیمار در بیمارستان و شروع درمان طبی، آنژیوگرافی عروق کرونر انجام شد که تنگی شدید در ابتدای هر سه رگ اصلی کرونر وجود داشت. با توجه به نادر بودن هیپرکلسترولمی فامیلیال هموزیگوت (یک مورد در یک میلیون) و تظاهر بیماری کرونر، تنها به صورت حملات گلودرد که موجب شده بود مدت ها تشخیص آنژین صدری در این بیماران دور از ذهن بماند، به عنوان مورد آموزنده معرفی می شود.

واژگان کلیدی: هیپرکلسترولمی فامیلیال هموزیگوت، زانتوما، گزانتلازما، گلودرد، تنگی شدید عروق کرونر

### معرفی بیمار

بیمار ح-ق-۱۴ ساله- مذکر- اهل و ساکن یکی از دهات بم که مورد شناخته شده هیپرکلسترولمی فامیلیال بوده، جهت معاینه قلب و عروق توسط همکار متخصص پوست به درمانگاه قلب معرفی شده بود. در شرح حال وی، نکته قابل توجه، حملات مکرر گلودرد بود که از چند ماه قبل در حالت خواب و هنگام فعالیت ایجاد می شده، ولی در هنگام بلع غذا بیمار هیچ گونه مشکلی نداشته است.

مدت درد حدود ده دقیقه بوده و شدت درد به حدی بود که عملاً بیمار از ترس درد، فعالیت فیزیکی خیلی محدودی داشته است به طوری که اخیراً اغلب حملات درد تنها در حالت خواب اتفاق می افتاده و همین مساله همراه با سن پایین بیمار و عدم توانایی وی در بیان دقیق شکایت خود، موجب شده بود که علی رغم مراجعات متعدد به پزشکان، تشخیص و درمان درستی صورت نگیرد.

ورزش به عمل آمد که در مرحله اول (دقیقه دوم) به علت شروع گلودرد و تغییرات نوار قلب به تست خاتمه داده شد. بعد از خاتمه تست تغییرات در الکتروکاردیوگرافی بیمار دال بر ایسکمی در لیدهای تحتانی و قدامی ایجاد گردید که با مصرف نیتروگلیسرین زیرزبانی درد بیمار بهبودی قابل توجه پیدا کرد. جهت درمان و ارزیابی دقیق تر، بیمار در بیمارستان بستری گردید و ضمن شروع داروهای پایین آورنده چربی خون و ضدایسکمی همراه با آسپرین، آنژیوگرافی کرونر نیز انجام شد که تنگی قابل توجه در ابتدای سه رگ اصلی کرونر (LAD-LCX-RCA) وجود داشت. با افزایش میزان داروها، حملات گلودرد بیمار کاملاً از بین رفت و میزان تحمل فعالیت وی نیز افزایش پیدا کرد.

### بحث

آترواسکلروز یکی از بیماریهای شایع در دنیای امروز می باشد، به طوری که علت اصلی مرگ و میر در جهان غرب بیماری ایسکمی قلب شناخته شده است. عوامل اصلی که در بروز این بیماری نقش دارند شامل بالا بودن سن، جنسیت مذکر، ابتلا به دیابت، بالا بودن فشارخون، کلسترول بالا و سابقه فامیلی ابتلا به تنگی عروق کرونر می باشند. هر چه سطح کلسترول خون بالاتر باشد، سن بروز ایجاد آترواسکلروز پایین تر می باشد. در هیپرکلسترولمی فامیلی که از نظر ژنتیک به صورت اتوزومال غالب منتقل می شود به علت اشکال در تولید گیرنده های آپوپروتئین E و B سطح کلسترول خون بالا می باشد. نقش این گیرنده ها برداشت کلسترول خون است و هر چه تعداد این گیرنده ها کمتر باشد، سطح کلسترول خون بالاتر است (۱-۲).

نوع هتروزیگوت این بیماری شیوع یک در پانصد نفر دارد، ولی در آفریقای جنوبی و لبنان با شیوع بیشتری دیده می شود. در این بیماران تعداد گیرنده های E و B نصف افراد نرمال می باشد و سطح کلسترول خون این افراد بین ۳۵۰-۵۰۰ mg/dl است.

علائم کلینیکی تنگی عروق کرونر در افراد مبتلا در مردان تا سن ۵۰ سالگی و در زنان تا سن ۶۰ سالگی بروز می کند. درمان این بیماران شامل رژیم غذایی و درمان دارویی در جهت کاهش کلسترول خون می باشد.

در سابقه بیمار، تظاهرات بیماری به صورت برجستگی های متعدد زیرجلدی (زانتوما) در نواحی مختلف بدن از دوران طفولیت وجود داشته است به طوری که در سال ۶۹ بیوپسی پوست انجام شده و تشخیص زانتوما تایید گردیده بود. در آزمایشات پاراکلینیک نیز، کلسترول سرم همواره مقادیر بالایی نشان داده که بالاترین میزان آن حدود ۹۰۰ بوده است. هر چند که در طی این مدت بیمار از داروهای پایین آورنده چربی خون نیز به طور نامرتب استفاده می کرده است.

### سابقه فامیلی

پدر و مادر بیمار نسبت فامیلی (پسرعمو - دخترعمو) دارند و هر دو به ظاهر سالم می باشند. دو برادر و پنج خواهر بیمار هیچیک در معاینه کلینیکی نکته مثبتی نداشتند.

### معاینه فیزیکی

بیمار ظاهر آرامی داشت، علائم حیاتی طبیعی بود. در معاینه چشم قوس قرنیه Arcus cornea دیده می شد. معاینه حلق کاملاً طبیعی بود. در پوست، زانتوماهای متعدد به صورت تومورهای نرم و عمقی در زیر پوست وجود داشت که بعضی از آنها در مجاورت تاندونهای اکتنسور، بخصوص مفاصل انتهای مثل مفصل آشیل قرار داشتند. تعدادی به صورت نودولهای سفت زیرجلدی با یک حدمرزی زردرنگ، بدون درد یا علامت دیگری وجود داشت.

### سمع قلب

سوفل سیستولیک اجکشن در کانون آئورت با انتشار به گردن شنیده شد. در دیگر معاینات نکته مثبتی دیده نشد.

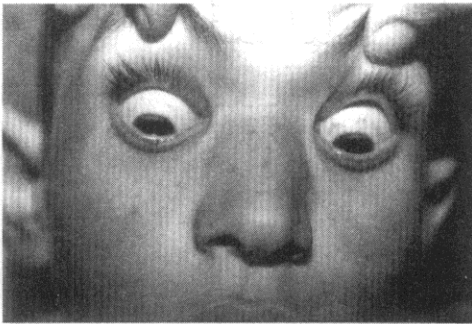
### پاراکلینیک

نوار قلب کاملاً طبیعی بود. نتیجه آخرین آزمایشات خون به قرار زیر بود:

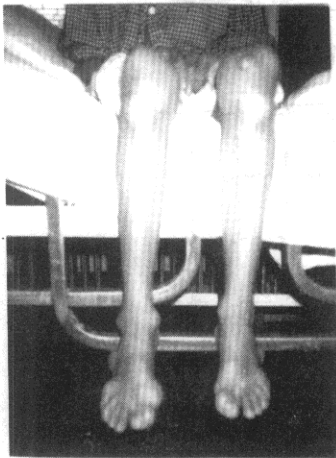Cholestreol (total): 571  
Triglyceride: 260  
HDL (total): 15  
LDL (total): 504  
VIDL (total): 52

در اکوکاردیوگرافی اندازه حفرات و کار قلب طبیعی بود. گرادیان فشاری خفیف در سطح دریچه آئورت وجود داشت ولی دریچه ها سالم به نظر می رسیدند. از بیمار تست

یک سال از تشخیص و شروع و درمان بیمار می گذرد، کلسترول وی تا حد قابل توجه کاهش یافته، توان فعالیت تا حد قابل قبولی افزایش پیدا کرده و حملات گلودرد از بین رفته است.



شکل ۱: قوس قرنیه (arcus cornea)



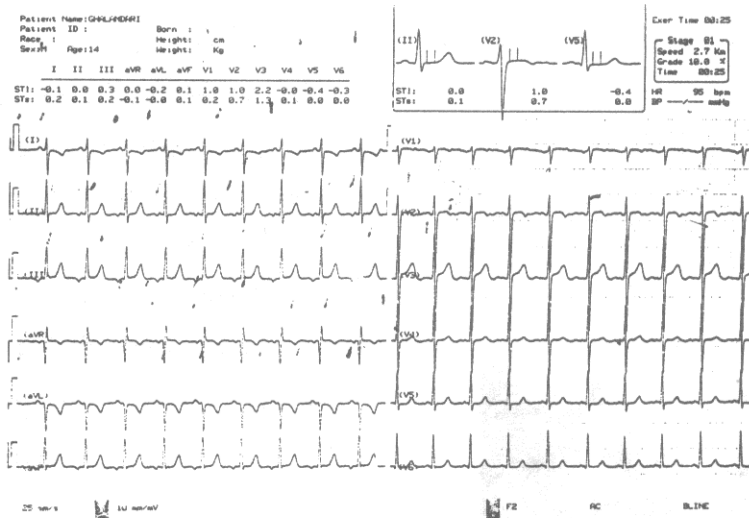شکل ۲: زانتوماهای منتشر

نوع هموزیگوت، شیوع یک در یک میلیون دارد. این افراد به طور کلی فاقد رسپتورهای E و B می باشند. میزان کلسترول این افراد تا سطح ۷۰۰-۱۲۰۰ mg/dl نیز می رسد. علائم بالینی تنگی عروق کرونر معمولاً قبل از سن بیست سالگی بروز می کند و تقریباً همه این افراد دچار تنگی عروق کرونر می شوند و گاهی گزارش شده است که بعضی از بیماران در سن دو سالگی دچار انفارکتوس میوکارد شده اند. در معاینه فیزیکی این افراد معمولاً زانتوماهای پوستی (Cutaneous xantoma)، زانتوماهای تاندون (tendinous xanthoma) و قوس قرنیه (Corneal arcus) وجود دارد. گاهی زانتوما در داخل پلک چشم ها و داخل دهان بوجود می آید.

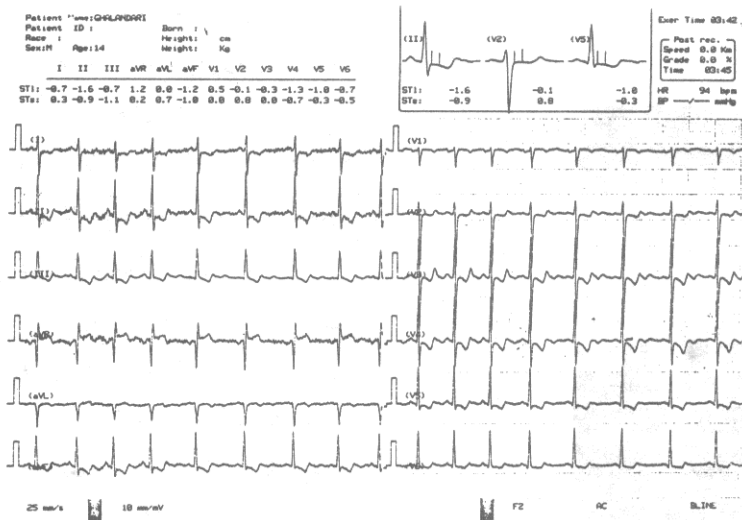### درمان

معمولاً رژیم غذایی و داروی ضد کلسترول در درمان این افراد موثر نمی باشد. روش های جدیدی اختراع شده است. از جمله روش IDL-Apheresis که در این روش توسط استوانه هایی از سولفات سلولز، هپارین یا با استفاده از Imunoabsorbion کلسترول LDL را از خون برمی دارند. با استفاده از این روش گاهی تا هفتاد درصد کلسترول خون کاهش پیدا می کند. البته این کاهش کلسترول موقتی می باشد و لازم است که این روش هر ۲ تا ۴ هفته تکرار شود. البته این روش خیلی گران بوده و در مراکز محدودی قابل انجام می باشد (۵-۴). روش دیگر ژن تراپی است. در این روش ابتدا مقداری از کبد بیمار برداشته می شود، سپس در آزمایشگاه این کبد توسط ویروس آلوده می گردد، این ویروسها دارای گیرنده های B و E نرمال می باشند. بعد از مدتی سلولهای کبد دارای گیرنده های B و E می شوند، حالا مجدداً کبد به بیمار پیوند می شود (۸-۷). گاهی بعد از پیوند کبد کلسترول خون تا ۸۰ درصد کاهش پیدا می کند (۶).

در مورد درمان بیماری که معرفی شد عمل جراحی عروق کرونر با توجه به سن بیمار انجام نشد چون با توجه به سن پایین بیمار بعید بود که این عمل باعث افزایش طول عمر بیمار شود به همین جهت درمان طبی توصیه گردید که این درمان شامل استفاده از داروهای پایین آورنده کلسترول و داروی ضد ایسکمی می باشد و در حال حاضر که حدود



شکل ۳: EKG بیمار قبل از شروع تست ورزش



شکل ۴: EKG بیمار ابتدای مرحله دوم تست ورزش که نشان دهنده ایسکمی شدید قلبی است.

**REFERENCES**

- 1-Goldstein J.L, Hobbs H.H, Brown M.S. Familial hypercholesterolemia. In :Scriver CR, Beadot A.L. Sly W.S and valle D.: The metabolic and molecular basis of inherited disease, 7<sup>th</sup> ed. NewYork, McGrawhill, 1995; P: 1981.
- 2- Brewer H.B, Santamarina-Fojo S, Hoeg J.M: Genetic dyslipoproteinemias. In :Fuster V, Ross R, and Topol E.J: Atherosclerosis and coronary artery disease. Philadelphia, Lippincott Reven, 1996;69-88.
- 3- Bild D.E, Williams R.R, Brewer H.B, et al: Identification and management of heterozygous familial hypercholesterolemia: Summary and recommendation form and an NHLBI. Work shop. AM J Cardiol 1993; 72:10.
- 4- Tatami R, I Noue N, Itoh, H, et al. For the LARS investigators: Regression of coronary atherosclerosis by combined LDL-apheresis and lipid lowering drugtherapy in patients with familial hypercholesterolemia. A multicenter study. Atherosclerosis,1992; 95.
- 5- Thompson GR, Maher V.M.G, Matthews S, et al. Familial hypercholesterolemia regression study: A randomized trial of low-density lipoprotein apheresis. Lancet 1995;345:811.
- 6- Bilheimer D.W, Goldstein J.L, Grandy S.M, et al. Liver transplantation to provid low – density – lipoprotein receptors and lower plasma cholesterol in a child with homozygous familial hypercholesterolemia N Engl Med 1984; 311:1658.
- 7- Grossman M, Raper S.E, Kozarsky, K, et al. Successful exvivogene therapy directed to liver in a patient with familial hypercholesterolemia. Nat Genet 1994; 6:335.
- 8- Brown M.S, Goldstein J.L, Havel R.J, et al. Genetherapy for cholesterol. Nat Genet 1994; 7:346.