پژوهش درپزشکی (مجله پژوهشی دانشکده پزشکی)
دانشگاه علوم پزشکی و خدمات بهداشتی درمانی شهید بهشتی
دوره ۳۶، شماره ۱، بهار ۱۳۹۱، صفحات ۱۹ تا ۲۸

مقاله اصلی
(Original Article)

بررسی تأثیر جانشین پوستی تهیه شده از کشت هم‌زمان کراتینوسیت و فیبروبلاست روی داربست کلاژنی در ترمیم زخم پوست موش صحرایی

مهناز محمودی راد[۱]، فائزه دهقانی[۲]، منصوره میرزایی*[۳]، مریم قاسمی[۴]، نریمان مصفا[۵]

[۱] مرکز تحقیقات بیولوژی سلولی و مولکولی و مرکز تحقیقات پوست، دانشگاه علوم پزشکی شهید بهشتی
[۲] دانشکده پزشکی، دانشگاه علوم پزشکی شهید بهشتی
[۳] بخش پاتولوژی، بیمارستان بوعلی سینا ساری، دانشگاه علوم پزشکی مازندران
[۴] گروه پاتولوژی، دانشکده پزشکی ساری، دانشگاه علوم پزشکی مازندران
[۵] گروه ایمونولوژی، دانشکده پزشکی، دانشگاه علوم پزشکی شهید بهشتی

چکیده

سابقه و هدف: *با توجه به شیوع و روند رو به افزایش انواع زخم‌ها و عوارض شناخته شده آن‌ها و عدم درمان ناکافی روش‌های درمانی متداول و گزارش‌هایی از موفقیت استفاده از جانشین‌های پوستی تهیه شده از کشت هم‌زمان کراتینوسیت و فیبروبلاست روی داربست کلاژنی و عدم گزارشی از تجربهٔ آن در ایران، این تحقیق با انتقال جانشین پوستی ساخته شده روی زخم تجربی ایجاد شده در موش صحرایی انجام گرفت.*

روش بررسی: *این تحقیق به روش تجربی روی پنج سر موش صحرایی سفید نر نژاد ویستار با ایجاد ده زخم به ابعاد ۲×۲ سانتی‌متر مربع روی پشت آن‌ها، در گروه تجربی با استفاده از جانشین پوستی و در گروه شاهد بدون هیچ مداخله‌ای صورت گرفت. زخم‌ها پس از ده روز پیگیری شدند و وضعیت ترمیم با شاخص‌های کیفی میزان ترمیم، واسکولاریزاسیون و شدت فیبروز و نکروز و نیز با شاخص‌های کمی ضخامت لایهٔ اپیتلیال، تعداد فولیکول مو و بررسی تعداد فیبروبلاست، کراتینوسیت، لنفوسیت و نوتروفیل بررسی و وضعیت آن‌ها در دو گروه با آزمون‌های دقیق فیشر، t-test و Mann-Whitney U Test مورد قضاوت قرار گرفت.*

یافته‌ها: *در تمامی شاخص‌های مورد بررسی، وضعیت ترمیم زخم گروه تجربی بهتر از گروه شاهد بود و از نظر شدت فیبروز بالای ۵۰٪ گروه تجربی بهتر بود ($p<0/05$) و ضخامت لایهٔ اپیتلیال در گروه شاهد ۲۰/۴±۳۰/۴ و در گروه تجربی ۷۳/۸±۱۸۰/۵ ($p<0/01$) و همینطور تعداد فیبروبلاست‌ها و کراتینوسیت‌ها در گروه تجربی بیشتر از شاهد بود ($p<0/05$).*

نتیجه‌گیری *به نظر می‌رسد که جانشین پوستی تهیه شده از کشت هم‌زمان فیبروبلاست‌ها و کراتینوسیت‌ها روی داربست کلاژنی و قرار دادن آن در محل زخم موجب بهبود روند ترمیم زخم می‌شود. با توجه به محدودیت‌های این تحقیق، مطالعات بیشتر را در این زمینه توصیه می‌کنیم.*

واژگان کلیدی: *فیبروبلاست، کراتینوسیت، داربست کلاژنی، ترمیم زخم.*

مقدمه

نقایص و آسیب پوستی به وسیلهٔ سوختگی‌ها، زخم‌های دیابتیک یا صدمات حاد ایجاد می‌شود که منجر به از دست رفتن آب، الکترولیت‌ها و پروتئین‌ها از محل زخم می‌شود و در نتیجه عفونت رخ می‌دهد. بعضی از این آسیب‌ها با پانسمان مناسب و یا با استفاده از پوست جایگزین یا گرافت ترمیم می‌شوند. هدف از جایگزینی پوست، جلوگیری از عفونت و از دست دادن آب و الکترولیت‌هاست. همچنین این پیوند باعث کاهش درد و افزایش سرعت التیام زخم می‌گردد (۱).

آدرس نویسنده مسئول: ساری، بلوار پاسداران، بیمارستان بوعلی سینا، بخش پاتولوژی، منصوره میرزایی
(**e-mail:** mansoorehmirzaei@yahoo.com)

تاریخ دریافت مقاله: ۱۳۹۰/۶/۱
تاریخ پذیرش مقاله: ۱۳۹۰/۱۲/۱۵

معمولاً گرافت‌های پوستی آلوژنیک یا اتوژنیک برای این منظور استفاده می‌شوند و انواع مختلفی از سلول‌ها برای ترمیم اپیدرم و درم فعال می‌شوند (۲).

لایهٔ غشا پایه نقش مهمی در شرایط طبیعی و پاتولوژیک بازی می‌کند. در چند تحقیق از سیستم‌های کشت سه‌بعدی برای تشکیل غشا پایه استفاده شده است. کراتینوسیت‌های اپیدرمی انسان و فیبروبلاست‌های درم در تشکیل این غشا نقش مهمی دارند. برای این منظور کراتینوسیت‌ها روی بسترهای فیبروبلاستی یا در غیاب آن‌ها در سطح محیط کشت و در تماس با هوا کشت داده شده‌اند (۳).

یکی از مشکلات بزرگ در سوختگی‌های وسیع، کاهش پوست قابل دسترس برای پیوند پوست می‌باشد. کشت کراتینوسیت‌ها در آزمایشگاه موفقیت‌آمیز بوده و نمونهٔ مناسبی برای جایگزینی پوست می‌باشد. بررسی‌ها نشان می‌دهد که فیبروبلاست‌ها نیز به عنوان بستری برای کشت کراتینوسیت‌ها مورد نیاز هستند (۴).

کشت غشا مخاطی نیز می‌تواند در ترمیم نقایص غشای مخاطی حفرهٔ دهان به کار رود. کراتینوسیت‌ها و فیبروبلاست‌ها از مخاط دهان به دست می‌آیند و ورقه‌های دولایهٔ کراتینوسیت‌های رشد یافته روی فیبروبلاست‌های کشت داده شده بر روی یک داربست کلاژنی برای ترمیم اپیتلیوم به کار می‌روند و در عین حال از انقباض زخم جلوگیری می‌کنند (۵).

در این بررسی کشت توأم بازال‌کراتینوسیت‌ها و فیبروبلاست‌ها بر روی یک ژل کلاژنی انجام شد و مجموعهٔ حاصل، روی زخم‌های ایجاد شده در مدل حیوانی انتقال داده شد و میزان بهبودی زخم بعد از انجام این پیوند از نظر زمانی و کیفیت ترمیم در گروه تجربی پیگیری و با گروه شاهد که پیوند دریافت نکرده‌اند از نظر بافت‌شناسی مقایسه گردید. بررسی‌های بافت‌شناسی در آزمایشگاه پاتولوژی بیمارستان بوعلی سینای ساری در سال ۱۳۸۹ انجام گرفت.

مواد و روشها

انتخاب حیوان مناسب آزمایشگاهی و تهیهٔ نمونهٔ پوست از حیوان

در این تحقیق تجربی (experimental)، از پنج سر موش صحرایی نر یک ماهه نژاد WISTAR که وزن آن‌ها بین ۸۰ تا ۱۲۰ گرم بود استفاده شد. این تحقیق مشکلی از نظر مسائل اخلاقی نداشت. زیرا بر طبق روش‌های استاندارد بین‌المللی و مطابق با پروتکل‌های NIH، رفتار و کار با حیوانات آزمایشگاهی مد نظر قرار گرفت.

ابتدا حیوان با تزریق کتامین به میزان ۵۰ میلی‌گرم برای هر کیلوگرم وزن و دیازپام به میزان ۵ میلی‌گرم برای هر کیلوگرم وزن، بیهوش شد. پس از بیهوشی موش روی میز جراحی فیکس شده و ناحیهٔ کشالهٔ ران دو طرف و شکم به طور کامل تراشیده، سپس ناحیه با الکل-بتادین کاملاً اسکراب شده و بعد از شستشوی محل نمونه‌برداری، نمونهٔ پوست ۱×۱ سانتی‌متر مربعی تحت شرایط استریل به وسیلهٔ قیچی و پنس ظریف برداشته و در پتری‌دیش حاوی محیط کشت DMEM، (Sigma, Cat No. D5796) که پنی‌سیلین ۱۰۰۰ واحد در هر میلی‌لیتر، استرپتومایسین ۱۰۰۰ میکروگرم در هر میلی‌لیتر، فونژیزون ۱۰ میکروگرم در هر میلی‌لیتر به آن اضافه شده بود، قرار داده شد و به اطاق کشت منتقل شد. کلیهٔ مراحل برداشت از پوست حیوان و آماده‌سازی برای کشت سلول در زیر هود لامینار و با استفاده از مواد، معرف‌ها و وسایل استریل انجام شد (۶).

جداسازی و کشت فیبروبلاست‌ها

ابتدا نمونه پوست جدا شده از موش صحرایی از محلول DMEM حاوی آنتی‌بیوتیک خارج و با محلول PBS شستشو داده شد و با تریپسینه کردن، اپیدرم از درم جدا گردید. سپس درم به قطعات کوچک‌تر از یک میلی‌متر تقسیم شد و در پلیت ۱۰۰mm کشت داده شد. محیط کشت کامل شامل: DMEM با ۱۰٪ FBS، ۱٪ L-gluamine و ۱٪ محلول آنتی‌بیوتیک-آنتی‌مایکوتیک به پلیت اضافه گردید و پلیت در انکوباتور ۳۷ درجه سانتیگراد با ۵٪ CO_2 قرار داده شد. پس از آن سلول‌های کشت داده شده هر ۷ روز یک‌بار تغذیه شدند. در زمانی که به هم پیوستگی کلنی‌ها صورت گرفت، با تریپسینه کردن کوتاه مدت، فیبروبلاست‌ها از کف پلیت جدا شده و پس از سانتریفوژ، از آن‌ها سوسپانسیون تهیه شد (۷).

جداسازی بازال کراتینوسیت‌ها

سلول‌های بازال کراتینوسیت با ضربات نرم قلم‌موی استریل شده با الکل ۷۰٪ (به مدت ۱۵ تا ۳۰ دقیقه) و سپس شسته شده با PBS، از سطح زیرین اپیدرم در محیط کشت کامل DMEM آزاد شدند.

تأیید مرفولوژی کراتینوسیت‌ها

تأیید مرفولوژی کراتینوسیت‌ها از طریق مشاهدهٔ سلول‌های نسبتاً کوچک (کمتر از ۱۳ میکرومتر) و درخشان در زیر میکروسکوپ انجام گرفت.

تهیهٔ ژل کلاژنی

ژل کلاژنی با افزودن ۲ میلی‌لیتر از سوسپانسیون فیبروبلاست‌ها و کراتینوسیت‌های هر موش به ۲ میلی‌لیتر

محلـول کـلاژن (Collagen, Type I solution rat tail, C3867، Sigma) و مخلوط نمودن آن‌ها به مـدت ۵ دقیقـه و سپس انکوبه کردن آن به مدت یـک سـاعت در انکوبـاتور ۳۷ درجه سانتیگراد با ۵٪ CO_2 آماده گردید.

انجام پیوند

ابتدا موهای ناحیـه دورسـال قـدامی هـر کـدام از مـوش‌هـای صـحرایی تراشـیده و توسـط قیچـی نـوک تیـز، پـنس و تیـغ بیستوری دو زخم در محل پشت موش‌ها که هم درد کمتـری دارد و هم حیوان قادر به دستکاری آن نمی‌باشـد، ایجـاد شـد (زخمی با تمام ضخامت پوست به ابعاد ۲×۲ سانتی‌متر مربع). در اینجا منطقه در نظر گرفته شده به دو ناحیه تقسیم گردیـد و بخش جلویی به عنوان زخم تجربی و بخش عقبی بـه منزلـه زخم شاهد (بدون استفاده از سیستم ترمیم داربسـت کلاژنـی حاوی اجزاء سلولی) در نظر گرفتـه شـد و سـپس ژل کلاژنـی تهیه شده، حاوی سلول‌های فیبروبلاست و کراتینوسـیت را در محل زخم بـالایی، زخـم تجربـی قـرار داده و هـر دو زخـم را پانسمان کردیم. طی روزهای بعد میزان بهبودی را از نظر طول مدت التیام و کیفیت ترمیم بررسی و با زخـم‌هـای شـاهد کـه روی آن‌ها ژل کلاژنی حـاوی سـلول‌هـا را قـرار نـداده بـودیم، مقایسه نمودیم. بدین ترتیب که با مطابقـت نتـایج حاصـله بـا شاخص‌های ترمیم زخم نظیر وجود بهم پیوسـتگی و خشـکی، عدم وجود التهاب و قرمزی، عدم واکنش حیوان به لمس محل بریدگی، مشاهدهٔ قوام طبیعی بافت و طولانی نشدن زمان محو بریدگی (۸)، به این سؤال پاسخ دادیم که آیا نمونهٔ تهیه شـده یک جایگزین مناسب پوستی خواهد بود و پروسهٔ ترمیم زخـم را تسریع خواهد کرد یا خیر.

تهیهٔ نمونه‌های نکروپسی و فیکس نمودن بافت

بعد از گذشـت ۱۰ روز، پـس از کشـتن مـوش‌هـای صـحرایی توسط استنشاق اتر (حداقل به مـدت پـنج دقیقـه)، از نـواحی ترمیم یافتهٔ زخم‌های تجربی و شـاهد نکروپسـی جهـت تهیـهٔ مقاطع بافتی و بررسی‌های بافت‌شناسی، انجام گرفـت و نمونـهٔ بافت جدا شده در محلول فرمالین ۱۰٪ قرار داده شد.

تهیهٔ مقاطع بافتی و رنگ‌آمیزی آنها

بعد از خارج کردن نمونه‌ها از محلول فرمالین، آن‌ها را به مدت یک ساعت داخل آب جاری شستشو داده و سپس نمونـه‌هـا را به فواصل سه میلی‌متر برش دادیم. مقاطع تهیـه شـده جهـت آبگیری به ترتیب در الکل ۷۰٪، الکل ۹۰٪ و الکل ۱۰۰٪ فـرو برده شدند. بعد از آبگیری نمونـه‌هـا در داخـل محلـول متیـل سالیسیلات شفاف گردیده و به داخـل ظـرف پـارافین منتقـل شدند. سپس نمونه‌ها داخل بلوک پارافین محاط شده و بعد از آن، از بلوک‌ها برش‌هایی به ضخامت ۵ میکرون توسط دستگاه میکروتوم تهیه شد و به وسـیلهٔ رنـگ‌آمیـزی هماتوکسـیلین-ائوزین رنگ‌آمیزی شدند.

جهت بررسی تـأثیر جانشـین پوسـتی سـاخته شـده بـر روی شاخص‌های کیفی ترمیم زخم از آزمون دقیق فیشر و بـر روی شاخص‌های کمی ترمیم، اگر توزیع نرمال داشـت از آزمـون t-test و در غیر این صـورت از آزمـون Mann-Whitney U Test استفاده شد.

یافته‌ها

یافته‌های ماکروسکوپیک

پس از جداسازی درم از ناحیهٔ شکم موش‌ها و کاشـت آنهـا در پلیت، فیبروبلاست‌ها به طور شعاعی در اطراف درم‌های کاشته شده رشد کردند و این رشد در ۷۲ ساعت اولیه قابل مشـاهده بود (شکل ۱).

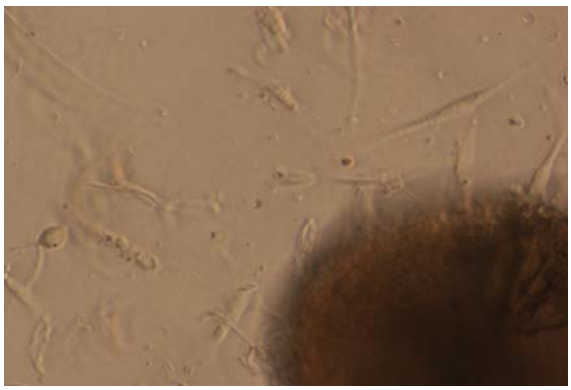

شکل ۱- رشد فیبروبلاست‌ها در اطراف درم کاشته شده بعد از گذشت ۷۲ ساعت

پس از گذشت ۲۱ روز که فیبروبلاست‌ها کاملاً رشد کردنـد و بـه هم پیوستگی حدود ۸۰٪ پدیدار شد، جانشین پوستی تهیه شـده از ژل کلاژنی حاوی این سلول‌ها و بازال کراتینوسـیت‌هـای جـدا شده توسط قلم‌موی نـرم از سـطح زیـرین اپیـدرم، روی یکـی از زخم‌ها (زخم بالایی) گذاشته شد و زخم پایین به عنوان شاهد در نظر گرفته شد (شکل ۲). ژل کلاژنی پس از گذشـت ۲۴ سـاعت به طور کامل جذب و وارد تشکیلات بافتی حیوان گردیـد و بهـم پیوستگی لبهٔ بریدگی و تراکم و تغلیظ محتویات و خشکی زخـم از روز سوم قابل مشاهده بود. در حالی که در زخـم تجربـی ایـن مشخصات در روز پنجم به بعد قابل مشاهده بود.

شکل ۲- گذاشتن جانشین پوستی بر روی یکی زخم‌ها

بهبود زخم‌ها پس از گذشت ده روز نیز مورد بررسی قرار گرفت و معلوم شد که بهبود هر دو زخم شاهد و تجربی از نظر زمانی تقریباً در تمام موش‌ها یکسان بوده و در برخی موارد ترمیم زخم تجربی سریع‌تر از زخم شاهد صورت گرفته بود. رشد مو نیز در محل ترمیم زخم‌ها به خوبی قابل مشاهده بود (شکل ۳).

به منظور بررسی‌های بافت‌شناسی از زخم‌های ترمیم یافته نکروپسی تهیه شد. هنگام نکروپسی از محل زخم‌های ترمیم یافته، بافت فیبروزه با قوام غیر طبیعی و سفت در محل ترمیمِ زخم شاهد، به خوبی قابل مشاهده بود (شکل ۴).

یافته‌های بافت‌شناسی

تحقیق روی تعداد پنج سر موش صحرایی و ده زخم پوستی ایجاد شده در دو گروه پنج‌تایی با و بدون قرار دادن جانشین پوستی انجام گرفت. تأثیر جانشین پوستی روی شاخص‌های کیفی ترمیم زخم و به تفکیک گروه‌های مورد مطالعه در جدول ۱ ارائه شده است و نشان می‌دهد که میزان ترمیم و واسکولاریزاسیون، شدت نکروز و وضعیت گرانولاسیون در گروه تجربی بهتر از شاهد بود ولی اختلاف آن‌ها به لحاظ آماری معنی‌دار نبود (N.S)، اما شدت فیبروز بیش از ۵۰٪ در گروه شاهد در ۳ مورد بوده و در گروه تجربی وجود نداشت که این تأثیر به لحاظ آماری معنی‌دار است ($p<۰/۰۵$).

میزان ترمیم زخم بر اساس شاخص‌های کمی و به تفکیک گروه‌ها در جدول ۲ ارائه شده و نشان می‌دهد که تعداد فولیکول مو در گروه تجربی بیشتر بود و بر عکس تعداد لنفوسیت و تعداد نوتروفیل‌ها در گروه شاهد بیشتر از تجربی بود، اما این اختلاف به لحاظ آماری معنی‌دار نبود ($p<۰/۱$)، ولی ضخامت لایهٔ اپیتلیال در گروه شاهد برابر ۲۰/۴±۳۰/۴ و در گروه تجربی ۷۳/۸±۱۸۰/۵ میکرومتر بود و آزمون t-test نشان داد که ضخامت بیشتر گروه تجربی به لحاظ آماری معنی‌دار است ($p<۰/۰۱$). میانگین تعداد فیبروبلاست‌ها در گروه شاهد برابر ۱۱/۴±۲۴ و در گروه تجربی ۱۵/۵±۳۸ بود و آزمون t-test نشان داد که این اختلاف نیز از نظر آماری معنی‌دار است ($p<۰/۰۵$) و بالاخره تعداد کراتینوسیت‌ها در گروه شاهد ۶/۹±۱۲ و در گروه تجربی برابر ۴/۸±۴۱ عدد می‌باشد و آزمون t-test نشان داد که این اختلاف به لحاظ آماری نیز معنی‌دار است ($p<۰۰۰۱$). ضمناً سلول‌های عصبی در یک مورد در گروه شاهد مشاهده شد ولی در گروه تجربی دیده نشد.

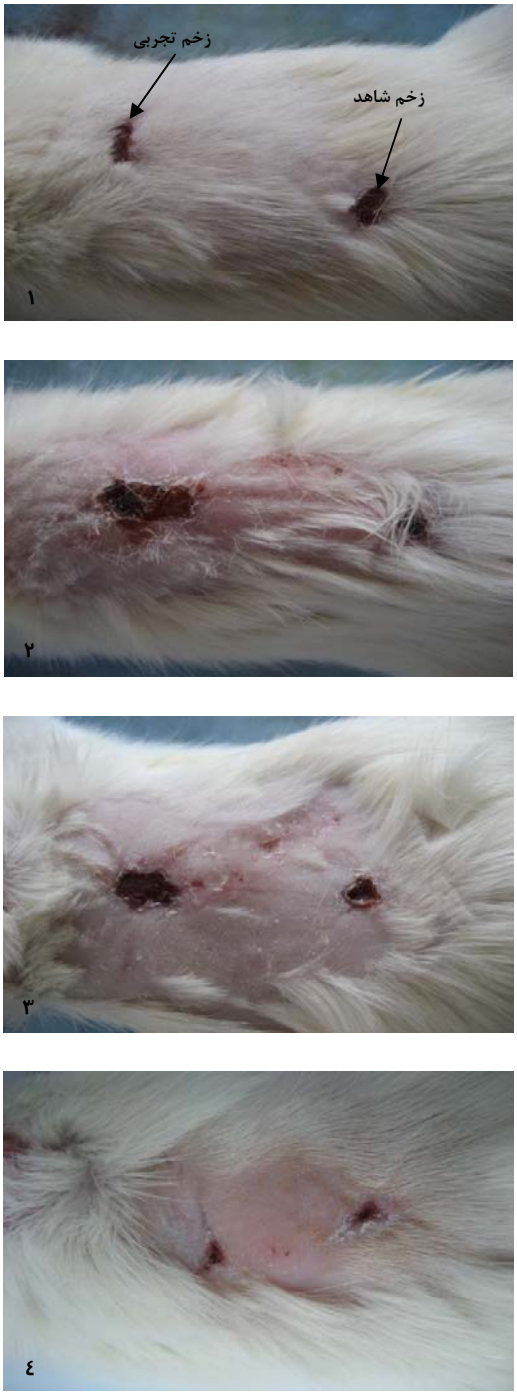

شکل ۳-ترمیم زخم‌ها بعد از ده روز در موش‌های صحرایی

شکل ۴- نکروپسی از محل ترمیم دو زخم شاهد، که نشان دهندهٔ فیبروز در محل ترمیم می‌باشد.

بحث

داربست کلاژنی به عنوان یک بستر حمایتی بیولوژیک، به صورت گسترده‌ای برای پیوند سلول‌های پوست کشت داده شده در جانشین‌های پوستی برای ترمیم زخم‌ها استفاده می‌شود (۱۰،۹). داربست‌هایی که با کلاژن نوع I ساخته می‌شوند، جانشین‌های مناسبی برای جایگزینی پوست و ترمیم زخم به ویژه زخم‌های سوختگی می‌باشند، زیرا از نظر مکانیکی دارای استحکام بالا و از زیست سازگاری خوبی برخوردار هستند (۱۱). کلاژن به همراه سلول‌های آلوژنیک فریز شده نیز برای ترمیم زخم‌های دیابتیک استفاده شده است (۱۰). کلاژن دارای خواص هموستاتیک می‌باشد و باعث کوآگولاسیون خون می‌شود که این خود نقش مهمی در روند ترمیم زخم دارد (۱۲). داربست‌هایی که با کلاژن نوع I ساخته می‌شوند در بدن زیست تخریب پذیر هستند و سطح زیادی برای چسبیدن سلول به آن‌ها وجود دارد و می‌توانند از روند واسکولاریزاسیون حمایت کنند (۱۳، ۱۴). کلاژن دارای آنتی‌ژنیسیتهٔ کمی می‌باشد و به خوبی قادر به اتصال به بافت اطرافش است (۱۵، ۱۶). تحقیقات نشان می‌دهد که حتی پیوند کلاژن‌های با منشا حیوانی در محل زخم هیچ گونه واکنش رد پیوند ایمنی، واکنش التهابی یا حساسیت ایجاد نمی‌کند (۱۷، ۱۸). کلاژن به چسبیدن سلول‌ها به بافت، مهاجرت و رشد آن‌ها کمک می‌کند و از فعالیت‌های بیولوژیکی سلول نیز حمایت می‌کند (۱۹). کلاژن مانع از ایجاد اسکار در محل ترمیم زخم می‌شود و ترمیم زخم تسریع می‌کند. از مزایای دیگر کاربرد کلاژن برای ترمیم زخم‌ها قابلیت ترکیب آن با سلول‌های زنده، عوامل ضد میکروبی و فاکتورهای رشد نوترکیب به منظور سرعت بخشیدن به تشکیل بافت گرانولاسیون، ترمیم بدون اسکار و اپیتلیالیزه شدن مجدد می‌باشد (۱۶).

در دهه‌های اخیر تلاش زیادی در توسعهٔ جانشین‌های پوستی جهت ترمیم زخم‌ها صورت گرفته است. این جانشین‌ها می‌توانند در محل زخم پیوند شده و به طور دائم جانشین بافت از بین رفته شوند. امروزه جانشین‌های پوستی متعددی به صورت تجاری در دسترس می‌باشند (۲۴-۲۰). یکی از این جانشین‌های پوستی Biobrane است که از دو غشا نایلونی و سیلیکونی تشکیل شده که روی غشا نایلونی با پپتیدهای مشتق شده از کلاژن تایپ I خوکی پوشانیده شده است. این پپتیدها به اتصال Biobrane به بستر زخم و نیز واسکولاریزاسیون کمک می‌کند. این جانشین پوستی برای سوختگی‌های غیر عمقی و نواحی دهندهٔ پوست (donor sites) مناسب می‌باشد و طول دورهٔ درمان را ۴۶٪ کاهش می‌دهد. این جانشین برای زخم‌های عمیق تنها به عنوان پوشش موقتی کاربرد دارد (۲۵). Transcyte یکی دیگر از محصولات تجارتی است. در این محصول فیبربلاست‌های جدا شده از پوست نوزاد روی مش نایلونی پوشانیده شده با کلاژن کشت داده شده‌اند. از آنجا که مش نایلونی زیست تخریب‌پذیر نمی‌باشد لذا این محصول یک جانشین پوستی درمال محسوب نمی‌شود و تنها یک پوشش موقتی است. مدت کشت فیبروبلاست‌ها روی غشا نایلونی ۱۷ روز است و طی این مدت آن‌ها فیبرونکتین، کلاژن تایپ I، پروتئوگلایکان و فاکتورهای رشد را می‌سازند. در بررسی صورت گرفته برای ترمیم زخم توسط این محصول به همراه مش پوستی اتوگرافت در ۱۰ بیمار نتایج نشان داد که این محصول به چسبیدن و گرفتن پیوند پوست مش شدهٔ اتوگرافت کمک کرده و اپتلیالیزه شدن را تحریک می‌کند. در ضمن در زخم‌های ترمیم یافته به کمک Transcyte اسکار هایپر تروفیک کمتری مشاهده می‌شود (۲۶).

Apligraft نیز یک جانشین پوستی تجارتی است. این محصول از ترکیب کلاژن تایپ I گاوی با فیبروبلاست‌های آلوژنیک نوزادی به عنوان پایه و کشت کراتینوسیت‌های آلوژنیک به دست آمده از نوزاد بر روی پایهٔ مذکور تشکیل شده است. این محصول بهترین و گران‌ترین جانشین پوستی در دنیا می‌باشد و برای درمان زخم‌های مزمن بسیار مفید است. Apligraft ترمیم زخم را تسریع می‌کند و تاکنون هیچ رد پیوندی در بیماران تحت مداوا با آن مشاهده نشده است.

تحقیقات نشان می‌دهد زمانی که اپلی‌گرافت به همراه مش پوستی برای ترمیم سوختگی‌های عمیق به کار می‌رود محل ترمیم از نظر زیبایی و از نظر عمکرد نسبت به زخم‌های شاهد بسیار بهتر می‌باشد. پیگمانتاسیون، انعطاف‌پذیری و

جدول ۱- میزان ترمیم زخم‌های شاهد و تجربی بر اساس شاخص‌های کیفی

	ترمیم		گرانولاسیون در هر hpf		شدت نکروز در هر hpf		شدت فیبروز میزان ECM در هر hpf		واسکولاریزاسیون در هر hpf	
	کامل	نسبی	>٪۲۵	<٪۲۵	<٪۵۰	>٪۵۰	<٪۵۰	>٪۵۰	<٪۲۵	>٪۲۵
ترمیم زخم بدون جانشین پوستی (n1=۵)	۱	۴	۲	۳	۴	۱	۲	۳	۳	۲
ترمیم زخم با جانشین پوستی (n2=۵)	۴	۱	۳	۲	۵	۰	۵	۰	۴	۱
نتیجه آزمون	N.S*		N.S		N.s		p<۰/۰۵		N.S	

Not significant *

جدول ۲- میزان شاخص‌های کمی زخم بر حسب وجود و عدم وجود جانشین پوستی

	ضخامت لایهٔ اپیتلیال (میکرومتر)	میانگین فیبروبلاست‌ها در هر Hpf (×۱۰۰۰)	میانگین کراتینوسیت‌ها در هر hpf (×۱۰۰۰)	تعداد فولیکول مو با بزرگنمایی (×۴۰۰)	ارتشاح آماسی میانگین تعداد لنفوسیت با بزرگنمایی (×۴۰۰)	ارتشاح آماسی میانگین تعداد نوتروفیل با بزرگنمایی (×۴۰۰)
ترمیم زخم بدون جانشین پوستی (n1=۵)	۳۰/۴±۲۰/۴	۲۴±۱۱/۴	۱۲±۶/۹	۵±۶/۷	۱۷±۱۰/۶	۱۱/۴±۹/۸
ترمیم زخم با جانشین پوستی (n2=۵)	۱۸۰/۵±۷۳/۸	۳۸±۱۵/۵	۴۱±۴/۸	۹/۲±۹/۸	۹/۹±۶/۱	۷/۲±۵/۶
نتیجه آزمون	p<۰/۰۱	p<۰/۰۵	p<۰/۰۰	p<۰/۴	p<۰/۱	p<۰/۵

واسکولاریزاسیون نیز در موارد استفاده از اپلی‌گرافت برای ترمیم زخم خیلی بهتر از زخم‌های شاهد است (۲۷).

بررسی‌ها نشان می‌دهد که در مقایسه با پیوند ورقه‌های اپیتلیالی کشت داده شده، پیوند بافت درم نقش اساسی‌تری در گرفتن پیوند و کیفیت ترمیم دارد (۳۰-۲۸).

فیبروبلاست‌ها و کراتینوسیت‌ها با تولید تعداد زیادی از سایتوکاین‌ها و فاکتورهای رشد، باعث تحریک تکثیر و تمایز سلول‌ها در بستر زخم می‌شوند (۳۱). همچنین بسیاری از محققان یادآور شده‌اند که ترمیم زخم‌ها با جانشین‌های پوستی حاوی سلول‌های زنده، سریع‌تر و بهتر و با فیبروز کمتری صورت می‌گیرد. گرچه مکانیسم چنین اثری به طور کامل مشخص نیست، اما مشخص شده که فیبروبلاست‌ها و کراتینوسیت‌هایی که منشا نوزادی دارند محرک خوبی برای رشد اولیه و شبه جنینی پوست در پایهٔ زخم‌های در حال ترمیم می‌باشند (۳۲).

در عین حال فیبروبلاست‌های کشت داده شده در جانشین‌های پوستی می‌توانند با ترشح سایتوکاین‌ها و فاکتورهای رشد سبب آنژیوژنز و فعل و انفعالات سیستم ایمنی شوند و القای CXC-کموکاین‌ها توسط فیبروبلاست‌ها، به میزان زیاد، می‌تواند سبب فعال کردن و جذب نوتروفیل‌های از بین برندهٔ باکتری‌ها، به ناحیهٔ آسیب دیده شود. این امر مانع از عفونت زخم می‌شود. در نتیجه مهاجرت کراتینوسیت‌ها در محل زخم به راحتی و بدون مانع صورت می‌گیرد و اپیتلیالیزه شده مجدد صورت می‌گیرد (۳۳ و ۳۴).

لذا با توجه به نتایج مطالعات قبلی، در این تحقیق ما بر آن شدیم که با استفاده از امکاناتی که در دسترس بود جانشین پوستی تهیه کنیم که در آن هم از سلول‌های درم و هم اپیدرم اتولوگ استفاده شده باشد و در عین حال تهیهٔ آن آسان باشد. نتایج نشان داد که نه تنها کیفیت ترمیم زخم‌های تجربی، از نظر شاخص‌های ترمیم زخم بهتر از زخم‌های شاهد بود، بلکه زمان ترمیم نیز در برخی موارد سریع‌تر از زخم‌های شاهد صورت گرفت. فیبروبلاست‌ها و کراتینوسیت‌هایی که برای تهیهٔ این جانشین پوستی استفاده شدند اتولوگ بودند و مشکل رد پیوند وجود نداشت. گرچه تحقیقات نشان داده است که حتی سلول‌های آلوژنیک نیز بسته به نوع زخم، تنها قادرند برای مدت کوتاهی روی میزبان زنده باشند (کمتر از ۴

هفته) (۳۵). بنابر این، جانشین‌های پوستی که از سلول‌های آلوژنیک تهیه شده باشند نیز از نظر ایمونولوژیکی خنثی هستند و هیچ‌گونه رد پیوندی در مورد آن‌ها هم مشاهده نمی‌شود (۳۶). لذا با استفاده از بانک فیبروبلاست و کراتینوسیت آلوژنیک می‌توان در مدت زمان کوتاه‌تری برای مواردی نظیر زخم‌های سوختگی که سریعاً به جانشین پوستی نیاز دارند، آن را تهیه کرد.

در ترمیم زخم واکنش متقابل فیبروبلاست‌ها و کراتینوسیت‌ها اهمیت دارد. لذا به کار بردن هر دوی این سلول‌ها در تهیهٔ یک جانشین پوستی بسیار کمک کننده می‌باشد. در فاز اول ترمیم، یک واکنش التهابی منجر به ایجاد بافت گرانولاسیون می‌شود در این بافت سلول‌های مزانکایمال فعال شده، تکثیر یافته و مقدار زیادی ماتریکس خارج سلولی می‌سازند که فیبروبلاست‌های موجود در جانشین پوستی این نقش را ایفا می‌کنند. سلول‌های اپیتلیال نیز تکثیر یافته و روی ماتریکس به وجود آمده در بافت گرانولاسیون مهاجرت می‌کنند و سبب بسته شدن زخم می‌شوند. شواهد زیادی وجود دارد که نشان می‌دهد کراتینوسیت‌ها سبب تحریک فیبروبلاست‌ها برای ترشح فاکتورهای رشد می‌شوند که این فاکتورها نیز به نوبهٔ خود باعث تکثیر سلول‌های اپیتلیال می‌شوند (۳۷). بررسی‌های انجام شده بر روی نمونه‌ها و مطالعه بافت‌شناسی ضایعات ترمیم شده در این پژوهش با توضیحات ذکر شده همخوانی دارند. چشمگیرترین و معنی‌دارترین اختلاف بین زخم تجربی و شاهد، تعداد فیبروبلاست‌ها (نشان‌دهنده ترمیم بافت) و تعداد کراتینوسیت‌ها (نشان دهنده بازسازی بافت) بوده که از بین سایر متغیرها قابل تأکیدتر است و همان گونه که در جدول مربوطه دیده می‌شود اصلی‌ترین شاخص التیام زخم تجربی در این تحقیق به حساب می‌آید. همچنین با وجود کیفی بودن نتایج گزارش بافت‌شناسی در ارزیابی میزان اپیتلیالیزه شدن، نمونه‌های تجربی به طور موفقیت‌آمیزی دارای ضخامت بالاتری از تشکیل لایهٔ اپیتلیال در ضایعات بوده است. اما درنمونه‌های شاهد در تمامی موارد، شاهد پسرفت تشکیلات اپیتلیالی و در نتیجه تحلیل آن می‌باشیم.

Gingras و همکارانش (۳۸) در سال ۲۰۰۳ مطالعه‌ای مشابه مطالعهٔ ما انجام دادند. آن‌ها با استفاده از اسفنج کلاژنی- کیتوزانی و سلول‌های فیبروبلاست و کراتینوسیت کشت داده شده بر روی آن یک زخم عمیق حاصل از سوختگی را در موش ترمیم نمودند. نتایج این مطالعه نشان می‌داد که این جانشین پوستی قادر است به رشد اعصاب نیز کمک می‌کند. البته بررسی رشد سلول‌های عصبی به طور تخصصی با رنگ‌آمیزی اختصاصی در مطالعهٔ ما صورت نگرفت و تنها در بافت ترمیم یافتهٔ شاهد یکی از موش‌ها با رنگ‌آمیزی هماتوکسیلین- ائوزین (H & E) سلول‌های عصبی مشاهده گردید.

با توجه به اهمیت رشد مو پس از ترمیم ضایعات حاصله از زخم تجربی در بررسی نتایج بافت‌شناسی این تحقیق در تعدادی از نمونه‌های شاهد و تجربی فولیکول‌های مو مشاهده گردید. در سه نمونهٔ زخم تجربی، این پدیده به وقوع پیوسته که نشانه تأثیر داربست بر بقای فولیکول‌های مو می‌باشد و تنها در دو نمونه شاهد فولیکول‌های مو مشاهده شدند. با این اوصاف نمی‌توان این یافته را مورد تاکید و اهمیت قرار داد.

در مطالعهٔ دیگری Wang و همکارانش (۳۹)، ابتدا فیبروبلاست‌ها و سپس بعد از سه روز سلول‌های اپیتلیال جدا شده از foreskin را به یک اسفنج کلاژنی تلقیح کردند و این جانشین پوستی را به زخم ایجاد شده در موش پیوند زدند. اسفنج کلاژنی فاقد سلول را نیز به عنوان شاهد پیوند زدند. آن‌ها بافت ترمیم یافته را به روش‌های هیستولوژی، ایمونوهیستوشیمی و میکروسکوپ الکترونی ارزیابی کردند. این پوست به خوبی به بافت زیرین پیوند خورده بود. غشاء پایهٔ کاملی تشکیل شده بود و سرعت بهبود زخم در گروه تجربی خیلی سریع‌تر از گروه شاهد بود. نتایج به دست آمده از این تحقیق، با یافته‌های ما همخوانی داشت اما در مطالعهٔ ما از کلاژن فاقد سلول به عنوان شاهد استفاده نگردید.

Xu و همکارانش (۴۰) نیز در تحقیقی برای بازسازی پوست از کراتینوسیت‌های انسانی کشت داده شده بر روی اسفنج‌های کلاژنی استفاده کرده و آن را به یک زخم عمقی در موش پیوند زدند. بعد از سه روز این پیوند را با پیوندی که در آن فقط از اسفنج کلاژنی به تنهایی استفاده شده بود مقایسه کردند و به این نتیجه رسیدند که کراتینوسیت‌ها باعث بهبودی سریع‌تر پوست می‌شوند و میزان انقباض زخم را کاهش می‌دهند. همچنین در این موارد رشته‌های کلاژنی کمتری در زیر اپیدرم ایجاد می‌گردد. در بررسی ما از کراتینوسیت‌های خود موش برای پیوند استفاده شد ولی نتایج مشابهی به دست آمد.

ما در این تحقیق بر آن بودیم تا جانشین پوستی برای ترمیم زخم‌ها تهیه کنیم که هم از نظر اقتصادی با صرفه باشد و هم در مدت زمان کوتاهی قابل تهیه باشد. نتایج به دست آمده بر روی حیوان آزمایشگاهی نیز کاملاً رضایت‌بخش بود.

یکی از مزایای این روش داشتن فرصت کافی برای کشت فیبروبلاست‌های اتولوگوس است که نه تنها عارضه رد پیوند را

ندارد بلکه خطر انتقال آلودگی را حذف نموده و نیز بسیار مقرون به صرفه می‌باشد. در ترمیم ضایعات و جراحات پوستی مزمن که فرصت کافی برای کشت سلول‌های اتولوگ وجود دارد این روش دارای مزایای فوق می‌باشد.

دستیابی به نتایج ارزنده‌تر در زمینه اثربخشی داربست کلاژنی به همراه فیبروبلاست و کراتینوسیت اخذ شده از حیوان، نیاز به مطالعه وسیع‌تر به خصوص بر روی تعداد بیشتری حیوان دارد تا نتایج بهتری از حیث آماری اخذ گردد. در ضمن می‌توان از داربست کلاژنی به تنهایی و فاقد سلول نیز به عنوان یک بیوماتریال در مقایسه با موارد همراه با سلول استفاده کرد.

هم چنین با توجه به بی خطر بودن روش داربست کلاژنی که در این تحقیق به اثبات رسید پیشنهاد می‌شود این روش برای ترمیم زخم‌های انسانی نیز به کار گرفته شود. در مورد نمونه‌های انسانی حتی می‌توان از فیبروبلاست‌ها و کراتینوسیت‌های بانک شدهٔ آلوژنیک استفاده کرد. این امر زمان مورد نیاز برای تهیهٔ جانشین پوستی را کاهش می‌دهد و به خصوص در مورد زخم‌های سوختگی که نیاز به ترمیم سریع دارند کمک به سزایی خواهد کرد.

این تحقیق نشان داد که استفاده از جانشین پوستی ژل کلاژنی حاوی فیبروبلاست و کراتینوسیت جهت ترمیم زخم، از نظر تمام شاخص‌های ترمیم بهتر از گروه شاهد بود و در بعضی از شاخص‌ها این اختلاف به لحاظ آماری معنی‌دار بود. در بررسی پیشینهٔ تحقیق همانطور که در مقدمهٔ مقاله آمده، یافته‌ای که دقیقاً مشابه این جانشین پوستی را بررسی کرده باشد و گزارش کرده باشد مشاهده نشد و یا در دسترس قرار نگرفت.

در این تحقیق کاستی‌هایی از قبیل تعداد کم نمونه را داشتیم که این تعداد کم نمونه به علت مشکلات تهیهٔ حیوان و پروسهٔ کاری بود و در تمام مواردی که ترمیم گزارش نشد همگی به علت تعداد کم نمونه بود و اگر تعداد نمونه‌ها بیشتر بود حتماً نتیجهٔ بهتر آماری گزارش می‌شد و محدودیت دیگر این بود که در همهٔ موارد جانشین پوستی روی زخم بالایی قرار گرفت ولی بهتر بود به صورت اتفاقی آن‌ها را روی زخم‌های شاهد و تجربی می‌گذاشتیم. کاستی بعدی این بود که زخم‌ها را خودمان ایجاد کردیم که شاید در واقعیت این طور نباشد ولی چاره‌ای جز این نبود و به دلیل تأمین اعتبار درونی این عمل انجام شد تا هر دو زخم شاهد و تجربی یکسان باشند. اشکال بعدی blind نبودن همکارانی بود که شاخص‌های ترمیم کیفی و کمی را بررسی می‌کردند و ما از حمایت مالی خاصی برخوردار نبودیم که در جهت مثبت بودن اثر جانشین پوستی ساخته شده گام برداریم و بالاخره ضعف عمدهٔ این تحقیق نداشتن گروه شاهد یعنی استفاده از درمان‌های متعارف زخم بود که موجب شد ما اثر مثبت این نوع جانشین پوستی را نسبت به درمان‌های متداول نداشته باشیم. ولی در عوض این تحقیق جنبه‌های مثبتی هم داشت از جمله استفاده از یک نژاد حیوان و یکسان بودن شرایط دو زخم ایجاد شده که هر دو روی یک نمونه بودند. همچنین مدت زمان پیگیری نسبتاً بالا بود و سعی شد که از بهترین آزمون‌های آماری متناسب با آن‌ها استفاده شود و تمام شاخص‌های کمی و کیفی ترمیم زخم را وارد مطالعه کردیم و آن چیزی بود که در مطالعات قبلی وجود نداشت. در جمع‌بندی به نظر می‌آید که این جانشین پوستی می‌تواند موجب بهبود ترمیم زخم گردد اما با توجه به محدودیت‌های مطروحه، تحقیقات بیشتر را توصیه می‌نماییم.

تشکر و قدردانی

از جناب آقای مهندس ناصر ولایی به دلیل نظرات ارزنده ایشان قدردانی می‌شود. همچنین از جناب آقای رمضان غفاری تکنسین آزمایشگاه پاتولوژی بیمارستان بوعلی سینای ساری، دانشگاه علوم پزشکی مازندران به خاطر تهیهٔ مقاطع بافتی جهت انجام این تحقیق سپاسگزاریم.

REFERENCES

1. Boschi E, Longoni BM, Romanelli M, Mosca F. Cutaneous tissue engineering and lower extremity wounds (part 1). Int J Low Extrem Wounds 2004 ;3: 80-86
2. Cheon SS, Wei Q, Gurung A, Youn A, Bright T, Poon R, et al. Beta-catenin regulates wound size and mediates the effect of TGF-beta in cutaneous healing. FASEB J 2006; 20: 692-701.
3. Papini S, Cecchetti D, Campani D, Fitzgerald W, Grivel JC, Chen S, et al. Isolation and clonal analysis of human epidermal keratinocyte stem cells in long-term culture. Stem Cells 2003; 21: 481-94.
4. Fei X, Seah CS, Lee ST. Human keratinocyte cell culture for the burns patients--a preliminary report. Ann Acad Med Singapore 1991; 20: 493-97.
5. Imaizumi F, Asahina I, Moriyama T, Ishii M, Omura K. Cultured mucosal cell sheet with a double layer of keratinocytes and fibroblasts on a collagen membrane. Tissue Eng 2004; 10: 657-64.

6. Mirzaei M, Bayat M, Mosafa N, Mohsenifar Z, Piryaei A, Farokhi B, et al. Effect of low-level laser therapy on skin fibroblasts of streptozotocin-diabetic rats. Photomed Laser Surg 2007; 25: 519-25.

7. Moravvej H, Mahmoodi Rad M, Zali H, Nabai L, Toossi P. Establishment of a primary cell culture of human fibroblast in iran. Iranian J Dermatol 2009; 12: 4-8.

8. Cutting KF, White R. Defined and refined: criteria for identifying wound infection revisited. Br J Community Nurs 2004; 9: S6-15.

9. Harriger MD, Supp AP, Warden GD, Boyce ST. Glutaraldehyde crosslinking of collagen substrates inhibits degradation in skin substitutes grafted to athymic mice. J Biomed Mater Res 1997; 35: 137-45.

10. Boyce ST. Skin substitutes from cultured cells and collagen-GAG polymers. Med Biol Eng Comput 1998; 36: 791-800.

11. Rao KP. Recent Developments of Collagen-based materials for medical applications and drug delivery systems. J Biomater Sci 1995; 7: 623–45.

12. Miyata T, Taira T, Noishiki Y. Collagen engineering for biomaterial use. Clin Mater 1992; 9: 139–48.

13. Kuzuya M, Kinsell JL. Induction of endothelial cell differentiation in vitro by fibroblast-derived soluble factors. Exp Cell Res 1994; 215: 310–18.

14. Chevallay B, Herbage D. Collagen-based biomaterials as 3D scaffold for cell cultures: applications for tissue engineering and gene therapy. Med Biol Eng Comput 2000; 38: 211–18.

15. Van der Laan JS, Lopez GP, van Wachem PB, Nieuwenhuis P, Ratner BD, Bleichrodt RP, et al. TFE-plasma polymerized dermal sheep collagen for the repair of abdominal wall defects. Int J Artif Organs 1991; 14: 661-66.

16. Ruszczak Z. Effect of collagen matrices on dermal wound healing. Adv Drug Deliv Rev 2003; 55: 1595-611.

17. Vacanti JP, Langer RS. Preparation of three-dimensional fibrous scaffold for attaching cells to produce vascularized tissue in vivo. US Patent 5,770,193 (MIT), 1998.

18. Soo C, Rahbar G, Moy RL. The immunology of bovine collagen implants. J Dermatol Surg Oncol 1993; 19: 431–34.

19. Calonge H. Entwicklung eines kombinierten alloogenen Keratinozyten- und Kollagentransplantates zur Konditionierung und Heilung von oberflaechlichen und tiefen Hautdefekten [Dissertation]. Berlin: Free University of Berlin; 1994.

20. Rennekampff HO, Kiessig V, Hansbrough JF. Current concepts in the development of cultured skin replacements. J Surg Res 1996; 62: 288–95.

21. Kuroyanagi Y, Yamada N, Yamashita R, Uchinuma E. Tissue-engineered product: allogeneic cultured dermal substitute composed of spongy collagen with fibroblasts. Artif Organs 2001; 25: 180-86.

22. Vaissiere G, Chevallay B, Herbage D, Damour O. Comparative analysis of different collagen-based biomaterials as scaffolds for long-term culture of human fibroblasts. Med Biol Eng Comput 2000; 38: 205-10.

23. Boyce ST, Goretsky MJ, Greenhalgh DG, Kagan RJ, Reiman MT, WardenGD. Comparative assessment of cultured skin substitutes and native skin autograft for treatment of full-thickness burns. Ann Surg 1995; 222: 743–52.

24. Falanga V. Apligraf treatment of venous ulcers and other chronic wounds. J Dermatol 1998; 25: 812–17.

25. Tavis MJ, Thornton JW, Bartlett RH, Roth JC, Woodroof EA. A new composite skin prosthesis. Burns 1980; 7: 123-30.

26. Hansbrough JF, Mozingo DW, Kealey GP, Davis M, Gidner A, Gentzkow GD. Clinical trials of a biosynthetic temporary skin replacement, dermagraft-transitional covering, compared with cryopreserved human cadaver skin for temporary coverage of excised burn wounds. J Burn Care Rehabil 1997; 18: 43-51.

27. Waymack P, Duff RG, Sabolinski M. The effect of a tissue engineered bilayered living skin analog, over meshed split-thickness autografts on the healing of excised burn wounds. The Apligraf Burn Study Group. Burns 2000; 26: 609-19.

28. Lamme EN, de Vries HJ, van Veen H, Gabbiani G, Westerhof W, Middelkoop E. Extracellular matrix characterization during healing of full-thickness wounds treated with a collagen/elastin dermal substitute shows improved skin regeneration in pigs. J Histochem Cytochem 1996; 44: 1311-22.

29. Lamme EN, van Leeuwen RTJ, Jonker A, van Marle J, Middlekoop E. Living skin substitutes: survival and function of fibroblasts seeded in a dermal substitute in experimental wounds. J Invest Dermatol 1998; 111: 989–95.

30. Kangesu T, Navsaria HA, Manek S, Fryer PR, Leigh IM, Green CJ. Kerato-dermal grafts: the importance of dermis in the in vivo growth of cultured keratinocytes. Br J Plast Surg 1993; 46: 401–409.

31. Streit M, Braathen LR. Apligraf—a living human skin equivalent for the treatment of chronic wounds. Int J Artif Organs 2000; 23: 831–33.

32. Zaulyanov L, Kirsner RS. A review of a bi-layered living cell treatment (Apligraf) in the treatment of venous leg ulcers and diabetic foot ulcers. Clin Interv Aging 2007; 2: 93-98.

33. Agren MS, Eaglstein WH, Ferguson MW, Harding KG, Moore K, Saarialho-Kere UK, et al. Causes and effects of the chronic inflammation in venous leg ulcers. Acta Derm Venereol Suppl (Stockh) 2000; 210: 3-17.

34. Mansbridge J. Commercial considerations in tissue engineering. J Anat 2006; 209: 527–32.

35. Phillips TJ, Manzoor J, Rojas A, Isaacs C, Carson P, Sabolinski M, et al. The longevity of a bilayered skin substitute after application to venous ulcers. Arch Dermatol 2002; 138: 1079-81.

36. Briscoe DM, Dharnidharka VR, Isaacs C, Downing G, Prosky S, Shaw P, et al. The allogeneic response to cultured human skin equivalent in the hu-PBL-SCID mouse model of skin rejection. Transplantation 1999; 67: 1590-99.

37. Werner S, Krieg T, Smola H. Keratinocyte-fibroblast interactions in wound healing. J Invest Dermatol 2007; 127: 998-1008.

38. Gingras M, Paradis I, Berthod F. Nerve regeneration in a collagen–chitosan tissue-engineered skin transplanted on nude mice. Biomaterials 2003; 24: 1653–61.

39. Wang Z, Jiao X, Xing X. An experimental study on the construction of composite graft with epithelia and fibroblasts on collagen sponge. Zhonghua Shao Shang Za Zhi 2001; 17: 108-10. [In Chinese]

40. Xu LH, Jiao XY, Ji ZL. Transplantation of cultured human keratinocyte on collagen sponge. Zhongguo Xiu Fu Chong Jian Wai Ke Za Zhi 2001; 15: 118-21. [In Chinese]