

یافته های هیستوپاتولوژیک در نکروپسی یک بیمار مبتلا

به فرم کشنده تب هموراژیک کریمه-کنگو در ایران

دکتر مسعود مردانی^۱، دکتر بهزاد بیژنی^۲، دکتر خندان زارع^۳

^۱ دانشیار، گروه بیماریهای عفونی و گرمسیری، دانشگاه علوم پزشکی شهید بهشتی

^۲ دستیار تخصصی بیماریهای عفونی، دانشگاه علوم پزشکی شهید بهشتی

^۳ استادیار، گروه آسیب شناسی، دانشگاه علوم پزشکی شهید بهشتی

چکیده

تب هموراژیک کریمه-کنگو یک بیماری تب دار خونریزی دهنده ویروسی می باشد که از طریق گزش کنه یا تماس با ترشحات و بافتهای آلوده به انسان منتقل می شود. عفونت از اکثر نقاط آسیا، آفریقا و اروپا گزارش شده است. این بیماری در نواحی شرقی دریای خزر و آسیای میانه آندمیک بوده و از قرنهای قبل رد پای آن در متون پزشکی ایرانی به چشم می خورد. بعلاوه بروز پائین بیماری تاکنون یافته‌های هیستوپاتولوژیک ارگانهای مختلف بخوبی در این بیماری مطالعه نشده است. در این بررسی ما یافته‌های نکروپسی خانمی ۲۴ ساله مبتلا به فرم مرگبار این بیماری را که تشخیص آزمایشگاهی آن با کشت ویروسی مثبت و شواهد سرولوژیک الیزا و PCR در آزمایشگاه رفرانس سازمان بهداشت جهانی تأیید شده است، مورد بررسی قرار می دهیم. در نکروپسی کبد، نکروز هیپاتوسیت‌ها و التهاب ناچیز در مغز استخوان، هیپرپلازی هر سه رده سلولی با ارجحیت رده میلوئید، انفلیتراسیون پلی مورفونوکلر در فضاهای آلئولر ریه و ادم آلئولرها، و در کلیه نکروز گلوبومرولها، ادم نسج بینابینی و نکروز توبولر و در مغز ادم توأم با تغییرات دژنراتیو و کیستیک مشاهده شد. در بیوپسی عضلات نکته پاتولوژیک در حد دقت میکروسکوپ نوری مشاهده نشد. بطور خلاصه این یافته‌ها با علائم نارسانی چند ارگان مطابقت دارد. با توجه به افزایش موارد بیماری در سالهای اخیر، تحقیقات گسترده جهت بررسی تغییرات هیستوپاتولوژیک در بیماران ایرانی برای کمک به پزشکان و آسیب شناسان توصیه می گردد.

واژگان کلیدی: تب هموراژیک کریمه-کنگو، تشخیص، هیستوپاتولوژی، ایران

مقدمه

گوشت تازه و ترشحات حیوان (۲) یا انسان ویرمیک (۳،۴) صورت می گیرد. انتشار جغرافیائی ویروس بسیار گسترده و بسرعت در حال گسترش است. در حال حاضر موارد ابتلا فراوان از هند، روسیه، اروپای شرقی، فرانسه، چین، پاکستان، افغانستان، ایران، کلیه کشورهای آسیای میانه، عراق، امارات متحده عربی، یونان، پرتغال و مناطق

تب هموراژیک کریمه-کنگو^۱ یک بیماری تب دار خونریزی دهنده ویروسی می باشد که جزو بیماریهای مشترک بین انسان و دام طبقه بندی می شود. انتقال به انسان از طریق گزش کنه های آلوده یا تماس با خون،

^۱ Crimean-Congo Hemorrhagic Fever (CCHF)

گردید. بیمار خواب آلود و اُزیته بود و مختصری سباب ایکتریک بود. در ویزیت متخصص عفونی برای بیمار تشخیص تب هموراژیک ویرال مطرح شد که در همین روز نمونه خون و سرم این بیمار جهت تشخیص فوق تهیه و پس از ارسال به دانشکده بهداشت دانشگاه تهران به آزمایشگاه رفرنس سازمان بهداشت جهانی در افریقای جنوبی ارسال گردید.

بیمار به بخش مراقبتهای ویژه بیمارستان طالقانی منتقل شده و طی سه روز بعدی با ادامه علائم تب، خونریزی واژینال، خونریزی گوارشی، لکوپنی و ترومبوسیتوپنی شدید، ایکتر مختصر، ضایعات اکیموتیک روی پوست، پارگی کیست تخمدان سمت راست، کیست هموراژیک تخمدان سمت چپ، رفلکسهای وتیری نرمال، نیستآگموس، ادم پایی، بانسکی سمت چپ و اغماء تحت درمان بود. بالاخره با تابلوی خونریزی و DIC دچار ایست قلبی شد و فوت نمود. بعدها با مثبت شدن کشت ویروسی سرم، سرولوژی (ELISA) مثبت و RT-PCR مثبت، تشخیص تب خونریزی دهنده کریمه-کنگو (CCHF) در این بیمار مسجل گردید.

نکروپسی از کبد، مغز استخوان، ریه، کلیه، مغز و عضلات اسکلتی با رعایت اصول ایزولاسیون با سوزن بیوپسی معمولی توسط متخصص بیماریهای داخلی انجام شد و نمونه ها در محلول فرمالین ۱۰٪ فیکس گردید. سپس طی مراحل استاندارد نمونه ها عمل آوری شده و در پارافین قرار گرفتند. مقاطعی به ضخامت ۰/۵ میکرون از نمونه ها تهیه شده با هماتوکسیلین و اتوزین رنگ آمیزی گردید.

یافته ها

در بافت کبد نکروز کوآگولاتیو در اغلب هیاتوسیتها دیده شد که با انفیلتراسیون التهابی همراه نبود. (شکل-۱) مقاطع تهیه شده از مغز استخوان هیپرپلازی همراه با ارجحیت رده میلوئید را مشخص نمود. (شکل-۲) در بافت ریه انفیلتراسیون پلی مورفونوکلئرها در عده ای از فضاهای آلوئولر مشاهده گردید. در عین حال ادم آلوئولر گسترده جلب توجه می نمود. (شکل-۳)

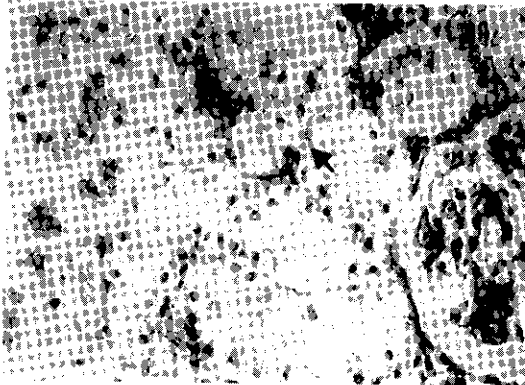
مختلف قاره افریقا گزارش شده است (۱). در سال ۱۹۹۸ رخ دادن دو همه گیری ناگهانی این بیماری در کشورهای همسایه شرقی ایران منجر به ابتلای چهار نفر و دو مورد مرگ در پاکستان و ابتلای نوزده نفر و دوازده مورد مرگ در افغانستان گردید (۵). بیماری در انسان از یک بیماری تب دار خود محدود شونده با مختصری خون دماغ تا بیماری شدید خونریزی دهنده با درگیری ارگانهای متعدد و مرگ دیده می شود (۶،۷). کونژسیون، ادم، خونریزی و نکروز فوکال تقریباً در تمام ارگانها وجود دارد و در صورتیکه عفونت ثانویه نباشد، واکنش سلولی التهابی بسیار خفیف است. با وجود شباهت زیاد پاتوژنز بیماری به بیماریهای ابولا و ماربورگ ایجاد سریع و نقش مرکزی DIC در پاتوژنز CCHF در بین تمام تب های هموراژیک ویرال منحصربفرد است (۷). یافته های هیستوپاتولوژیک در این بیماری تشخیصی نبوده و تشخیص قطعی با جدا کردن ویروس (تلقیح به مغز موش شیر خوار یا کشت سلولی) در سرم بیمار و یا ردگیری ویروس در سرم با RT-PCR می باشد (۸). میزان مرگ و میر در منابع مختلف تا حدود ۵۰ درصد گزارش شده و بیماری بخصوص از نظر ایجاد خطر برای پرسنل بهداشتی و پزشکی حائز اهمیت است (۳،۹). در این مقاله یافته های هیستوپاتولوژیک در نکروپسی های بدست آمده از یکی از موارد مرگبار بیماری در ایران مورد بررسی قرار گرفته است.

مورد بیماری


نمونه ها از خانم جوان بیست و چهار ساله ای که چند ساعت قبل با تابلوی بیماری هموراژیک تب دار فوت نموده بود، تهیه گردید.

وی دو هفته قبل با علائم تب، سردرد شدید ناگهانی، سوزش گلو، تهوع، استفراغ و درد شکم به بیمارستان شهرکرد مراجعه و با توجه به لکوپنی و ترومبوسیتوپنی در بیمارستان بستری شد. طی یک هفته مرتباً حال بیمار بدتر شد و بتدریج بیمار دچار خونریزی و هماتمز و تدرنس قسمت تحتانی شکم شد که احتمال پارگی کیست تخمدان و خونریزی داخلی برای وی مطرح

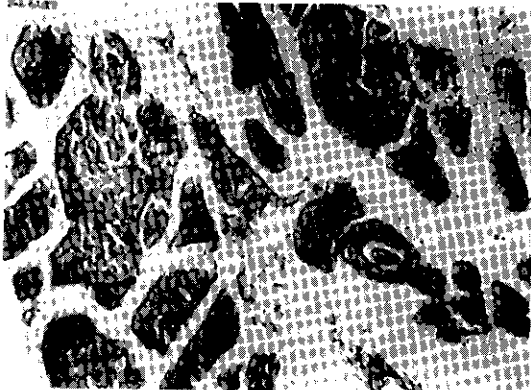
در کلیه ها نکرروز کامل گلومرولها و انفیلتراسیون پلی مورفونوکلتر همراه با ادم نسج بینابینی و نکرروز سلولهای پوششی توبولهای کلیه به چشم می خورد. (شکل-۴) نکرروسی نسج مغز، ادم بافت مغزی توأم با تغییرات دژنراتیو و کیستیک را مشخص نمود. (شکل-۵) در نمونه های بدست آمده از عضلات اسکلتی نکته پاتولوژیکی مشاهده نشد. (شکل-۶)




شکل ۴- در کلیه بیمار نکرروز گلومرولی، انفیلتراسیون سلولهای پلی مورفونوکلتر در بافت بینابینی و نکرروز سلولهای اپیتلیوم توبولها (فلش) مشاهده می شود.



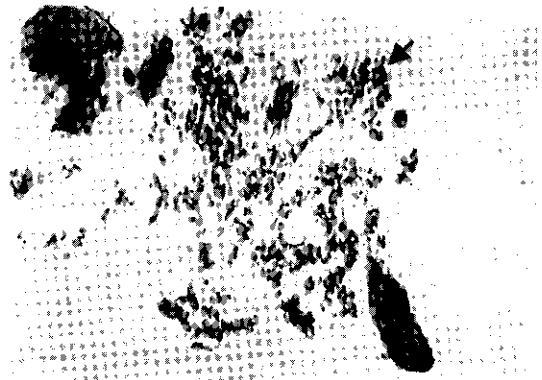شکل ۵- در مغز بیمار ادم گسترده بافت مغزی، تغییرات کیستیک (فلش) و دژنراتیو دیده می شود.



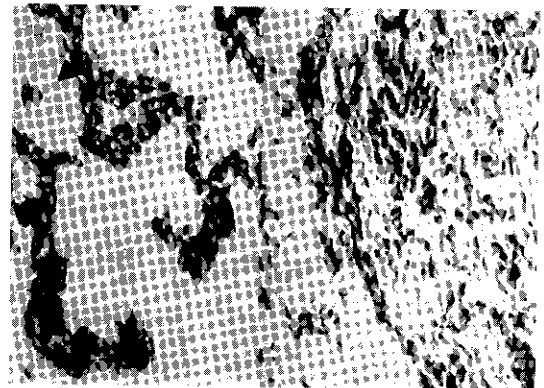
شکل ۶- در عضله اسکلتی، تغییر پاتولوژیک خاصی به چشم نمی خورد



شکل ۱- در کبد بیمار نکرروز کواگولاتیو در اغلب هپاتوسیتها (فلش) مشاهده می شود. انفیلتراسیون التهابی چندانی به چشم نمی خورد



شکل ۲- در مغز استخوان بیمار هیپرپلازی توأم با افزایش نسبت رده میلوئید به اریتروئید (فلش) دیده می شود.



شکل ۳- در ریه بیمار انفیلتراسیون پلی مورفونوکلترها در عده ای از فضاهای آلوئولر مشاهده می گردد (a). دبریه های پروتئینی (فلش) در عده ای از آلوئولها دیده شد، ادم آلوئولر گسترده مشهود است (b).

تب هموراژیک کریمه-کنگو توسط یک RNA ویروس از خانواده بونیایویریده و جنس نایروویروس ایجاد می شود. ناقل و مخزن اصلی ویروس در طبیعت کنه های ایکسودیده هستند که ویروس را برای تمام عمر و حتی به نسل بعدی منتقل می کنند. کنه ها هنگام خونخواری ویروس را کسب یا منتقل می کنند. حیوانات معمولاً بدون علامت هستند و فقط مدت کوتاهی ویرمیک می شوند (۲). بیماری انسانی با کمون کوتاه (۳ تا ۵ روز و در موارد انتقال بیمارستانی ۴ تا ۹ روز) بطور ناگهانی با سردرد شدید، تب بالا، لرز، میالژی شدید، تهوع، استفراغ، درد مفصلی و درد اپیگاستر آغاز می شود. ۳ تا ۵ روز بعد ماهیت خونریزی دهنده بیماری با خونریزی اعضا مختلف مثل خون دماغ، خونریزی لثه، خونریزی گوارشی، هماچوری، منومتروراژی، ضایعات اکیموتیک پیشرونده پوست و خونریزی محل های سوزن زدن مشهود می گردد. درگیری نورولوژیک با علائم بیقراری و دیس آرتری و گاهی اوقات آپاتی و خواب آلودگی نمایان می شود. علائم فوکال نورولوژیک عموماً نداریم ولی ممکن است علائم خفیف درگیری مننژ وجود داشته باشد (۱۰). در عده ای از بیماران هپاتومگالی، اسپلنومگالی، یرقان، تاکی پنه و راش غیر هموراژیک نیز دیده می شود. درگیری شدید نورولوژیک و خونریزی مغزی، خونریزی شدید و آنمی غیر قابل جبران، ادم ریه و افوزیون پلورال و علائم درگیری کلیه و کبد به نفع پیش آگهی بد هستند و بیماران بد حال در تابلوی شوک و کلاپس قلبی-عروقی می میرند. چنانچه بیمار از این مرحله جان سالم بدر برد، ناگهان تب، خونریزی و علائم گوارشی برطرف شده و بیمار بدون باقی ماندن عارضه مهمی بهبود می یابد (۷،۶). تاکنون بر خلاف علائم بالینی و آزمایشگاهی CCHF که بخوبی مورد بررسی قرار گرفته اند، در زمینه تغییرات هیستوپاتولوژیک بیماری مطالعات بسیار محدودی صورت گرفته است و مکانیسم های دقیق پاتوژنز و حتی سلولهای هدف ویروس CCHF در بدن هنوز در پرده ابهام قرار دارند. از همان روزهای نخست توصیف بیماری نقش

آسیب اندوتلیال در تجمع و دگرانولاسیون پلاکت ها و فعال شدن راه داخلی انعقاد را عامل اصلی پاتوژنز و ایجاد DIC می دانسته اند (۱۱)، بطوریکه محققان اولیه نام کاپیلاری توکسیکوزیس را به بیماری داده بودند (۱۲). ضایعه اندوتلیال عامل راش و عامل کمکی در نارسایی هموستاز (ناشی از تجمع و دگرانولاسیون پلاکت ها و سپس فعال شدن راه داخلی انعقاد) می باشد. با توجه به یافته های هیستوپاتولوژیک، ایجاد ترومبوز و انفارکت در احشاء توجه کننده قسمت عمده پاتوژنز آسیب احشاء مثل کبد است. در مطالعات قبلی در کبد نکروز وسیع هپاتوسلولر، خونریزی وسیع و نکروز در همه جا بخصوص نواحی mid zonal دیده شده است (۱۳). نکروز، ائوزینوفیلیک و توأم با توده های بزرگ آمورف بدون هسته است که شبیه اجسام کانسیلین می باشد. انفیلتراسیون التهابی چندانی دیده نمی شود و فقط مختصر انفیلتراسیون لنفوسیت و هیستوسیت در نواحی پری پورتال وجود دارد (۱۴). این تغییرات اختصاصی نبوده و در تب لاسا و تب زرد نیز دیده می شوند. هیپرسلولار بودن مغزاستخوان و افزایش هر سه رده میلوئید، اریتروئید و مگاکاریوسیتیک نشانگر فعالیت مغز استخوان برای جبران حذف محیطی اجزای خونی است. تغییرات در ریه مطابق با یک shock lung بوده در بسیاری از موارد ایجاد هیالین ممبران نیز گزارش شده است. تغییرات در کلیه با نکروز گلومرولار و توبولر حاد مطابقت دارد. با آنکه میالژی و افزایش CPK و AST می تواند نشانگر تخریب عضلات باشد، ولی در این مطالعه و مطالعات قدیمی تر (۱۳) شواهدی از تغییرات در حد دقت میکروسکوپ نوری در عضلات مشاهده نشده است. با توجه به عدم گزارش نتایج بیوپسی یا نکروپسی از بافت مغز در این بیماری، مشاهده نکروز و ضایعات دژنراتیو و کیستیک در این تحقیق جالب توجه بنظر می رسد. در مجموع با توجه به کل یافته های فوق می توان نتیجه گیری کرد که یافته های هیستولوژیک در فرم هموراژیک و کشنده CCHF با علائم نارسایی چند ارگانی^۲ مطابقت دارد. با آنکه این تغییرات جنبه تشخیصی برای CCHF نداشته و نمی توان بیماری را با مطالعه

^۱ Nosocominal^۲ Multi Organ Failure

قدردانی

در خاتمه تشکر و قدردانی خود را از زحمات جناب آقای دکتر مسلم بهادری استاد گروه آسیب شناسی مرکز آموزشی پژوهشی درمانی مسیح دانشوری و جناب آقای دکتر الیاسی عضو هیئت علمی گروه داخلی دانشگاه شهید بهشتی اعلام می داریم.

نمونه های بیوپسی و نکروپسی با رنگ آمیزی معمولی تشخیص داد ولی روشهای جدید رنگ آمیزی ایمنوهیستوشیمی (دیدن آنتی ژن ویروس در سلولها بر روی نمونه ها) های هیستولوژیک (کشف RNA ویروس در مقاطع تهیه شده از بافتها) تشخیص قطعی بیماری با مطالعه هیستولوژیک بافتها را امکان پذیر می سازد (۱۴). بدون شک ایجاد این امکانات جهت آزمایشگاههای کلینیکال پاتولوژی رفرانس ضروری بنظر می رسد.

REFERENCES

1. Hoogstraal H. The epidemiology of tick born Crimean-Congo Hemorrhagic Fever in Asia, Europe, and Africa. *J Med Entomol* 1979; 15: 397-417.
2. Williams RJ, Al-Busaidy S, Menta FR, Maupin GO, Wagoner KD, Al-Awaidy S, et al. Crimean-Congo Haemorrhagic Fever: A seroepidemiological and tick survey in the Sultanate of Oman. *Trop Med Int Health* 2000; 5: 99-106.
3. Altaf A, Luby S, Ahmed AJ, Zaidi N, Khan AJ, Mirza S, et al. Outbreak of Crimean-Congo Haemorrhagic Fever in Quetta, Pakistan: contact tracing and risk assessment. *Trop Med Int Health* 1998; 3: 878-82.
4. Mardani M. Nosocomial Crimean-Congo hemorrhagic Fever in Iran, 1999-2000. *Clin Microbiol Infect* 2000; 7(Suppl 1): 213.
5. World Health Organization. Crimean-Congo hemorrhagic fever. Fact sheet No.208, 1998.
6. Papa A, Bino S, Llagami A, Brahimaj B, Papadimitiou E, Paulidou V, et al. Crimean-Congo Hemorrhagic Fever in Albania, 2001. *Eur Clin Microbiol Infect Dis* 2002; 21: 603-6.
7. Swanepoel R, Gill DE, Shepherd AJ, Leman PA, Mynhardt JH, Harvey S. The clinical pathology of Crimean-Congo hemorrhagic Fever. *Rev Infect Dis* 1989; 11(Suppl.4): S794-S800.
8. Drosten C, Gottig S, Schilling S, Asper M, Panning M, Schmitz H, Gunther S. Rapid detection and quantification of RNA of Ebola and Marburg viruses, Lassa virus, Crimean-Congo hemorrhagic fever virus, Rift Valley fever virus, dengue virus, and yellow fever virus by real-time reverse transcription-PCR. *J Clin Microbiol* 2002; 40(7): 2323-30.
9. Isaacson M. Viral hemorrhagic fever hazards for travelers in Africa. *Clin Infect Dis* 2001; 33(10): 1707-12.
10. Shwartz TF, Nsanze H, Ameen AM. Clinical features of Crimean-Congo Hemorrhagic Fever in the United Arab Emirates. *Infection* 1997; 25: 364-7.
11. Fisher-Hoch SP. The haemostatic defect in viral haemorrhagic fevers. *Br J Haematol* 1983; 55: 565-71.
12. Swanepoel R, Gill DE, Shepherd AJ, Leman PA, Shepherd SP, McGillivray GM, Erasmus MJ, et al. Epidemiologic and clinical features of Crimean-Congo Hemorrhagic Fever in Southern Africa. *Am J Trop Med Hyg* 1987; 36(1): 120-39.
13. Baskerville A, Satti A, Murphy FA, Simpson DIH. Congo-Crimean Hemorrhagic Fever in Dubai: histopathological studies. *J Clin Pathol* 1981; 34: 871-4.
14. Burt FJ, Swanepoel R, Shieh W, Smith JF, Leman PA, Greer PW, et al. Immunohistochemical and in situ localization of Crimean-Congo Hemorrhagic Fever (CCHF) Virus in human tissues and implications for CCHF pathogenesis. *Arch Pathol Lab Med* 1997; 121: 839-46.