

## یک مورد اسکن پرفیوژن میوکارد پس از تزریق درون سیاهرگی دی پیریدامول

دکتر عیسی نشاندار اصلی\*

### خلاصه

اسکن تالیوم - دی پیریدامول در طب هسته‌ای یک شیوه نسبتاً بی خطر و دقیق است که برای مطالعه وضعیت جریان خون عضله قلب در بیمارانی که به عللی قادر به انجام اسکن تالیوم با ورزش نیستند، به کار گرفته می‌شود (۸، ۶، ۵، ۹). زنی ۵۱ ساله با علائم بالینی بیماری عروق اکلیلی در بیمارستان طالقانی تحت اسکن تالیوم پس از تزریق سیاهرگی دی پیریدامول قرار گرفت. در نماهای متعددی که از عضله قلب تهیه شد کاهش برگشت پذیر جریان خون در دیواره‌های خلفی طرفی، بین بطنی (septum) و به طور مشکوک (equivocal) در دیواره تحتانی مشاهده گردید. در آنژیوگرافی رگهای اکلیلی که بعداً از بیمار بعمل آمد، تنگی عروق اکلیلی نزولی - قدامی (L.A.D)، چرخشی و اکلیلی راست (R.C.A) به ترتیب با نسبتهای ۷۰، ۹۵ و ۵۵ درصد ثابت گردید.

### مقدمه

مطالعه بیماری عروق اکلیلی در طب هسته‌ای توسط تالیوم از سال ۱۹۷۷ میلادی آغاز گردید و در حال حاضر، به علت بی خطر و غیر تهاجمی بودن برای بررسی جریان خون عضله قلب رایجترین شیوه محسوب می‌گردد (۲، ۱۹ و ۲۰). عنصر تالیوم، همانند

پتاسیم عمل می‌کند و توزیع اولیه آن در یاخته‌های میوکارد با میزان جریان خون بستگی مستقیم دارد (۱۹ و ۲۰). این مطالعه بالینی در دو مرحله صورت می‌گیرد: در مرحله اول تحت عنوان تحریک (STRESS)، میزان جریان خون عضله قلب افزایش داده می‌شود و سپس با مرحله دوم تحت عنوان استراحت (REST) مقایسه می‌گردد (۱۹ و ۲۰). غالباً از ورزش به عنوان یک محرک فیزیولوژیک برای افزایش جریان خون عضله قلب استفاده می‌شود. و چون این افزایش جریان خون با سطح ورزش نسبت مستقیم دارد، برای تحریک حداکثر افزایش جریان خون عضله قلب، انجام حداکثر ورزش الزامی

\* استادیار بخش طب هسته‌ای مرکز پزشکی آیت‌الله طالقانی (دانشگاه علوم پزشکی شهید بهشتی)

دیواره‌های عضله قلب معرف بیماری در عروق اکلیلی مشروب کننده آن محل خواهد بود (۱ و ۲).

### معرفی بیمار

بیمار زنی ۵۱ ساله است که به علت درد شدید و ناگهانی قفسه سینه و با تشخیص آنژین صدری ناپایدار (unstable angina) در بخش مراقبتهای ویژه قلب (CCU) بستری گردید. وی سابقه دردهای جلو سینه‌ای را در هنگام فعالیت از ۴ ماه قبل ذکر می‌کرد که با استراحت بهبود می‌یافت. ولی اخیراً حتی در هنگام استراحت گاهی دچار درد می‌شده است. سابقه بیماری قند و مصرف متناوب قرصهای ضد بیماری قند را ذکر می‌کرد. در معاینه قلبی سوفل سیستولیک I/VI و کانون میترا ل و S<sub>4</sub> شنیده شد. در الکتروکاردیوگرافی، مسطح شدن قطعه ST در لیدهای III و AVF مشاهده گردید. در آزمونهای پاراکلینیکی، آنزیم‌های قلبی و سایر فراسنج (پارامتر)های خونی در حد طبیعی گزارش شد. پس از آن بیمار به بخش قلب منتقل گردید و به علت ناپایدار بودن درد آنژینی و عدم توانایی در انجام ورزش، اسکن تالیوم - دی پیریدامول درخواست گردید.

این اسکن، مطابق آنچه قبلاً ذکر شد، در مراحل مختلف به عمل آمد. هنگام تزریق دی پیریدامول بیمار در قفسه سینه احساس سنگینی و فشار نمود. مقایسه نماهای اولیه و تأخیری اسکن، کاهش برگشت پذیر اکتیویته (معرف کاهش برگشت پذیر جریان خون میوکارد) را در دیواره‌های خلفی طرفی و بین بطنی و به طور مشکوک (equivocal) در دیواره تحتانی نشان داد.

در الکتروکاردیوگرافی، پس از تزریق دی پیریدامول تغییر محسوسی مشاهده نشد. بیمار با تشخیص احتمالی گرفتاری متعدد عروق اکلیلی تحت آنژیوگرافی قرار گرفت که نتیجه آن به شرح زیر است:

- ۱) تنگی سرخرگ اکلیلی راست (R.C) به میزان ۵۵ درصد؛
  - ۲) شریان نزولی - قدامی (I.A.D) بلافاصله پس از انشعاب دیاگونال ۷۰ درصد تنگی داشت؛
  - ۳) سرخرگ چرخشی (Circumflex) قبل از دومین O.M دچار ۹۵ درصد تنگی بود.
- بیمار با تشخیص قطعی گرفتاری سه رگ اکلیلی، موقتاً با درمان دارویی مرخص شد.

### بحث

دی پیریدامول یک ترکیب مشتق از پیریدیمین (Pyridimine) می‌باشد که وزن مولکولی آن ۵۰۴ و محلول در چربی است. در کبد سوخت و ساز می‌شود و از راه صفرا و مدفوع و به مقدار ناچیز به همراه ادرار دفع می‌گردد (۱۲ و ۱۳) دی پیریدامول یک متسع کننده قوی

است (۴). در غیر این صورت، حساسیت اسکن تالیوم برای تشخیص بیماری رگهای اکلیلی کاهش خواهد یافت (۵-۷).

در مواردی که در جدول ۱ آمده است به علت محدودیت در رسیدن به حداکثر نصاب تعیین شده در ورزش، از تجویز دی پیریدامول که یک گشاد کننده قوی رگهای اکلیلی می‌باشد، به عنوان جانشین ورزش استفاده می‌شود (۵، ۶، ۸ و ۹). در این گزارش، انجام اسکن تالیوم با تجویز وریدی دی پیریدامول و دستاوردها مورد بحث قرار می‌گیرند.

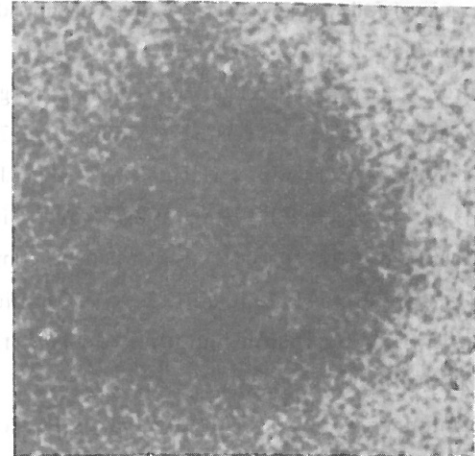
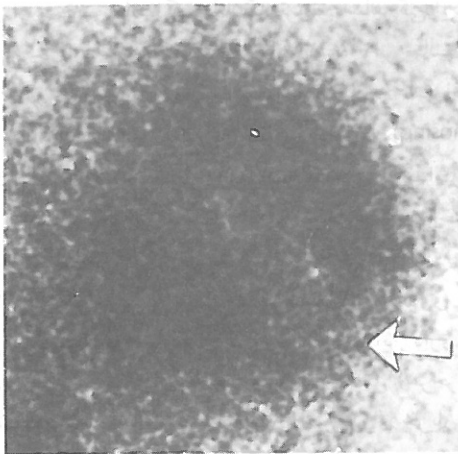
جدول ۱) مواردی که سبب محدودیت در رسیدن به حداکثر نصاب تعیین شده در ورزش می‌گردد.

- بیماری رگهای محیطی <sup>۳</sup>
- بیماری رگهای مغزی
- بیماری تنفسی مزمن
- مسائل مربوط به ارتوپدی
- التهاب مفاصل (در پشت پاها)
- مصرف بعضی از داروها (مسدودکننده گیرنده بتا، مسدود کننده کانال کلسیم)
- عدم توانایی در حرکت
- علائم محدود کننده شدید (خستگی و درد جلو سینه‌ای).

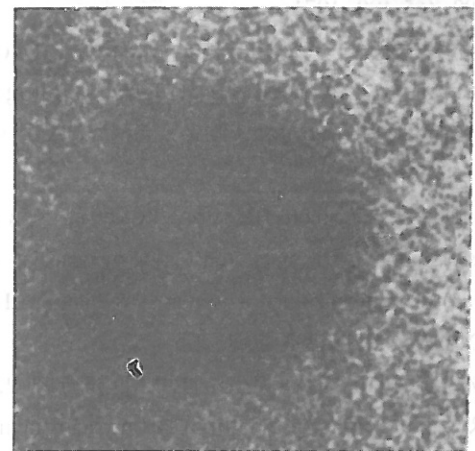

شیوه کار. بیمار باید از ۴-۶ ساعت قبل، ناشتا باشد؛ مصرف کلیه داروهای حاوی گزانتین (تئوفیلین) را از ۳۶ ساعت قبل و هرگونه مواد خوراکی کافئین دار را از ۴ ساعت پیش از بررسی قطع نماید (۲). بیمار به حالت طاقباز (supine) دراز می‌کشد و به دستگاه ثبت کننده امواج الکتریکی قلب (مانیتور EKG) وصل می‌گردد و فشار خون کنترل می‌شود. آمپول دی پیریدامول به میزان ۰/۵۶ میلیگرم به ازاء هر کیلوگرم وزن بیمار با ۴۰-۵۰ میلی لیتر نرمال سالین رقیق گشته و به آهستگی، در مدت چهار دقیقه و از طریق سیاهرگ جلوی آرنج تزریق می‌گردد. ۳-۶ دقیقه پس از اتمام تزریق دی پیریدامول، ۲-۳ میلی کوری محلول تالیوم ۲۰۱ سیاهرگی تزریق می‌شود. چنانچه هنگام تزریق دی پیریدامول، درد جلوی سینه‌ای شدید شد و یا در امواج الکتریکی قلب (الکتروکاردیوگرافیک) اختلال بروز کرد، می‌توان محلول تالیوم ۲۰۱ را زودتر تزریق نمود و سپس برای خنثی نمودن اثر دی پیریدامول ۶ میلیگرم (به ازاء هر کیلوگرم وزن) تئوفیلین وریدی تجویز کرد (۲، ۱۰ و ۱۱). ۵-۳۰ دقیقه پس از تزریق تالیوم ۲۰۱ نماهای اولیه اسکن عضله قلب و ۱۸۰-۲۴۰ دقیقه بعد، نماهای تأخیری گرفته می‌شود. این نماها شامل نمای قدامی، دو نمای مایل چپ (۴۵ و ۷۰ درجه) می‌باشند. با مقایسه اسکن‌های این دو مرحله، مشاهده کاهش برگشت پذیر اکتیویته در

نماهای تأخیری

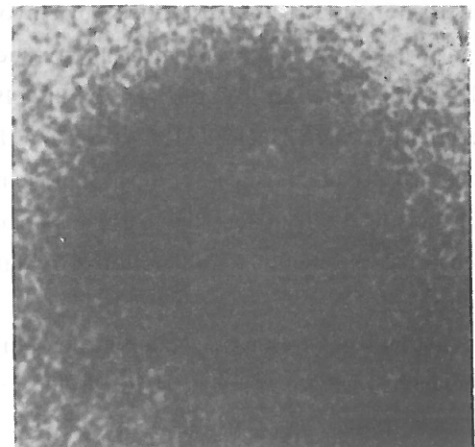
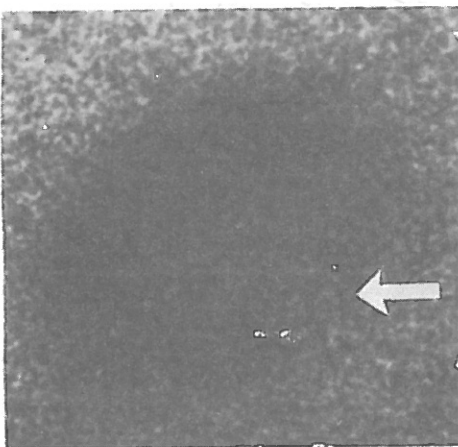
نماهای اولیه



Ant.



L.A.O.45°



L.A.O.70°

نماهای اولیه و تأخیری اسکن میوکارد پس از تزریق وریدی دی پیریدامول :  
نشانه‌ها کاهش برگشت پذیر جریان خون را در دیواره‌های مختلف قلب نشان می‌دهند

## مراجع

- 1) George M, Segall, Michael J Davis: Variability of serum drug level following a single oral dose of dipyridamol. *J Nucl Med* 29: 1662-1667, 1988
  - 2) Jeffrey A, Leppo: Dipyridamole- Thallium imaging, the lazy man's stress. *Test J Nucl Med* 30: 281-287, 1989
  - 3) Josephson MA, Brown G, Hecht IIS, Hopkins J, Pierce CD & Petersen RB: Non invasive detection and localization of coronary stenosis in patient, comparison of resting dipyridamole and exercise Thallium 201 myocardial perfusion imaging. *Am Heart J* 103: 1008-1018, 1982
  - 4) Holmbergs Serzysko W, Varnauskas E: Coronary circulation during heavy exercise in control subjects and patients with coronary heart disease. *Acta Med Scand* 190: 465-480, 1971
  - 5) Gould KL: Non invasive assessment of coronary stenosis by myocardial perfusion imaging during pharmacologic coronary vasodilation. I. *Am J Cardiol* 41:267-277, 1978
  - 6) Gould KL, Westcott JR, Albro PC, et al: Non invasive assessment of coronary stenosis by myocardial imaging during pharmacologic coronary vasodilation. II. *Am J Cardiol* 41:279-287, 1978
  - 7) McLaughlin PR, Matin RP, Doherty P. et al: Reproducibility of Thallium 201 myocardial imaging. *Circulation* 55: 497-503, 1977
  - 8) Albro PC, Gould KL, Westcott RJ, et al: Non invasive assessment of coronary stenosis by myocardial imaging during pharmacologic coronary vasodilation. III. *Clinical Trial. Am J Cardiol* 42: 751-760, 1978
  - 9) Leppo J, Boucher CH, Okada RD, et al: Serial Thallium 201 myocardial imaging after dipyridamole infusion. Diagnostic utility in detecting coronary stenosis and relationship to regional wall motion. *Circulation* 66: 549-557, 1982
  - 10) Fredholm BB, Persson CG: Xanthine derivatives and adenosine receptor antagonism. *Eur J Pharmacol* 81: 673-676, 1981
  - 11) Sylven C, Beermann B, Jonson B, et al: Angina pectoris like pain provoked by intravenous adenosine in
- رگهای اکلیلی است که سبب پرخونی این عروق می شود (۵، ۶، ۸ و ۹).
- عده‌ای از محققین ثابت کرده‌اند که تزریق سیاهرگی این ماده سبب افزایش جریان خون اکلیلی به میزان ۳-۵ برابر حالت پایه می‌گردد (۱۴ و ۱۵). سازوکار (مکانیسم) این عمل به علت افزایش درون زای (endogenous) سطح پلاسمایی آدنوزین (adenosine) می‌باشد. گروهی از صاحب نظران معتقدند که دی‌پیریدامول با ممانعت از برداشت آدنوزین توسط غشای گویچه سرخ و یاخته‌های اندوتلیال ریه و نواحی دیگر سبب افزایش سطح خونی آدنوزین می‌شود (۱۶) و آدنوزین به عنوان یک متسع کننده عروق عمل می‌کند. در افراد مبتلا به بیماریهای کرونری تجویز این دارو باعث واکنش غیر مشابه سرخرگهای طبیعی و یا غیر طبیعی (سرخرگهای تنگ) می‌شود و همین امر سبب اختلاف فاحش میزان جریان خون به این نواحی می‌شود که این تفاوت میزان جریان خون در تصویر برداری ایزوتوپیک باتالیوم ۲۰۱، بصورت اختلاف اکتیویته بروز می‌کند (۱ و ۲). تجویز سیاهرگی آمینوفیلین سبب مهار اثر دی‌پیریدامول یا آدنوزین خواهد شد. (۲، ۱۰، ۱۱).
- با آنکه استفاده از اسکن دی‌پیریدامول - تالیوم برای بررسی وضعیت عروق اکلیلی همانند اسکن ورزش - تالیوم یک شیوه کاملاً فیزیولوژیک نمی‌باشد؛ مع هذا، به علت محدودیت در رسیدن به حداکثر سطح ورزش - در مواردی که در جدول قید شده است - استفاده از این شیوه، ارزشی مشابه اسکن ورزش - تالیوم خواهد داشت (۳). اگر چه در مورد اسکن تالیوم پس از تجویز خوراکی دی‌پیریدامول و نتایج مثبت آن گزارشهایی ارائه شده است مع هذا، نظر به اینکه میزان جذب از راه لوله گوارش و زمان رسیدن به حداکثر میزان خونی این دارو در افراد مختلف، متفاوت می‌باشد، استفاده سیاهرگی آن به این منظور با دقت و حساسیت بیشتری همراه خواهد بود (۱۷ و ۱۸). در بیمار ما، اسکن تالیوم - دی‌پیریدامول کاهش واضح جریان خون دو دیواره عضله قلب و کاهش مشکوک دیواره سرم را مطرح نمود که در آنژیوگرافی اکلیلی تنگی سه رگ مسجل گردید. بنابراین، برای بررسی بیماران مشکوک به گرفتاری عروق اکلیلی - که قادر به انجام ورزش نمی‌باشند - می‌توان از اسکن تالیوم پس از تزریق سیاهرگی دی‌پیریدامول به عنوان یک آزمایش قابل اطمینان استفاده کرد.

- healthy volunteer. *Br Med J* 293:227-230, 1986
- 12) Beisenherz G, Foss PW, Schule A, et al: The fate of 2,6-bis (diethanolamino)-4,8 dipiperidineopyrimido (5,4-d)pyrimidine in the human and animal organism. *Arzneim-Forsch* 107:307-312, 1960
- 13) Hielsen-Kadsk F, Peterson AK: Pharmacokinetics of dipyridamole. *Acta Pharmacol et Toxicol* 44:391-399, 1979
- 14) Feldman RL, Nichols WW, Pepine CJ, et al: Acute effect of intravenous dipyridamole on regional coronary hemodynamics and metabolism. *Circulation* 64:333-344, 1981
- 15) Wilson RF, Laughlin DE, Ackell PH et al: Transluminal subselective measurement of coronary artery blood flow velocity and vasodilator reserve in man. *Circulation* 72: 82-92, 1985
- 16) Miura M, Tomenago S, Hashimoto K: Potentiation of reaction hyperemia in the coronary and femoral circulation by the selective use of 2,5-bis (diethanolomino)4,8- dipiperidino (5,4-d)pyrimidine. *Arzneim, Forschrift* 17:976-979, 1967
- 17) Nielsin-Kudsk F, Peterson AK: pharmacokinetics of dipyridamole. *Acta pharmacol et al Toxicol* 44:391-399, 1979
- 18) Walker PR, James MA, Wilde RPH, Wood CH & Russell Rees J: Dipyridamole combined with exercise for Thallium-201 myocardial imaging. *Br Heart J* 55:321-329, 1986
- 19) John Harbert, Antonio Fernando Goncalves Da Rocha: Text book of nuclear medicine. II Clinical application 383-403, 1984
- 20) Freeman and Johnson: Clinical Radionuclide imaging. II 479-537, 1984

---

---

### **Neonatal Ovarian Cyst Diagnosed Antenatally by Ultrasonography in Firoozgar Medical Center**

Honarbakhsh A, Azizi R, Hatami M

Iran University of Medical Sciences, Shaheed Beheshti University of Medical sciences

#### **SUMMARY**

The widespread use of high-resolution, real time ultrasound has enabled physicians to identify a variety of fetal anatomy abnormalities. About 15-25% of fetal diseases can be diagnosed and even treated antenatally.

This is a report of a case with fetal ovarian cyst which has been confirmed with ultrasonography both antenatally and postnatally, and caused intestinal obstruction in

neonate. There is a history of previous ovarian cyst, infertility and goiter in her mother. She got pregnant 2 years after operation of ovarian cyst without any medical treatment. As we know, this is the first report of ovarian cyst in fetus and neonate with previous history of ovarian cyst in mother.

---

---

### **The first performance of myocardial perfusion scintigraphy, post intravenous Dipyridamole injection**

Neshandar Asli I

Taleghani Hospital, shaheed Beheshti University of Medical Sciences

#### **SUMMARY**

Dipyridamole- Thallium imaging is a relatively safe and accurate method to evaluate myocardial perfusion in patients who are unable to exercise to a maximal exertion (5,6,8,9).

A 51 year-old woman was admitted to Taleghani hospital with clinical symptoms and signs of coronary artery disease.

Intravenous dipyridamole-Thallium scan was

performed in this case. In multiple views obtained from myocardium, reversible perfusion defects of posterolateral, septal walls and equivocally of inferior wall were noted.

On coronary contrast angiography which performed later, 70%, 95% and 55% stenosis of L.A.D, circumflex and R.C.A was confirmed respectively.