

گزارش يك مورد گاستريت چرکی

دکتر محمد رضا زالی*

مقدمه

گاستریت چرکی عارضه نادریست که از تهاجم میکروب‌ها به دیواره معده ناشی می‌شود. این بیماری معمولاً به صورت درد ناحیه اپی گاستر، تهوع، استفراغ، بی‌اشتهایی توأم با تب، لرز، عرق فراوان و توکسمی شدید تظاهر پیدا می‌کند. در اثر نفوذ میکروب‌ها و انفیلتراسیون (ارتشاح) یاخته‌های التهابی بخصوص پلی مرفونوکلترها، تورم، التهاب و نکروز آبه‌های متعدد در جدار معده ایجاد می‌شود (۷) که اگر بموقع تشخیص داده نشود و درمان نگردد سیر پیشرونده و کشنده‌ای خواهد داشت (۸).

معرفی بیمار

خانم ز. الف، ۴۰ ساله به علت درد شدید اپی گاستر به همراه تهوع، استفراغ و تب مراجعه کرده و در بیمارستان بستری می‌گردد. وی ده روز قبل از بستری شدن به دنبال هیجان‌ات روحی دچار سردرد شدید شده و جهت تسکین درد از اسپیرین استفاده می‌کرده است. یک هفته قبل از بستری شدن درد اپی گاستر، حالت تهوع و استفراغ عارض شده و بیمار تحت درمان با داروی ضد اسید و سایمتیدین قرار گرفته بود. ضمناً به او توصیه شد که از مصرف اسپیرین خودداری نماید. بیمار سه روز بعد دچار تب و لرز و عرق فراوان شد. درجه حرارت ۳۸ درجه سانتی گراد، نبض ۱۲۰ در دقیقه، فشارخون

۱۱۰/۹۰ بود.

بیمار رنگ پریده و توکسیک به نظر می‌رسید و از بی‌حالی، بی‌اشتهایی و ضعف مفرط شکایت داشت. در معاینه سر و گردن، قفسه سینه و قلب هیچ نکته مرضی مشهود نبود، در بررسی شکم اندازه کبد طبیعی بود و طحال قابل لمس نبود. در ناحیه اپی گاستر در لمس حساسیت شدید ملاحظه شد. غیر از موارد فوق، نکته دیگری که قابل ذکر باشد در معاینه به دست نیامد. میزان هموگلوبین ۱۲ گرم درصد، هماتوکریت ۳۸، گویچه‌های سفید ۳۰ هزار با ارجحیت پلی مرفونوکلتر، سدیمانتاسیون ۴۰، قند ناشتا ۹۷ میلی‌گرم درصد، اوره ۳۷ میلی‌گرم درصد و کره آلبومین ۰/۹ میلی‌گرم درصد بود. آزمونهای بیوشیمی کبد و آزمایش کامل ادرار در حد طبیعی بودند.

آزمایش رایت و ویدال و کشت خون در سه نوبت منفی گزارش شد. آزمایش مدفوع جهت جهت خون مخفی مثبت بود. پرتونگاری از قفسه سینه و کیسه صفرا طبیعی بود. پرتونگاری از قسمت فوقانی دستگاه گوارش انجام شد، که مری طبیعی بود. ولی مخاط معده متورم و برجسته بود و در ناحیه آنتروم حالت سفتی یا ژئیدیتی وجود داشت که تشخیص احتمالی لنفوم معده و یا سرطان از نوع معده چرمی (linitis plastica) را مطرح می‌ساخت (شکل ۱ و ۲).

سیر بالینی

به علت تب و حالت توکسمی (زهرخونی) و لکوسیتوز، مایعات و آنتی بیوتیک از راه درون سیاهرگی تجویز گردید. داروی ضد اسید و سایتمدین نیز ادامه یافت. درد اپی گاستریت درج شدت یافت و علائم تحریک صفاق در این ناحیه مشاهده شد. درد به قسمت قفسه سینه و پشت نیز انتشار یافت.

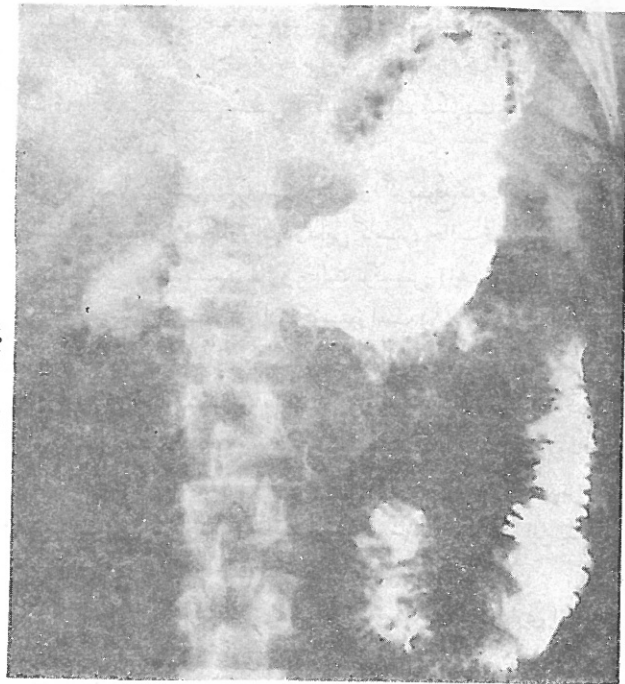
نهایتاً جهت تشخیص قطعی و برداشتن نمونه بافت از ضخامت معده، بیمار تحت عمل لاپاراتومی قرار گرفت.

در این بررسی معده متورم، پر خون و ضخیم بود ولی قوام آن در لمس نرم بود و آثاری از سفتی و سختی و یا ارتشاح بدخیمی مشاهده نشد. نمونه بافت از جدار معده برداشته شد و سایر نقاط نیز مورد مطالعه و بررسی قرار گرفت.

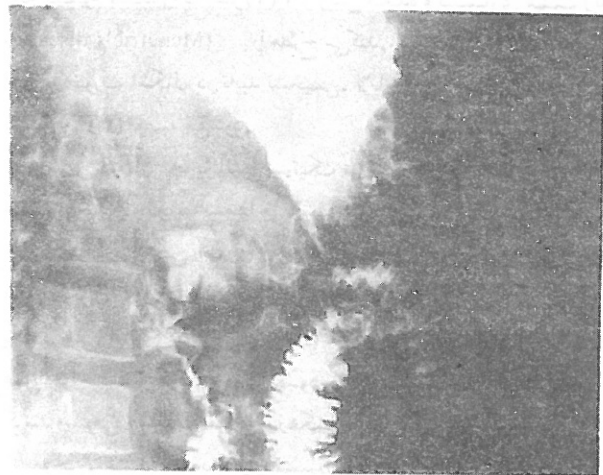
پس از عمل جراحی بیمار تحت درمان با پنی سیلین و گرامایسین قرار گرفت. یک هفته پس از درمان تب قطع شد، اشتها بهتر شد و حال عمومی بتدریج روبه بهبود رفت و بیمار مرخص گردید.

آسیب شناسی

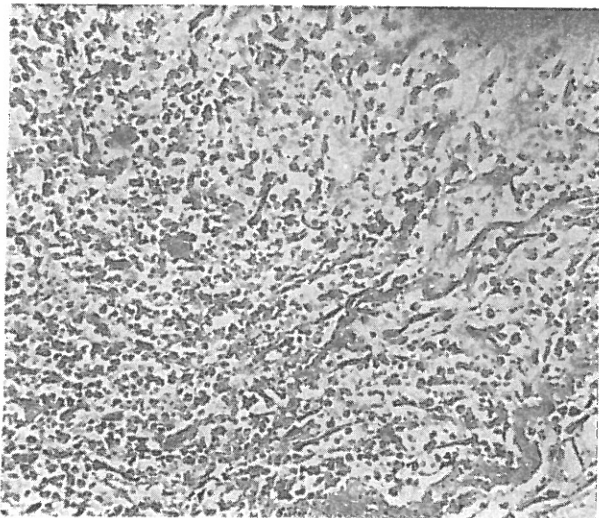
در بررسی نمونه های ارسالی روشن شد که ضایعه به لایه مخاطی، ماهیچه ای و سرورزی سرایت کرده است. همچنین انفیلتراسیون یاخته های التهابی - از جمله لنفوسیت، پلاسموسیت با اکثریت پلی مرفونوکلتر - در این مناطق وجود داشت. علاوه بر آن مناطق نکروزه و آبه مانند مشاهده شد و تشخیص گاستریت چرکی داده شد (شکل ۳ و ۴).



شکل ۱. در این پرتونگاشت از قسمت فوقانی دستگاه گوارش، جدار معده ضخیم به نظر می رسد؛ در ناحیه انتروم علاوه بر ضخامت جدار حالت سفتی و سختی نیز مشاهده می شود.



شکل ۲. در این تصویر جدار معده به طور واضح ضخیم و برجسته است.



شکل ۳. بررسی میکروسکوپی که از جدار معده به عمل آمده است؛ انفیلتراسیون پلی مرفونوکلتر توأم با نکروزا نشان می دهد.

به منظور بررسی نوع ضایعه و انجام بیوپسی (بافت برداری)، آندوسکوپی (درون بینی) از قسمت فوقانی دستگاه گوارش به عمل آمد. در مری ضایعه ای مشاهده نشد ولی مخاط معده متورم و ملتهب (۶) و شکننده بود. ضایعات برجسته با قوامی نرم و اسفنجی و رنگی ارغوانی شبیه به دانه های انگور و با اندازه های متفاوت در سرتاسر به طور پراکنده مشاهده نشد. در فواصل بین این ضایعات مخاط متورم بود و در اثنای عشر نکته غیر طبیعی مشاهده نشد. این ضایعات در بدنه و قعر معده مشاهده شد و در بیوپسی هایی که به عمل آمد گاستریت گزارش شد.

استفراغ مواد چرکی خواهد بود. گاهی اوقات این آبسه‌ها در اطراف منده باز می‌شوند که علائم آن به صورت علائم تحریک صفاق، التهاب صفاق و گاهی سپتی سمی (گندخونی)، منژیت و آندوکاردیت تظاهر پیدا می‌کند.

این بیماری سیر پیشرونده‌ای دارد و اگر بموقع درمان نشود کشنده است. از جمله علائم بارز آن در دایه گاستر، حالت تهوع و استفراغ، بی‌اشتهایی شدید، تب، لرز و حالت توکسمی (زهرخونی) می‌باشد. مهمترین علائم آزمایشگاهی آن لکوسیتوز است (۸).

تشخیص این بیماری مشکل است و اغلب پس از مرگ بیماران و در اتوپسی (کالبد گشایی) مشخص می‌شود (۸). از آنجایی که این کسالت در زمینه ضایعات مخاطی شایعتر است بنابراین اگر دوره بالینی و سیر تکاملی زخم معده و یا ضایعات اروزویو (ساینده) رو به بدتر شدن باشد و بیمار نیز دچار تب و حالت توکسیک شود باید به فکر این بیماری بود تا اقدامات مناسب جهت تشخیص آن به عمل آید.

از آنجایی که گرفتاری مخاط کم است بافت برداری از طریق درون بینی به تنهایی کافی نیست مگر اینکه یافته ماکروسکوپی و میکروسکوپی و علائم بیمار با هم بررسی شوند. امروزه بیوپسی (۶) از ضایعات معده به طریق اسنر snare که منجر به برداشتن نمونه بزرگتر و ضخیم‌تر می‌شود، در تشخیص این عارضه کمک می‌کند.

در پرتونگاری، ضایعات به صورت پرزهای برجسته و نامنظمی شبیه مخاط توأم با ضایعات متعدد پرنشده از ماده حاجب تظاهر پیدا می‌کند که لنفوم معده، کانسر (۱) و واریس معده و بیماری منت ریه (Menetrie's disease) را مطرح می‌کند.

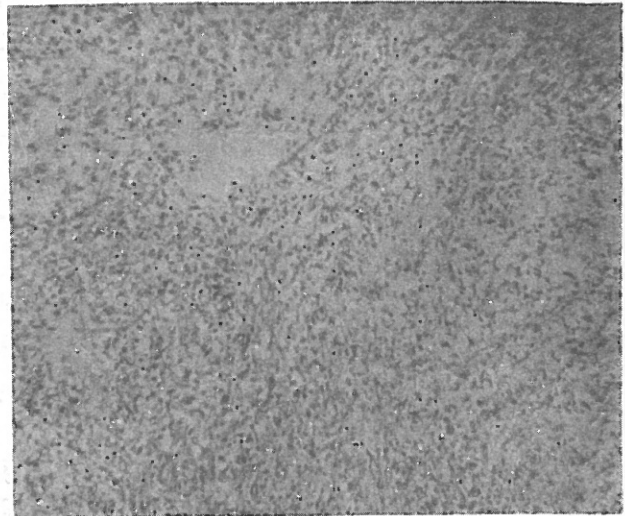
در صورت اشکال در تأیید تشخیص، لاپاراتومی به منظور تشخیص و درمان (۲ و ۳) توصیه می‌شود.

اساس درمان تجویز آنتی بیوتیک مناسب و ایجاد تسهیلات لازم جهت زهکشی و تخلیه آبسه‌ها می‌باشد. (۲ و ۳).

در یک بررسی آماری از ۱۴ بیماری که به روش طبیبی و محافظه کارانه مورد درمان واقع شده‌اند همه ۱۴ نفر فوت کردند. گزارش یک بررسی آماری دیگر حاکی است که از ۱۱ مورد بیمارانی که تحت عمل جراحی قرار گرفتند ۹ نفر بهبود یافته‌اند. عمل جراحی به صورت گاستروستومی (شکافتن معده) و زهکشی آبسه‌ها است.

برخی، عمل معده برداری نسبی (partial gastrectomy) را توصیه می‌کنند. آنچه در عمل جراحی مهم به نظر می‌رسد باز کردن جدار معده است که خود سبب تخلیه آبسه‌ها می‌شود. امروزه به وسیله آندوسکوپی (درون بینی) و به کمک پنس اسنر مناطق متعدد زهکشی در معده ایجاد می‌کنند (۶) که در بهبودی نقش مؤثری دارد و می‌تواند جایگزین عمل جراحی شود. به نظر می‌رسد بیوپسی‌های متعددی که به وسیله آندوسکوپی و یا به وسیله لاپاراتومی از بیمار فوق‌الذکر به عمل آمد کمک مؤثری در سیر بهبودی داشته است.

از طرف دیگر با کشت و آنتی بیوگرام ترشحات، که از طریق عمل جراحی یا از طریق درون بینی حاصل می‌شود، می‌توان به نوع میکروب و آنتی بیوتیک مناسب دست یافت.



شکل ۴. در برشهایی که از جدار معده به عمل آمده است، التهاب، نکروز، انفیلتراسیون یاخته‌های پلی مرفونوکلتر مشاهده می‌شود.

بحث

گاستریت چرکی ناشی از تهاجم میکروب‌ها به جدار معده است. باکتری‌هایی که در این بیماری نقش عمده دارند عبارتند از گروه استرپتوکوک، استافیلوکوک، پنوموکوک، پروتئوس و ولگاریس و کلسترییدیوم ولشای (۷). در برخی از بیماران سابقه آثرین چرکی وجود دارد. این عارضه در خانمها و نیز سنین بالاتر از ۴۰ سال شایعتر است. همچنین در افراد مبتلا به هیپوکلریدریا (کاستی اسید کلریدریک شیره معده) نیز بیش از حد طبیعی دیده می‌شود. به نظر می‌رسد از بین رفتن عامل دفاعی - از جمله اسید معده - در رشد و نفوذ میکروب‌ها در معده مؤثر باشند.

وجود ضایعه در مخاط معده که سبب کاهش ویا از بین رفتن مکانیسم سد مخاطی می‌شود ممکن است در نفوذ پذیری میکروب و پاتوژن (تکوین مرضی) این بیماری نقش عمده داشته باشد؛ از این نظر، این بیماری در سرطان معده، زخم معده و ضایعات اروزویو (ساینده) مخاطی که ناشی از استرس، مصرف الکل و آسپیرین ویا عمل جراحی بر روی معده است بیشتر دیده می‌شود.

به نظر می‌رسد در بیمار فوق‌الذکر مصرف آسپیرین نقش مؤثری در ایجاد این کسالت داشته باشد.

این عارضه سرتاسر معده را گرفتار می‌سازد و به تمام لایه‌های آن سرایت می‌کند ولی گرفتاری مخاط کمتر است. این عارضه متحصراً در معده دیده می‌شود و از ناحیه کاردیا (فم المعده) و پیلور (باب المعده) تجاوز نمی‌کند (۱). میکروب‌ها با نفوذ در جدار معده و رشد و تکثیر ابتدا ورم و سپس نکروز و بتدریج آبسه ایجاد می‌کند. آبسه‌های تولید شده ممکن است از طریق مخاط به داخل معده باز شوند که علائم آن

مراجع

1. Smith G E: Subacute phlegmonous gastritis simulating intra mural neoplasm. *Gastrointest Endosc* 19: 23, 1972
2. Stephenson S E, Yasrebi H, Rhatigan R et al: Acute phlegmasia of the stomach. *Amer Surg* 36: 225, 1970
3. Gonzales-Curssi F, Hackett R L: Phlegmonous gastritis. *Archs surg* 93: 990, 1966
4. Starra, Wilson J M: Phlegmonous gastritis. *Ann Surg* 145: 88, 1975
5. Nevin N C, Eakins D, Clarke S D, Carson D J L: Acute phlegmonous gastritis. *Br J surg* 56: 268, 1969
6. Bron B A, Deyhle S et al: Phlegmonous gastritis diagnosed by endoscopic snare biopsy. *Amer Digest Dis* 22: 729, 1997
7. Miller A I, Smith Rogers A I: Phlegmonous gastritis. *Gastroenterology* 68: 231, 1975
8. *Textbook of gastroenterology*, Bouchier, Allan, Hodgson 110, 1984, pp 244-6