

اکوکاردیوگرافی

دکتر محمد باقر یزدانی

به‌رشته تحریر درآمد. و بالاخره کاربرد این متد در: پریکاردیت‌ها، بیماریهای اکتسابی دیگر قلب، بیماریهای مادرزادی قلب و بیماریهای شریان کرونر کشف گردید.

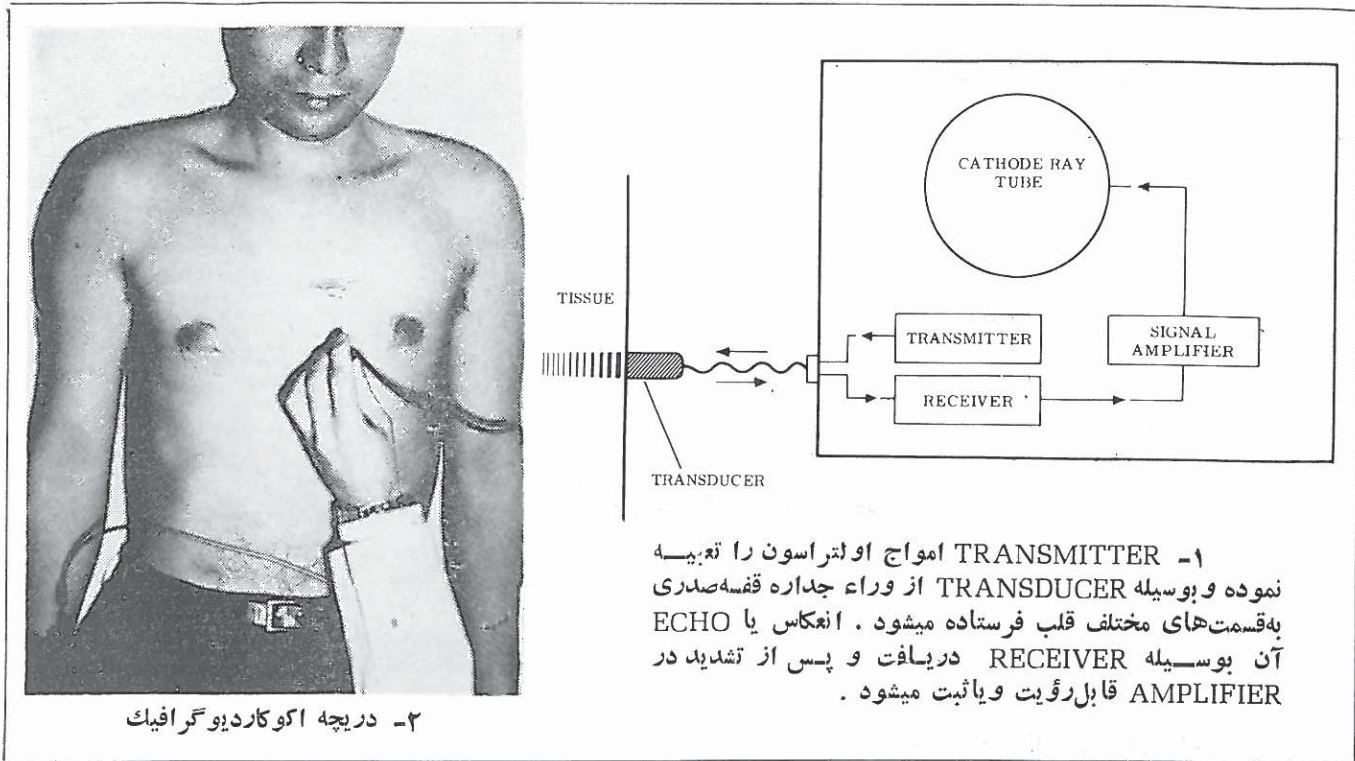
از نظر تکنیکی، امواج اولتراسون - که فرکانس آنها بیش از بیست هزار و در دستگاههای فعلی حدود یک میلیون سیکل در ثانیه است - بوسیله دستگاه اکوگراف تعبیه شده و انعکاس آن در قسمت‌های مختلف قلبی مورد مطالعه، روی صفحه اسکوپ نقش می‌بندد و یا ثبت میشود.

از نظر عملی، بنا به گفته FEIGENBAUM، به‌همان نسبت که گرفتن الکتروکاردیوگرام ساده و تفسیر آن مشکل است، برعکس در اکوکاردیوگرافی مسلماً برای تفسیر آن اطلاعات قبلی و نیز مهارت لازم است؛ ولی نکته مشکل ثبت آن است. برای ثبت اکوکاردیوگرام، گیرنده معمولاً در دو مین یا سومین و چهارمین فضای بین‌دنده‌چپ، حدود ۴ سانتیمتر دورتر از استخوان جناغ گذارده میشود.

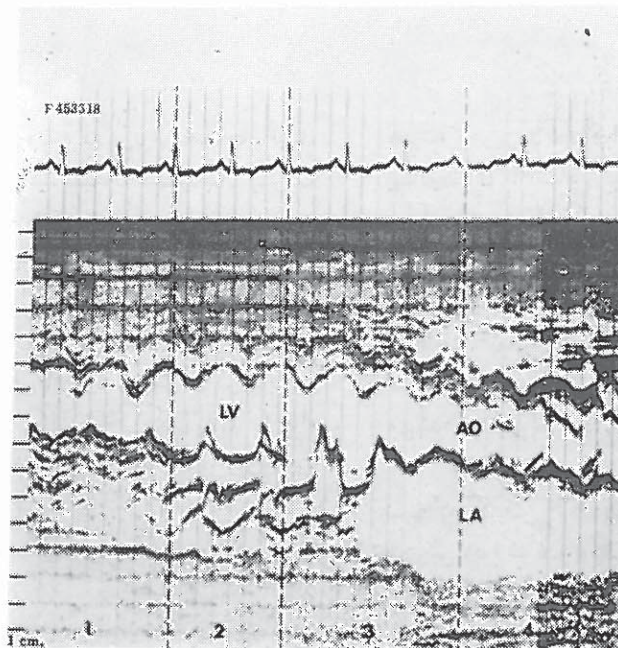
این محل اصطلاحاً دریچه اکوکاردیوگرافیک (ECHOCARDIOGRAPHIC WINDOW) نامیده میشود.

استفاده از انعکاس اولتراسون، در بررسی ساختمانهای مختلف قلب را اکوکاردیوگرافی مینامند. فکر بکار بردن اولتراسون و انعکاس آن در علم پزشکی در دهه ۵۰ - ۱۹۴۰ بوجود آمد، ولی KEIDEL یکی از اولین دانشمندانی بود که از این وسیله در قلب و بیماریهای آن استفاده نمود. در حقیقت با دانشمندان سوئدی HERTZ و سپس با EDLER، این طریقه تشخیص - که در اوایل کاردیوگرافی اولتراسونیک نام گرفته بود - (ULTRASONIC CARDIOGRAPHY) راه حقیقی خود را پیدا نمود و بوسیله اولتراسونوسکپی (ULTRASONOSCOPE) که ساخته و به بازار عرضه کردند، قسمت‌های مختلف قلب را یکی پس از دیگری مورد بررسی قرار دادند:

اول جداره خلفی مشخص شد و سپس قسمت قدامی میترال - که بجای جداره خلفی دهلیز چپ گرفته شده بود - سپس علائم شرح داده شد و بعداً اولین علائم تومورهای دهلیز چپ بوسیله اکوکاردیوگرافیک تنگی میترال بوسیله EDLER شرح داده شد بعداً اولین علائم تومورهای دهلیز چپ بوسیله EFFERT



(شکل ۱)



(شکل ۲)

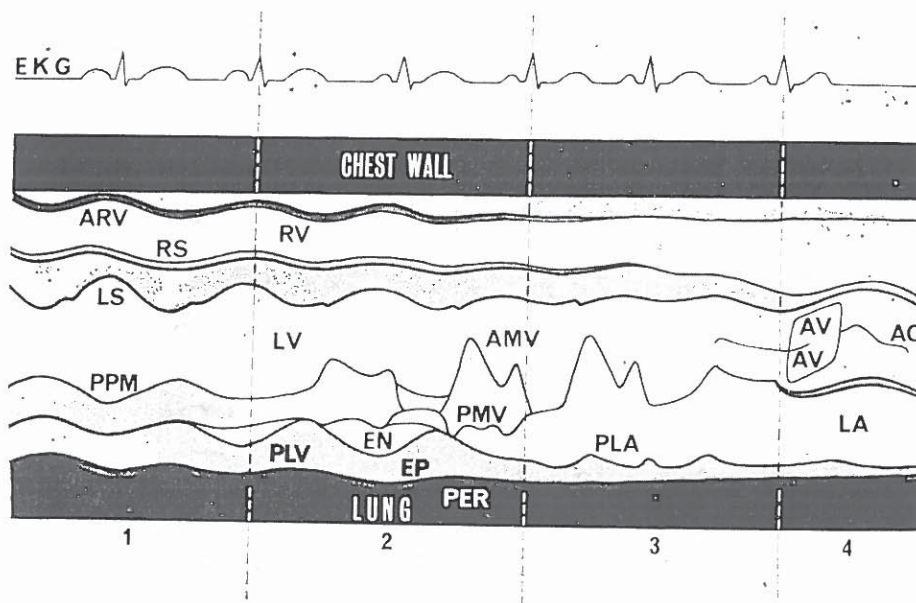
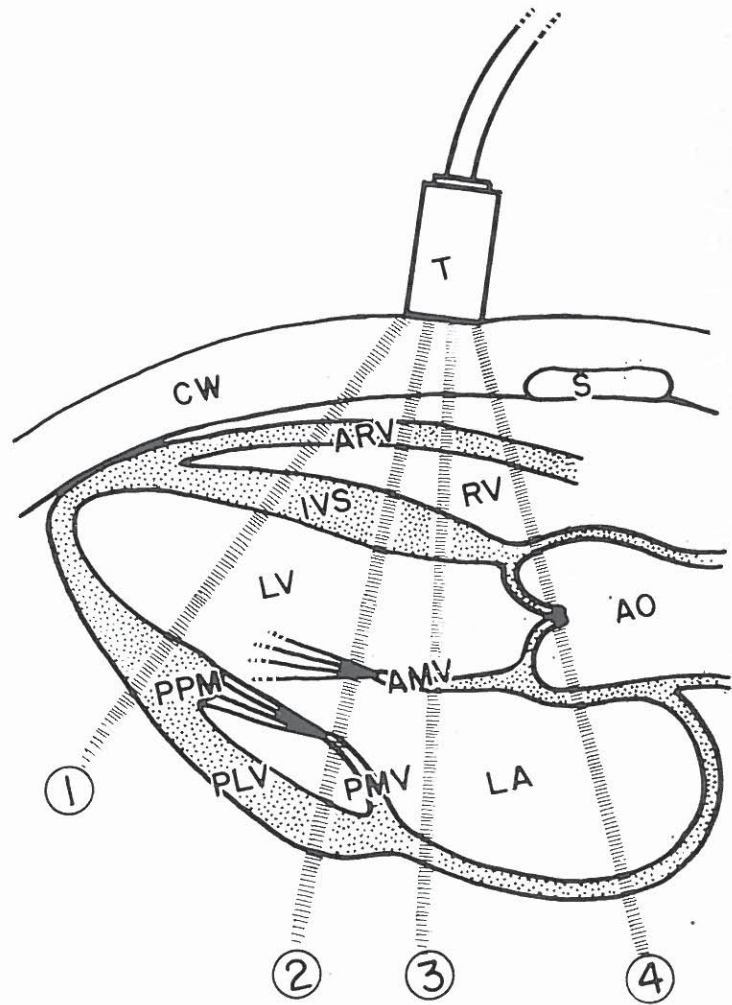
برخوردنموده و منعکس میگردد. ثبت همزمان الکتروکاردیوگرام اجازه میدهد که زمان سیستول و دیاستول را به سادگی مشخص سازیم. در سیکل قلبی اگر قسمتی از عضو به گیرنده نزدیک شود بطرف

چنانچه شکل های ۳ و ۴ نشان میدهند ، گیرنده در چهار موقعیت مختلف خود از نوك قلب به قاعده قلب تغییر زاویه میدهد و در هر موقعیت ، اشعه اولتراسونیک به قسمت های مختلف قلبی

شکل ۳- چهارموقعیت مختلف گیرنده (T)

در این شکل :

- C.W = جداره قفسه سینه
- ARV = جداره قدامی بطن راست
- IVS = جداره بین دو بطن
- AMV = لت قدامی میترال
- PMV = لت خلفی
- PPM = ستون گوشتی خلفی
- PLV = جداره خلفی بطن چپ



شکل ۴- اکوکاردیوگرافی شماتیک

و بطرف جلو یعنی گیرنده نزدیک میشود؛ یعنی از نقطه E به نقطه D میآید .

۲- در اول دیاستول لت قدامی با سرعت زیاد بطرف جلو رانده میشود (از نقطه D به نقطه E) .

۳- سپس به ترتیب که بطن پرمیشود ، لت قدامی بطرف دهلیز برمیگردد یعنی از گیرنده دور میشود (قطعه EF) . اندازه گیری سرعت شب EF چون نشان دهنده سرعت پرشدن بطن است بسیار مهم می باشد . سرعت شیب در حالت طبیعی بین ۱۵۰ تا ۳۵۰ میلی متر در ثانیه است و در هر صورت همیشه بیش از ۳۵ میلی متر در ثانیه است .

۴- در آخر دیاستول ، لت قدامی دوباره بطرف جلو رانده میشود که قطعه FA را بوجود میآورد و در این مدت دهلیز چپ منقبض میشود .

۵- پس از اینکه دهلیز چپ بحالت استراحت در آمد ، لت قدامی از گیرنده دور میشود و در این موقع که انقباض بطن چپ شروع شده است (نقطه B) در چپ را کاملاً میبندد (نقطه C) .

ب- لت خلفی :

درست حرکات عکس را نسبت به گیرنده اکوانجام میدهد و بدین ترتیب بین خطوط انعکاس این دو لت ، فضای تقریباً لوزی شکلی بوجود میآید که هر چه بزرگتر باشد نشانه این است که جریان

بالای شکل واگر از آن دور شود بطرف پائین منحرف خواهد شد .

درموقعیت ۱- جداره قفسه صدری - جداره بطن راست ، سپتوم بین دو بطن - حفره بطن چپ - ستون ماهیچه خلفی - پریکارد و فضای ریوی .

درموقعیت ۲- طنابها و لتهای قدامی و خلفی دریچه میترال .

درموقعیت ۳- انعکاس لت خلفی از بین میرود ؛ جداره دهلیز چپ بوجود میآید .

درموقعیت ۴- INFUNDIBULUM بطن راست - دوجداره آئورت که در داخل آن ، هنگام سیستول و دیاستول باز و بسته شدن دریچهها ، شکل لوزی را بوجود میآورد .

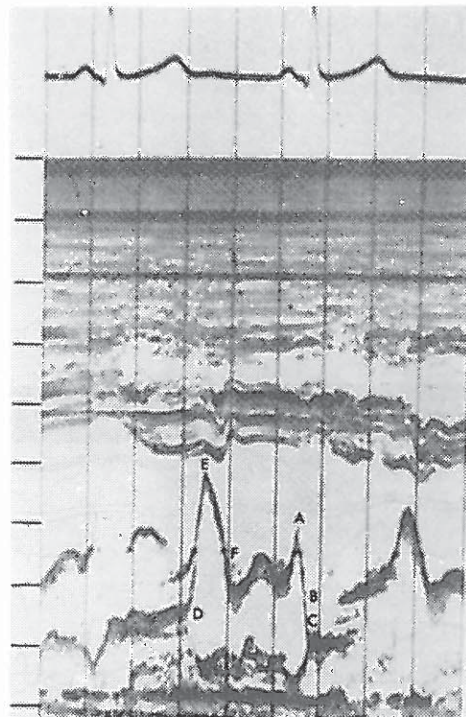
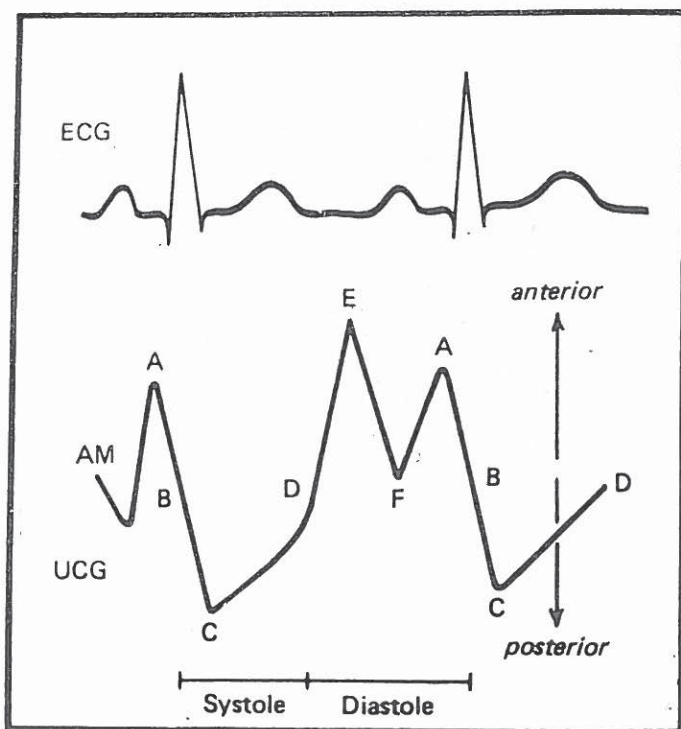
شکل ۵ نیز همین تغییر موقعیت گیرنده را از نوك به قاعده قلب نشان میدهد .

۱- دریچه میترال (شکل ۵):

یکی از اولین قسمتهای قلب بود که مطالعه اکوکاردیوگرافی آن جلب توجه نمود. در حالت طبیعی، انعکاس اولتراسون بر لت قدامی و نیز خلفی بررسی میشود .

الف- لت قدامی :

۱- هنگام سیستول ، این لت به لت خلفی چسبیده است



شکل ۵ - اکوکاردیوگرافی طبیعی دریچه میترال : در این شکل ، حرکات لت قدامی با وضوح بیشتری نشان داده شده است . حرکات لت خلفی نسبت به گیرنده، عکس حرکات لت قدامی است .

۲- دریچه آئورت (شکل ۸) :

درموقعیت چهارم تکنیک فاگن بوم مطالعه میشود .

الف - طبیعی : هنگام سیستول ، اکوگرام دریچه

آئورت يك لوزی بوجود میآورد ؛ اضلاع جانبی این لوزی را قاعدتاً سیگموئید بدون کروئر و سیگموئید کروئراست میسازند . در هنگام دیاستول که سیگموئیدها بسته هستند ، دریچه دوخط بهم چسبیده را منعکس میکند که وسط لوزی هارا بهم متصل مینماید . بزرگترین قطر این لوزی در حال طبیعی ، حدود $1/8$ سانتیمتر است .

ب- تنگی آئورت :

— ضخامت سیگموئیدها زیاد شده است .

— لوزی سیستولیک کوچک شده و بزرگترین قطر لوزی

از يك سانتیمتر تجاوز نمیکند . عمل جراحی این علائم را تصحیح مینماید .

ج- نارسائی آئورت :

علاوه بر علامت مستقیم عدم بهم چسبیدگی دیاستولیک ،

علائم غیر مستقیم میترا ل نیز دارد که آن تشدید سرعت بسته شدن

میترا ل میباشد (این علامت غیر مستقیم در واقع پدیده اکوکاردیو -

گرافیک صدای AUSTIN FLINT است) .

خون به بطن چپ بهتر راه می یابد .

اختلاف ارتفاع بین C و E بطور متوسط ، ۲۵ تا ۳۲

میلی متر است .

ج- تنگی میترا ل (شکل ۶) :

— اکو ضخیم شده که علامت ضخیم شدن و کالسیفیه شدن

میترا ل است .

— شیب EF کم شده است و این سرعت شیب تناسب خوبی

با درجه تنگی میترا ل دارد .

— در تنگی هائی که سطح دریچه از يك Cm² کمتر است

سرعت کمتر از ۱۰ میلی متر در ثانیه است .

— در تنگی هائی که سطح دریچه بین $2/5$ تا ۱ سانتیمتر

مربع است و بین ۱۰ تا ۲۵ میلی متر در ثانیه می باشد .

— در تنگی هائی که سطح دریچه بیش از $2/6$ سانتیمتر

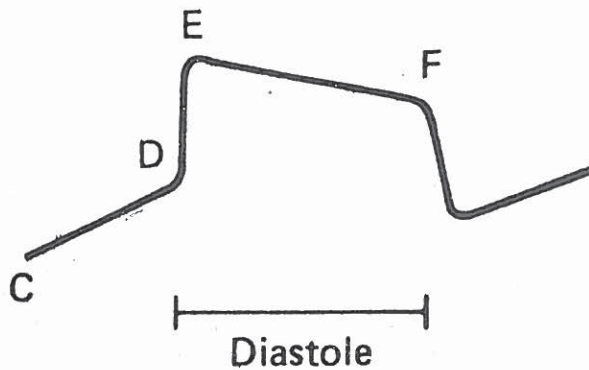
مربع است ، بین ۲۵ و ۳۵ میلی متر در ثانیه می باشد . عمل جراحی

این علائم را تا اندازه ای تصحیح مینماید .

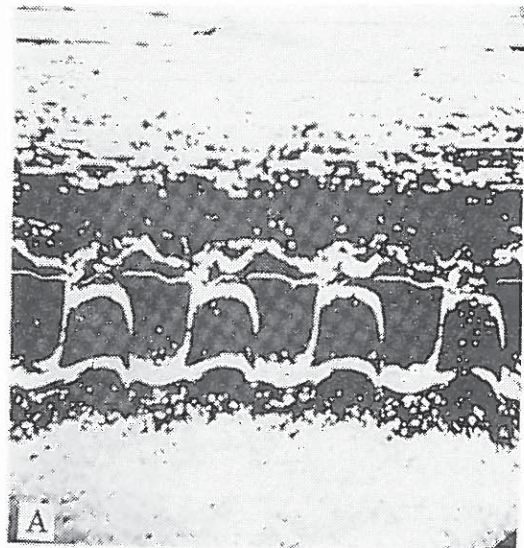
حرکت دو لت میترا ل در جهت عکس هم نیستند بلکه چسبندگی

دو لت باعث میشود که هر دو آنها بطرف جلو حرکت نمایند یعنی

لت خلفی نیز هنگام دیاستول ، به گیرنده نزدیک میشود .



شکل ۶- اکوکاردیوگرام تنگی میترا ل که مهمترین علامت آن کم شدن سرعت شیب قطعه EF است .

**د- نارسائی میترا ل :**

معمولاً علائم اکوکاردیو گرافیک نارسائی میترا ل غنی نیستند ؛

ولی در بعضی از انواع آن و مخصوصاً در PROLAPSUS

MITRAL بعلت پاره شدن طنابهای وتری ، این آزمایش

میتواند کمک شایانی بنماید . در آخر سیستول ، لت های میترا ل

متحرک بوده و از هم جدا میشوند . در همان موقع فونو-

کاردیوگرام نیز سوفل TELESYSTOLIC را ثبت مینماید

(شکل ۷) .

۳- میکوزوم دهلیز چپ :

یادآور میشود که دهلیز چپ ، درموقعیت ۴ و ۳ ، در پشت

انعکاس آئورت دیده میشود . میکوزوم دهلیز چپ - بویژه اگر

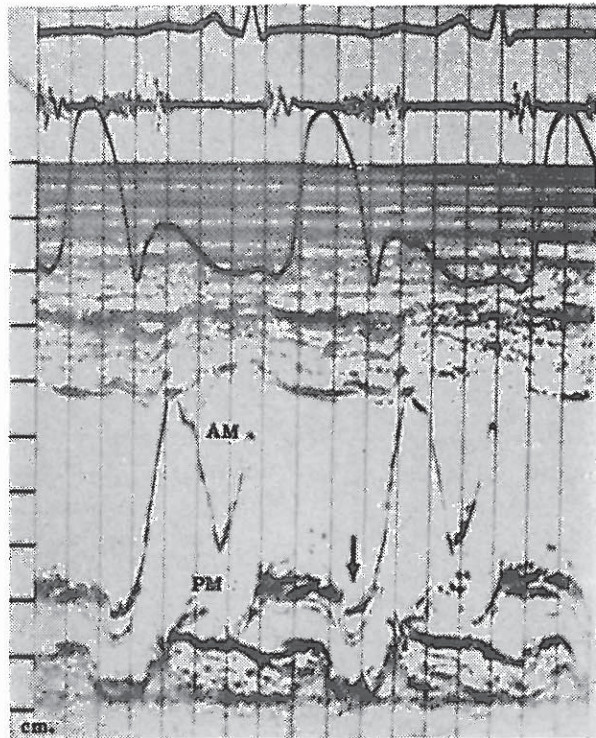
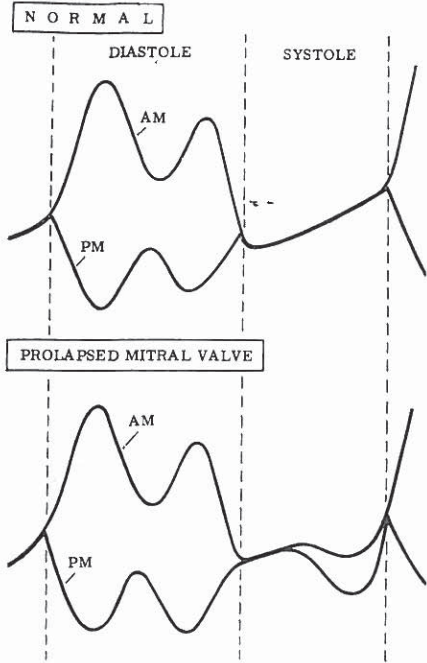
هنگام دیاستول بطرف بطن چپ پیش بیاید - در اکوگرافی

به راحتی قابل تشخیص است ؛ و در حقیقت مجموعه ای از انعکاس های

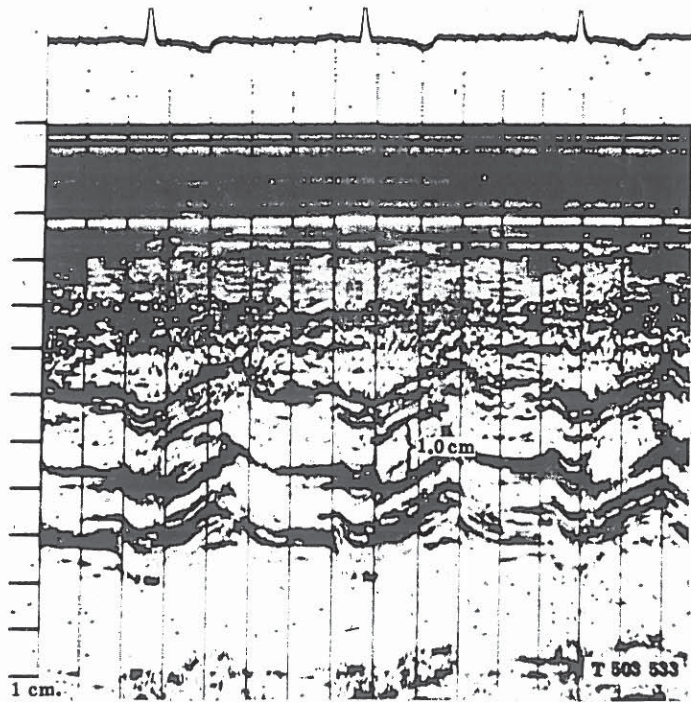
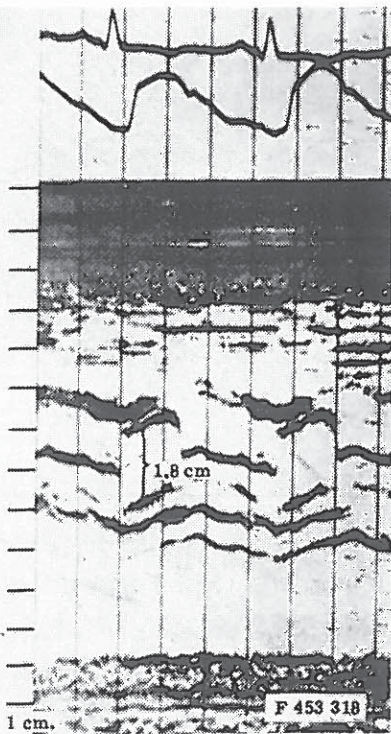
متعددی خواهد بود که جسم تومور در عقب لت میترا ل بوجود

میاید و علاوه بر این شیب EF نیز کم خواهد شد چون بعلت وجود

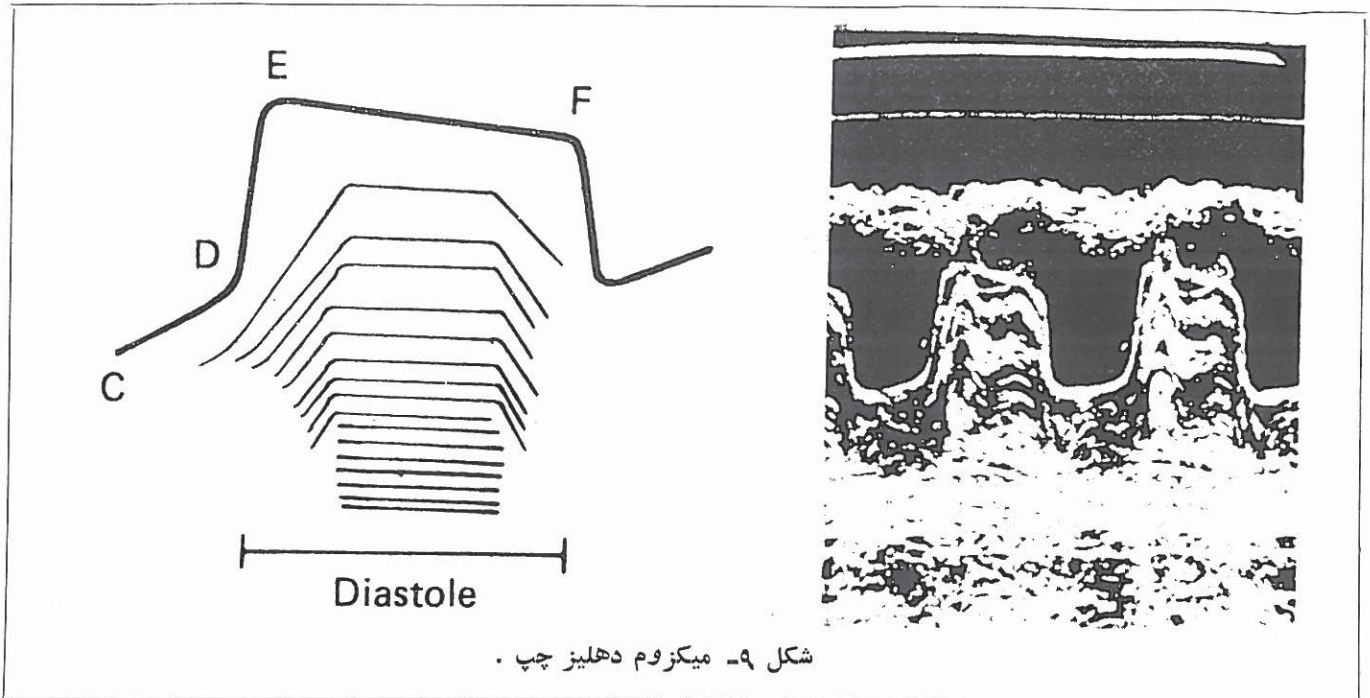
تومور ، تنگی میترا ل دیاستولیک نیز بوجود میآید .



شکل ۷- نارسائی میترال بعلت پرولاپسوس لت خلفی میترال (P.M.).



شکل ۸- اکوکاردیوگرام آئورت طبیعی و تنگی آئورت.



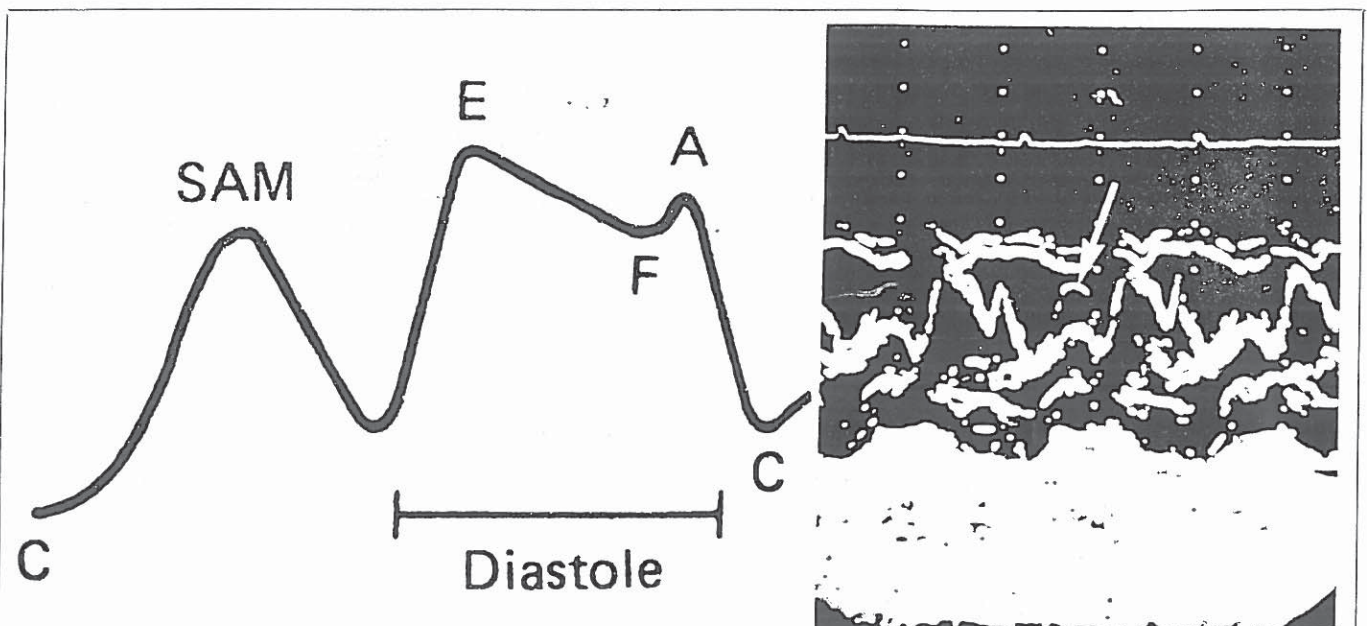
بیش از این مقدار میشود (معمولا ۱/۶ و در هر صورت بیش از ۱/۳) .

۲- تغییر بسیار مشخص اکوکاردیوگرافیک لت قدامی میترال ، که عبارت از پرش (جهش) سیستولیک این لت بطرف جلومی باشد . این پرش سیستولیک همزمان با سوفل سیستولیک و دندانان نبض کاروتید بوجود میآید . یادآور میشویم که پرش سیستولیک مانند سوفل و دندانان نبض کاروتیدرا میتوان با تزریق ISUPEL بدست آورد .

۴- تنگی زیر دریچه از نوع همیپرتروفی زیر دریچه آئورت (I.H.S.S.) (شکل ۱۰) :

تشخیص این عارضه از طریق NONINVASIVE قبل از اکوکاردیوگرافی صد درصد نبود . علائم اکوکاردیوگرافیک این بیماری عبارتند از :

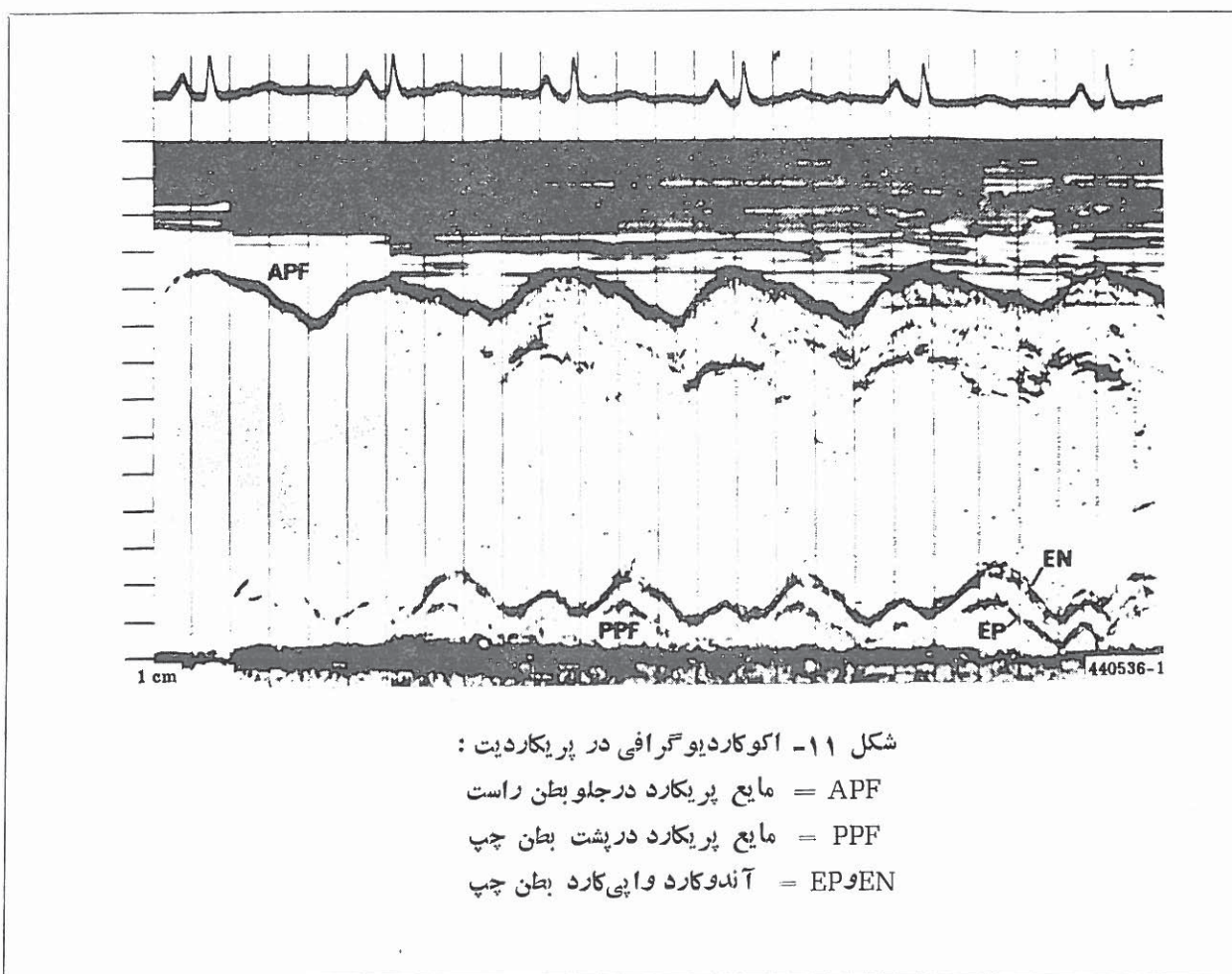
۱- ضخیم شدن سپتوم : نسبت بین ضخامت سپتوم و ضخامت جداره خلفی بطن چپ- در شخص طبیعی - حدود ۱/۰۳ است ؛ این نسبت در همیپرتروفی زیر دریچه ، بعلت ضخیم شدن سپتوم



شکل ۱۰- در تنگی زیر دریچه آئورت (I.H.S.S.) هنگام سیستول لت قدامی میترال بطرف سپتوم رانده شده (S.A.M. و فلش) و عبور خون را از طریق بطن چپ به آئورت بطور نسبی مسدود مینماید .

۵- پریکاردیت :

اکوکاردیوگرافی ، متد NONINVASIVE بسیار خوبی برای تشخیص پریکاردیت وافتراق آن از CARDIOMEGALIE می باشد . در اینجا از قسمت خلفی بطرف جلو ، اول يك انعكاس بی حرکت از پریکاردیت و سپس انعکاس دیگری که با انقباض قلب متحرك است ، از جداره خلفی بطن چپ بوجود میآید ، عکس این حالت ، در قسمت قدامی اتفاق میافتد .



شکل ۱۱- اکوکاردیوگرافی در پریکاردیت :

APF = مایع پریکارد در جلو بطن راست

PPF = مایع پریکارد در پشت بطن چپ

EP و EN = آندوکارد و اپی کارد بطن چپ

مثل : مطالعه بعد از عمل و کنترل دریچه های مصنوعی ، بررسی قطر آئورت و تشخیص آنوریسم ویسکانت و مطالعه دریچه تریکوسپید ، دارد .

علاوه بر این ، اکوکاردیوگرافی در بر آورد فونکسیون بطن چپ و قدرت انقباض آن ، در کشف DYSKINESIE و AKYNESIE یک قطعه میوکارد ، پیشرفت های زیادی کرده است .

۶- اکوکاردیوگرافی علاوه بر استفاده خیلی روزمره که در موارد ذکر شده بالا دارد یعنی :

— مطالعه لت قدامی میترال در تنگی میترال ، پرولاپسوس میترال و IHSS

— تشخیص پریکاردیت ها

— تشخیص ترمورها و ترومبوزهای دهلیز چپ ، موارد استفاده بسیار دیگری در بیماری های مادرزادی قلب

RESUME

L'echocardiographie trouve de plus en plus une place importante dans L'evaluation des diverses cardiopathies tant acquises que Congenitales. Cette technique, non sanglante et atraumatique a surtout l'interret de Pouvoir être répété à volonté.

Ainsi l'echocardiographie rend de service certains dans L'etablissement du bilan preoperatoire des cardiopathies valvulaires si frequente en Iran.

Et surtout elle permet de suivre sans difficulté ces malades en periode post- operatoire immediate et lointaine.

Dans cet article l'a.b.c. de l'echocardiographie est rappelé, et ses differents aspects dans quelques cardiopathies fréquentes est passé en revue.

BIBLIOGRAPHIE

1— Labatut Andre; Etude Echocardiographique de diverses Cardiopathies 1975.

2— Feigenbaum harvey; Echocardiography. Lea-Febiger Ed. 1974.

3— Pernod; L'echographie par ultrasons en Cardiologie Rev. Prat. 1975-25-1803.